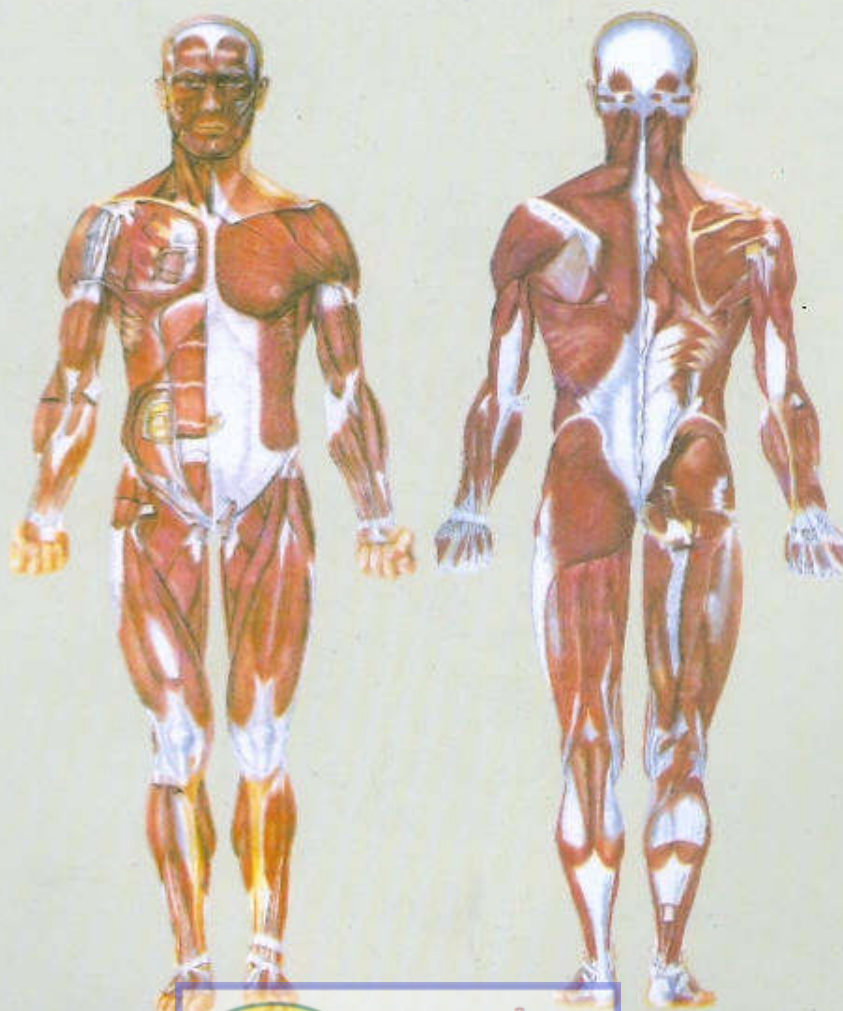


**YH2.97**

**TRƯỜNG ĐẠI HỌC Y HÀ NỘI**  
**BỘ MÔN GIẢI PHẪU**

**BÀI GIẢNG**  
**GIẢI PHẪU HỌC**



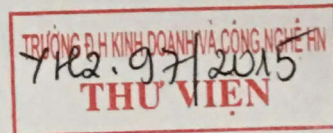
**THƯ VIỆN**  
**HUBT**  
**NHÀ XUẤT BẢN Y HỌC**

TÀI LIỆU PHỤC VỤ THAM KHẢO NỘI BỘ

TRƯỜNG ĐẠI HỌC Y HÀ NỘI  
BỘ MÔN GIẢI PHẪU

BÀI GIẢNG  
**GIẢI PHẪU HỌC**

*(Tái bản lần thứ hai)*



NHÀ XUẤT BẢN Y HỌC  
HÀ NỘI - 2012



**THƯ VIỆN  
HUBT**

TÀI LIỆU PHỤC VỤ THAM KHẢO NỘI BỘ

## **BAN BIÊN SOẠN**

1. TS. Nguyễn Văn Huy      *(Chủ biên các chương I, II, III, IV, V, X và XII)*
2. TS. Lê Hữu Hưng         *(Chủ biên các chương VI, VII, VIII, IX và XI)*
3. ThS. Vũ Bá Anh
4. PGS.TS. Hoàng Văn Cúc
5. ThS. Ngô Văn Đăng
6. BSCKII. Nguyễn Trần Quýnh
7. BSCKII. Nguyễn Xuân Thuỳ
8. ThS. Trần Sinh Vương

## **THƯ KÝ BIÊN SOẠN**

1. BS. Chu Văn Tuệ Bình
2. BS. Nguyễn Đức Nghĩa



## LỜI NÓI ĐẦU

*Hiện nay sinh viên y năm thứ nhất đang học một chương trình giải phẫu 75 tiết (hệ 6 năm) hoặc 30 tiết (hệ 4 năm) bằng các cuốn sách giáo khoa giải phẫu có độ dày tổng cộng tới hơn ngàn trang. Sinh viên và cả giảng viên gặp không ít khó khăn cho việc xác định nội dung cần dạy/học từ những cuốn sách này. Mặt khác những tài liệu hiện có còn chứa đựng những trái ngược về mô tả và sử dụng danh pháp.*

*Nhằm khắc phục một phần những khó khăn nói trên, chúng tôi biên soạn tập bài giảng này theo các định hướng: mô tả ngắn gọn và loại bỏ những chi tiết ít quan trọng, sắp xếp các nội dung mô tả theo kiểu giải phẫu hệ thống, thống nhất về danh pháp giải phẫu dịch từ nguyên nghĩa Latin và cập nhật những từ mà Hội đồng Danh pháp Giải phẫu Quốc tế mới thay thế, và cải tiến hệ thống các hình minh hoạ.*

*Mong muốn là như vậy nhưng tạo ra được một tập bài giảng thoả mãn đủ các mục tiêu đề ra là điều không dễ dàng và cần có thời gian.*

*Vì phải cố hoàn thành trong thời gian rất ngắn để kịp phục vụ sinh viên, chắc chắn tập bài giảng này còn nhiều điểm sai sót. Mong bạn đọc lượng thứ và gửi các ý kiến đóng góp về Ban biên soạn.*

Hà Nội, ngày 24 tháng 10 năm 2003

THAY MẶT BAN BIÊN SOẠN

TS. Nguyễn Văn Huy





# MỤC LỤC

<i>Lời nói đầu</i>		3
Chương 1. Giới thiệu giải phẫu học	<i>TS. Nguyễn Văn Huy</i>	7
Chương 2. Hệ xương	<i>ThS. Vũ Bá Anh</i>	12
Chương 3. Hệ khớp	<i>TS. Nguyễn Văn Huy</i>	53
Chương 4. Hệ cơ	<i>TS. Nguyễn Văn Huy</i>	75
Chương 5. Hệ tuần hoàn	<i>BSCKII. Nguyễn Trần Quýnh</i>	135
Chương 6. Hệ hô hấp	<i>BSCKII. Nguyễn Xuân Thùy</i>	177
Chương 7. Hệ tiêu hoá	<i>TS. Lê Hữu Hưng</i>	197
Chương 8. Hệ tiết niệu	<i>ThS. Trần Sinh Vương</i>	227
Chương 9. Hệ sinh dục	<i>ThS. Trần Sinh Vương</i>	240
Chương 10. Hệ thần kinh		255
Phần trung ương	<i>PGS.TS. Hoàng Văn Cúc</i>	
Phần ngoại vi	<i>TS. Nguyễn Văn Huy</i>	
Chương 11. Các giác quan	<i>TS. Lê Hữu Hưng</i>	313
Chương 12. Hệ nội tiết	<i>TS. Nguyễn Văn Huy</i>	324
	<i>ThS. Ngô Văn Đăng</i>	

## Chương 1

# GIỚI THIỆU MÔN GIẢI PHẪU HỌC NGƯỜI

### ĐỊNH NGHĨA VÀ LỊCH SỬ MÔN GIẢI PHẪU HỌC NGƯỜI

*Giải phẫu học người* (human anatomy) là ngành khoa học nghiên cứu cấu trúc cơ thể con người. Tùy thuộc vào phương tiện quan sát, giải phẫu học được chia thành hai phân môn: *giải phẫu đại thể* (gross anatomy hay macroscopic anatomy) nghiên cứu các cấu trúc có thể quan sát bằng mắt thường và *giải phẫu vi thể* (microscopic anatomy hay histology) nghiên cứu các cấu trúc nhỏ chỉ có thể nhìn thấy qua kính hiển vi. Tập bài giảng này chủ yếu trình bày những mô tả giải phẫu đại thể. Ở các trường đại học y của Việt Nam, giải phẫu vi thể, hay mô học, là một bộ môn riêng tách rời với giải phẫu đại thể.

Việc nghiên cứu giải phẫu học được bắt đầu từ thời Ai Cập cổ đại. Về sau (ở giữa thế kỷ thứ tư trước công nguyên), Hyppocrates, "Người Cha của Y học", đã dạy giải phẫu ở Hy Lạp. Ông đã viết một số sách giải phẫu và ở một trong những cuốn sách đó ông cho rằng "Khoa học y học bắt đầu bằng việc nghiên cứu cấu tạo cơ thể con người". Aristotle, một nhà y học nổi tiếng khác của Hy Lạp (384-322 trước công nguyên), là người sáng lập của môn giải phẫu học so sánh. Ông cũng có nhiều đóng góp mới, đặc biệt về giải phẫu phát triển hay phôi thai học. Người ta cho rằng ông là người đầu tiên sử dụng từ "anatomy", một từ Hy Lạp có nghĩa là "chia tách ra" hay "phẫu tích". Từ "*phẫu tích* - dissection" bắt nguồn từ tiếng Latin có nghĩa là "cắt rời thành từng mảnh". Từ này lúc đầu đồng nghĩa với từ *giải phẫu* (anatomy) nhưng ngày nay nó là từ dùng để chỉ một kỹ thuật để bộc lộ và quan sát các cấu trúc có thể nhìn thấy được (giải phẫu đại thể), trong khi đó từ *giải phẫu* chỉ một chuyên ngành hay lĩnh vực nghiên cứu khoa học mà những kỹ thuật được sử dụng để nghiên cứu bao gồm không chỉ phẫu tích mà cả những kỹ thuật khác, chẳng hạn như kỹ thuật chụp X quang.

### CÁC PHƯƠNG TIỆN VÀ PHƯƠNG THỨC MÔ TẢ GIẢI PHẪU

Ngoài phẫu tích, ta còn có thể quan sát được các cấu trúc của cơ thể (nhất là hệ xương - khớp, các khoang cơ thể và các cơ quan khác) trên phim chụp tia X. Cách nghiên cứu các cấu trúc cơ thể dựa trên kỹ thuật chụp tia X được gọi là *giải phẫu X quang* (radiological anatomy). Giải phẫu X quang là một phần quan trọng của giải phẫu đại thể và là cơ sở giải phẫu của chuyên ngành X quang. Chỉ khi nào hiểu được sự bình thường của các cấu trúc trên phim chụp X quang ta mới có thể nhận ra được các biến đổi của chúng trên phim chụp do bệnh tật hoặc chấn thương gây nên. Ngày nay, đã có thêm nhiều kỹ thuật làm hiện rõ hình ảnh của các cấu trúc cơ thể (được gọi chung là *chẩn đoán hình ảnh*) như kỹ thuật chụp cắt lớp vi tính (CT scanner), siêu âm, chụp cộng hưởng từ hạt nhân (MRI) ...



Tùy theo mục đích nghiên cứu, có nhiều cách mô tả giải phẫu khác nhau. Ba cách tiếp cận chính trong nghiên cứu giải phẫu là giải phẫu hệ thống, giải phẫu vùng và giải phẫu bề mặt. *Giải phẫu hệ thống* (systemic anatomy) là cách mô tả mà ở đó cấu trúc của từng hệ cơ quan (thực hiện một chức năng nào đó của cơ thể) được trình bày riêng biệt. Giải phẫu hệ thống thích hợp với mục đích giúp người học hiểu được chức năng của từng hệ cơ quan. Các hệ cơ quan của cơ thể là: hệ da, hệ xương, hệ khớp, hệ cơ, hệ thần kinh, hệ tuần hoàn, hệ tiêu hoá, hệ hô hấp, hệ tiết niệu, hệ sinh dục và hệ nội tiết. Các giác quan là một phần của hệ thần kinh.

*Giải phẫu vùng* (regional anatomy) hay *giải phẫu định khu* (topographical anatomy) là nghiên cứu và mô tả giải phẫu của tất cả các cấu trúc (thuộc các hệ cơ quan khác nhau) trong một vùng, bao gồm cả những liên quan của chúng với nhau. Kiến thức giải phẫu định khu rất cần đối với những thầy thuốc lâm sàng hàng ngày phải thực hành khám và can thiệp trên bệnh nhân. Cơ thể được chia thành những vùng lớn sau đây: ngực, bụng, đáy chậu và chậu hông, chi dưới, chi trên, lưng, đầu và cổ. Mỗi vùng này lại được chia thành những vùng nhỏ hơn.

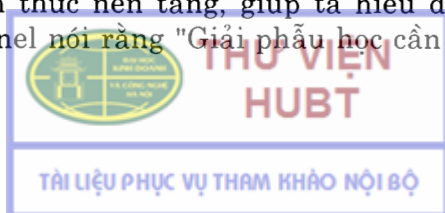
*Giải phẫu bề mặt* (surface anatomy) là mô tả hình dáng bề mặt cơ thể người, đặc biệt là những liên quan của bề mặt cơ thể với những cấu trúc ở sâu hơn như các xương và các cơ. Mục đích chính của giải phẫu bề mặt là giúp người học hình dung ra những cấu trúc nằm dưới da. Ví dụ, ở những người bị vết thương do dao đâm, thầy thuốc phải hình dung ra những cấu trúc bên dưới vết thương có thể bị tổn thương. Nói chung, thầy thuốc phải có kiến thức giải phẫu bề mặt khi khám cơ thể bệnh nhân.

*Giải phẫu phát triển* (developmental anatomy) là nghiên cứu và mô tả sự tăng trưởng và phát triển cơ thể. Sự tăng trưởng và phát triển diễn ra qua suốt đời người, nhưng quá trình phát triển thể hiện rõ nét nhất ở giai đoạn trước khi sinh, đặc biệt là ở thời kì phôi (4 tới 8 tuần). Tốc độ tăng trưởng và phát triển chậm lại sau khi sinh, nhưng vẫn có sự cốt hoá tích cực và những thay đổi quan trọng khác trong thời thơ ấu và niên thiếu (chẳng hạn như sự phát triển của răng và não).

Mô tả giải phẫu đơn thuần là một công việc nhằm chán nếu không liên hệ kiến thức giải phẫu với kiến thức của những môn học khác có liên quan. Những cách tiếp cận khác trong mô tả giải phẫu hiện nay là giải phẫu lâm sàng và giải phẫu chức năng. *Giải phẫu lâm sàng* (clinical anatomy) nhấn mạnh đến sự ứng dụng thực tế của các kiến thức giải phẫu đối với việc giải quyết các vấn đề lâm sàng, và, ngược lại, sự áp dụng của các quan sát lâm sàng tới việc mở rộng các kiến thức giải phẫu. Trong mô tả các chi tiết giải phẫu, người giảng giải phẫu chú ý lựa chọn những chi tiết tạo nên nền tảng giải phẫu cần thiết cho nhà lâm sàng. *Giải phẫu chức năng* (functional anatomy) là sự kết hợp giữa mô tả cấu trúc với mô tả chức năng.

## VỊ TRÍ CỦA MÔN GIẢI PHẪU HỌC TRONG Y HỌC

Trong y học, giải phẫu học đóng vai trò của một môn học cơ sở. Kiến thức giải phẫu học người là kiến thức nền tảng, giúp ta hiểu được hoạt động của cơ thể người (sinh lí học). Fernel nói rằng "Giải phẫu học cần cho sinh lí học giống như



môn địa lí cần cho môn lịch sử". Giải phẫu học cũng là nền tảng kiến thức căn bản của tất cả các chuyên ngành lâm sàng. Chỉ khi hiểu rõ vị trí, hình thể, kích thước, cấu tạo và liên quan của mỗi cơ quan/bộ phận của cơ thể thầy thuốc mới có thể khám và phát hiện được tình trạng bệnh lí của chúng cũng như mới có thể điều trị/can thiệp (chẳng hạn như phẫu thuật) một cách đúng đắn. Một bác sĩ lâm sàng khám chữa bệnh, nhất là phẫu thuật viên, mà không nắm vững giải phẫu thì chẳng khác nào một người vượt biển lạ mà không có hải đồ.

## THUẬT NGỮ GIẢI PHẪU VÀ THUẬT NGỮ Y HỌC

Thuật ngữ giải phẫu bao gồm ít nhất 4500 từ. Số từ vựng giải phẫu tạo nên phần lớn số từ vựng y học, vì thế có thể nói rằng thuật ngữ giải phẫu là nền tảng của thuật ngữ y học. Mỗi chi tiết giải phẫu có một tên gọi riêng. Mỗi danh từ giải phẫu phải đảm bảo yêu cầu mô tả được đúng nhất chi tiết giải phẫu mà nó đại diện. Thuật ngữ giải phẫu quốc tế có nguồn gốc từ tiếng Latin, tiếng Ả Rập và tiếng Hy Lạp nhưng đều được thể hiện bằng kí tự và văn phạm tiếng Latin. Trên con đường tiến tới một bản danh pháp giải phẫu quốc tế hợp lí nhất và để bổ sung thêm tên gọi của những chi tiết mới được phát hiện, đã có nhiều thế hệ danh pháp giải phẫu Latin khác nhau được lập ra qua các kì hội nghị giải phẫu quốc tế. Bản danh pháp mới nhất là *Thuật ngữ Giải phẫu Quốc tế TA* (International Anatomical Terminology - Terminologia Anatomica) được *Hiệp hội Các Nhà Giải phẫu Quốc tế* (International Federation of Anatomists) chấp thuận năm 1998. Tập bài giảng này sử dụng các danh từ dịch từ bản TA. Hiện nay, các danh từ giải phẫu mang tên người phát hiện (gọi là các eponyms) đã hoàn toàn được thay thế.

## TƯ THẾ GIẢI PHẪU

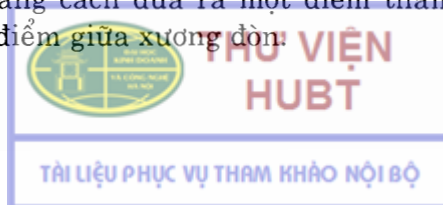
Tất cả các mô tả giải phẫu được trình bày trong mỗi liên quan với tư thế giải phẫu để đảm bảo rằng các mô tả đó được rõ ràng và chính xác. Một người ở tư thế giải phẫu là một người đứng thẳng với: đầu, mắt và các ngón chân hướng ra trước, các gót chân và các ngón chân áp sát nhau, và hai tay buông thõng ở hai bên với các gan bàn tay hướng ra trước.

### Các mặt phẳng giải phẫu (H.1.1)

Những mô tả giải phẫu được dựa trên bốn loại mặt phẳng giải phẫu cắt qua cơ thể ở tư thế giải phẫu. Có nhiều mặt phẳng đứng dọc, đứng ngang và nằm ngang nhưng chỉ có một mặt phẳng đứng dọc giữa. Tác dụng chính của các mặt phẳng giải phẫu là để mô tả các mặt cắt và các hình ảnh của cơ thể.

*Mặt phẳng đứng dọc giữa* (median sagittal plane) hay mặt phẳng giữa (median sagittal) là mặt phẳng thẳng đứng đi dọc qua trung tâm của cơ thể, chia cơ thể thành các nửa phải và trái.

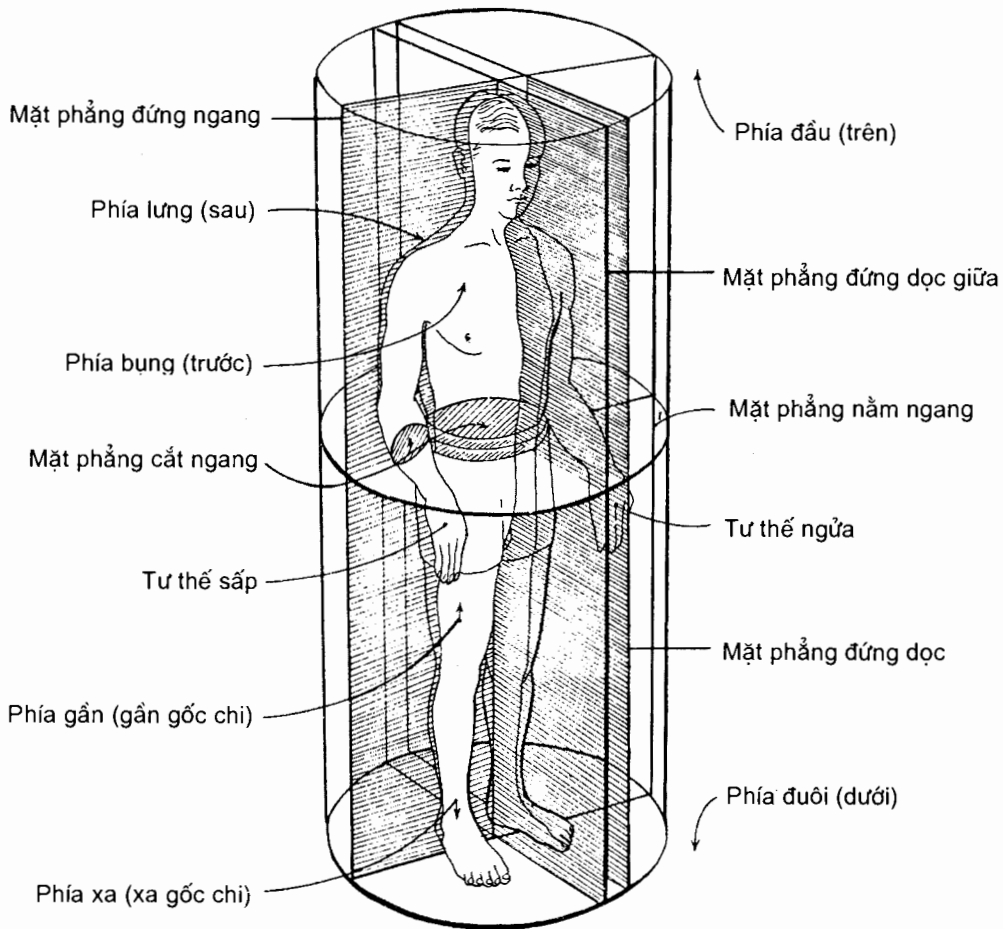
*Các mặt phẳng đứng dọc* (sagittal planes) là những mặt phẳng thẳng đứng đi qua cơ thể song song với mặt phẳng đứng dọc giữa. Sẽ rất có ích nếu chỉ rõ vị trí của mỗi mặt phẳng bằng cách đưa ra một điểm tham chiếu, chẳng hạn như mặt phẳng đứng dọc qua điểm giữa xương đòn.






Các mặt phẳng đứng ngang (coronal/frontal planes) là những mặt phẳng thẳng đứng đi qua cơ thể vuông góc với mặt phẳng đứng dọc giữa, chia cơ thể thành các phần trước và sau.

Các mặt phẳng nằm ngang (horizontal planes) là các mặt phẳng đi qua cơ thể vuông góc với các mặt phẳng đứng dọc giữa và đứng ngang. Một mặt phẳng nằm ngang chia cơ thể thành các phần trên và dưới. Cũng cần có một điểm tham chiếu chỉ rõ mức cắt của nó, chẳng hạn như một mặt phẳng nằm ngang đi qua rốn. Trong hệ ngôn ngữ Latin có hai từ chỉ mặt phẳng nằm ngang: horizontal plane và transverse plane. Tuy nhiên, từ transverse plane còn chỉ một mặt phẳng bất kì thẳng góc với trục dọc của một cơ quan hay bộ phận nào đó của cơ thể. Ví dụ, một mặt cắt ngang (transverse section) qua bàn tay trùng với mặt phẳng nằm ngang nhưng một mặt cắt ngang qua bàn chân thì ở trên mặt phẳng đứng ngang. Các nhà X quang gọi các mặt phẳng nằm ngang là các mặt phẳng ngang qua trục (transaxial planes) hay chỉ đơn giản là các mặt phẳng trục (axial planes) vốn thẳng góc với trục dọc của cơ thể và các chi.



Hình 1.1. Các mặt phẳng của cơ thể và các từ định hướng



## Các từ chỉ mối quan hệ vị trí và so sánh

Có nhiều tính từ được sử dụng để mô tả mối liên hệ về vị trí của các phần cơ thể ở tư thế giải phẫu bằng cách so sánh vị trí tương đối của hai cấu trúc với nhau, một cấu trúc đơn lẻ với bề mặt hoặc đường giữa, hay một cấu trúc với các cực cơ thể. Dưới đây là những từ thường được sử dụng.

*Trên* (superior/cranialis/ cephalic) là nằm gần hơn về phía đầu; ví dụ nói "Tim nằm trên cơ hoành" nghĩa là nói tim nằm gần đầu hơn cơ hoành, nói cái gì đó đi về phía đầu tức là nói đi về phía trên.

*Dưới* (inferior/caudalis) là nằm gần hơn về phía bàn chân; ví dụ nói "Dạ dày nằm dưới tim" nghĩa là nói dạ dày nằm gần bàn chân hơn so với tim. Lưu ý rằng mặt dưới bàn chân được gọi là *gan chân* (plantaris).

*Trước* (anterior) hay *bụng* (ventralis) là ở gần hơn về phía mặt trước (mặt bụng) cơ thể hơn; ví dụ, nói "Xương ức nằm trước tim" nghĩa là nói xương ức nằm gần mặt trước cơ thể hơn tim. Lưu ý rằng mặt trước của bàn tay được gọi là mặt gan tay hay gan tay (palm). Trong mô tả giải phẫu não, từ *mỏ* (rostralis) cũng có nghĩa là trước.


*Sau* (posterior) hay *lưng* (dorsalis) là nằm gần hơn về phía mặt sau (mặt lưng) cơ thể; ví dụ nói "Thận nằm sau tụy" nghĩa là thận nằm gần mặt sau cơ thể hơn tụy. Mặt sau bàn tay được gọi là *mu* (dorsum) bàn tay.

*Bên* (lateralis) và *giữa* (medialis). Bên là nằm xa hơn về phía mặt phẳng dọc giữa, còn giữa thì ngược lại. Trong tiếng Việt các từ *bên* và *giữa* thường được dịch là *trong* và *ngoài* mặc dù dịch như thế đôi khi có thể nhầm với *nông* và *sâu*. Ví dụ nói "Mũi nằm ở phía trong của mắt" nghĩa là nói mũi ở gần mặt phẳng đứng dọc giữa hơn mắt. Vì *giữa* (trong) và *bên* (ngoài) khi áp dụng vào các chi có thể dẫn tới hiểu lầm, người ta thường dùng tên các xương của cẳng tay và cẳng chân làm các từ chỉ vị trí. Ở chi trên, xương quay là xương nằm ngoài, xương trụ nằm trong. Như vậy, các từ "*trụ*" và "*trong*", "*quay*" và "*ngoài*" đồng nghĩa với nhau. Ở chi dưới, các từ *chày* và *mác* lần lượt đồng nghĩa với trong và ngoài. Trong nha khoa, từ *mesial* tương đương với từ *medialis* và có nghĩa là "gần hơn về phía đường giữa cung răng".

*Gần* (proximalis) và *xa* (distalis). Gần nghĩa là nằm gần thân hoặc là điểm nguyên uỷ (điểm gốc) của một mạch máu, thần kinh, chi hoặc cơ quan. hơn; xa có nghĩa ngược lại. Ở các chi *gần* nghĩa là gần gốc chi hơn, ví dụ nói "Đùi nằm ở đầu gần của chi dưới".

*Nông* (superficialis) là nằm gần bề mặt hơn và *sâu* (profundus) là nằm xa bề mặt hơn; ví dụ xương cánh tay nằm sâu dưới các cơ và da.

*Bên trong* (internus) là ở gần hơn về phía trung tâm của một cơ quan hay khoang rỗng, *bên ngoài* (externus) thì ngược lại; ví dụ động mạch cảnh ngoài đi bên ngoài hộp sọ, động mạch cảnh trong có đoạn đi trong hộp sọ. Như đã nói ở trên, đôi khi có thể hiểu nhầm nghĩa của cặp từ bên ngoài/bên trong với cặp từ giữa/bên (khi dịch giữa/bên thành trong/ngoài).



## Chương 2

# HỆ XƯƠNG

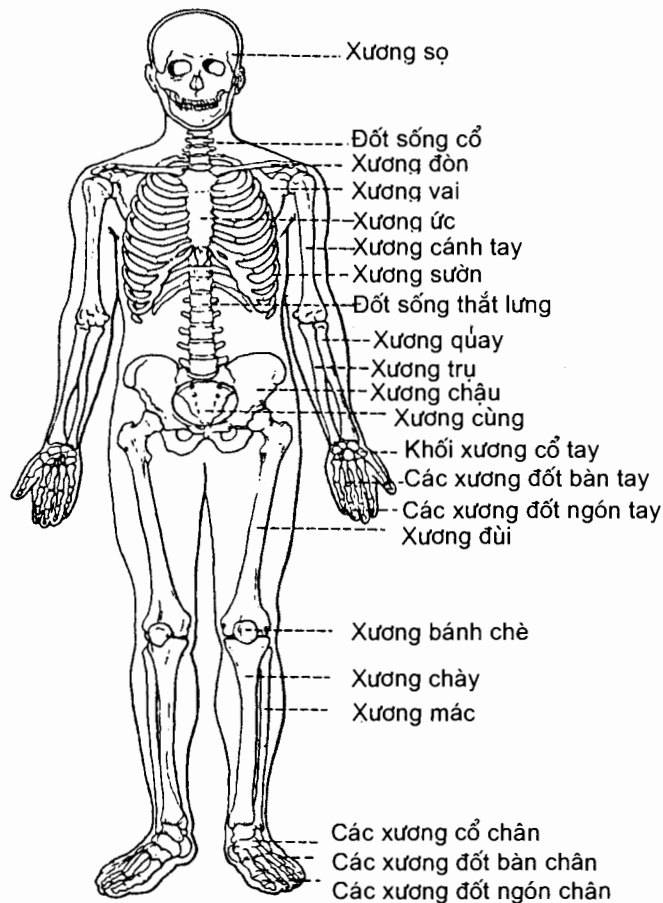
### 1. ĐẠI CƯƠNG

#### 1.1. Định nghĩa - chức năng

Xương được cấu tạo chủ yếu bằng mô liên kết rắn. Nhờ thế, bộ xương đảm nhiệm được các chức năng nâng đỡ cơ thể, bảo vệ và làm chỗ dựa cho các cơ quan và vận động (cùng hệ cơ - khớp); bộ xương còn là nơi tạo huyết và kho dự trữ chất khoáng.

#### 1.2. Số lượng và phân chia

Bộ xương người (H.2.1) gồm 206 xương, phần lớn là các xương chẵn (đối xứng), được chia làm 2 phần chính là:



Hình 2.1. Bộ xương người



THƯ VIỆN  
HUBT

TÀI LIỆU PHỤC VỤ THAM KHẢO NỘI BỘ

**Bộ xương trục** (skeleton axiale) gồm 22 xương sọ, 1 xương móng, 6 xương nhỏ của tai; 51 xương thân mình (gồm 26 xương cột sống, 24 xương sườn và 1 xương ức).

**Bộ xương treo hay xương chi** (skeleton appendiculare) gồm 64 xương chi trên và 62 xương chi dưới.

### 1.3. Hình thể ngoài

Dựa vào hình thể ngoài và cấu tạo có thể chia xương thành 4 loại chính :

**Xương dài:** phân lớn ở các chi (xương đùi, cánh tay, cẳng tay).

**Xương ngắn:** như những xương ở cổ tay, cổ chân.

**Xương dẹt:** như các xương ở vòm sọ, xương bả vai, xương chậu.

**Xương không đều** (hay xương hình bất định): là những xương hình thể phức tạp như xương hàm trên, xương thái dương, xương ở nền sọ.

**Xương có hốc khí:** là những xương có hốc rỗng chứa không khí (xoang) như các xương quanh ổ mũi.

Ngoài ra còn loại xương gọi là **xương vừng** (ossa cesamoidea) là những xương nhỏ nằm trong gân cơ giúp cho cơ hoạt động được tốt hơn. **Xương bánh chè** là xương vừng lớn nhất.

Các loại xương với những hình thể khác nhau kể trên thích ứng với các chức năng riêng biệt, ví dụ như xương dài có khả năng vận động với động tác rộng rãi, xương dẹt thiên về chức năng bảo vệ v.v...

### 1.4. Cấu tạo

#### 1.4.1. Cấu tạo chung của các loại xương

Bất kỳ một xương nào cũng được cấu tạo bằng các phần sau đây, kể từ ngoài vào trong:

Ngoài cùng là **màng ngoài xương** (ngoại cốt mạc) là một màng liên kết dai, mỏng dưới 2mm, dính chặt vào xương và gồm 2 lá: lá ngoài là mô sợi có nhiều nhánh tận của các dây thần kinh cảm giác; lá trong chứa các tạo cốt bào có tác dụng tạo xương và nhiều mạch máu. Với những xương có mặt khớp hoạt dịch, các mặt khớp này được phủ bằng sụn trong (sụn khớp).

Dưới màng ngoài xương là **xương đặc** (substantia compacta): là mô rắn chắc, mịn, màu vàng nhạt.

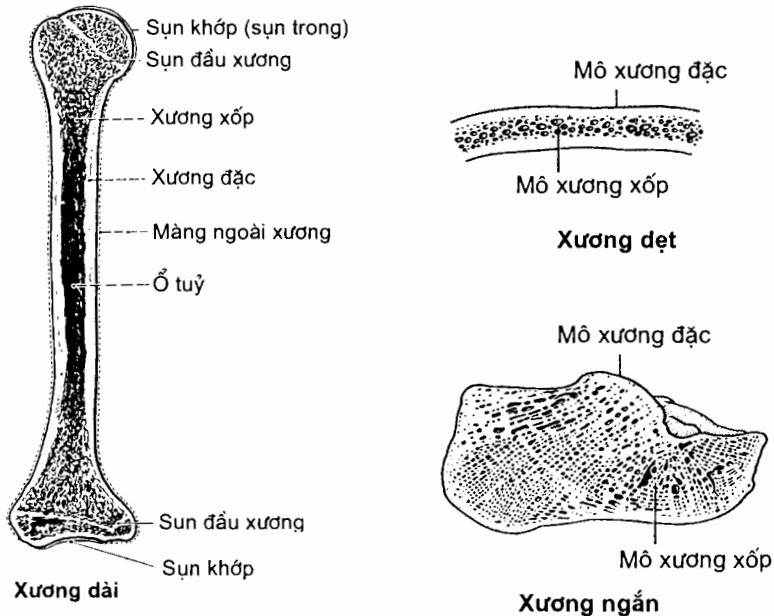
Dưới lớp xương đặc là **xương xốp** (substantia spongiosa) do nhiều bè xương bất chéo nhau chằng chịt để hở nhiều hốc nhỏ, trông như bọt biển.

**Tủy xương** (medulla ossium) gồm hai loại: **tủy đỏ** (medulla ossium rubra) là nơi tạo huyết; **tủy vàng** (medulla ossium flava) chứa nhiều tế bào mỡ chỉ có trong các ống tủy ở thân xương dài người lớn.





### 1.4.2. Đặc điểm cấu tạo riêng của mỗi loại xương (H.2.2)



Hình 2.2. Cấu trúc của các loại xương

**Xương dài.** Xương dài có một thân và hai đầu. Ở **thân xương**, lớp xương đặc dày ở giữa và mỏng dần về phía hai đầu; lớp xương xốp thì ngược lại; ống tuỷ chứa tuỷ vàng. Ở **hai đầu xương**, lớp xương đặc chỉ còn một lớp mỏng, bên trong là khối xương xốp chứa tuỷ đỏ.

**Xương ngắn** cấu tạo cũng tương tự như đầu xương dài.

**Xương dẹt** gồm hai bản xương đặc kẹp ở giữa là một lớp xương xốp. Lớp xương xốp có tên là **lõi xốp**, còn các bản xương đặc được gọi là **bản ngoài** và **bản trong**.

### 1.5. Các mạch máu của xương

Gồm 2 loại chính: mạch nuôi xương và mạch màng xương.

**Mạch nuôi xương** (mạch dưỡng cốt) chui qua lỗ nuôi xương rồi đến ống tuỷ xương. Trong tuỷ xương động mạch chia thành hai nhánh ngược chiều nhau chạy dọc theo chiều dài của ống tuỷ và phân chia thành các ngành nhỏ dẫn đi vào mô xương.

**Mạch màng xương** (mạch cốt mạc) cấp máu cho màng ngoài xương (trừ các mặt khớp); có nhiều nhánh mạch rất nhỏ chui qua cốt mạc tới phần ngoài xương đặc và nối tiếp với các nhánh của động mạch nuôi xương từ trong đi ra.

### 1.6. Thành phần hoá học của xương

Xương có hai đặc tính cơ bản là rắn và đàn hồi do thành phần hoá học của xương quyết định. Chất vô cơ làm cho xương cứng rắn, chất hữu cơ làm cho xương dẻo dai.

**Xương tươi** (ở người lớn) chứa 50% nước; 15,75% mỡ; 12,45% chất hữu cơ; 21,8% chất vô cơ.

**Xương khô**, khi lấy hết mỡ và nước, còn khoảng 2/3 là chất vô cơ và 1/3 là chất hữu cơ. Chất hữu cơ chủ yếu là *chất cốt giao* (osseine); chất vô cơ chủ yếu là các muối calci.

Các thành phần hoá học thay đổi theo chức phận của mỗi xương, theo tuổi, giới, chế độ dinh dưỡng và bệnh tật. Ở người trẻ, xương nhiều chất hữu cơ, ít chất vô cơ nên xương mềm dẻo. Ở người già, xương nhiều chất vô cơ, ít chất hữu cơ nên xương giòn, dễ gãy.

## 1.7. Sự hình thành và phát triển của xương

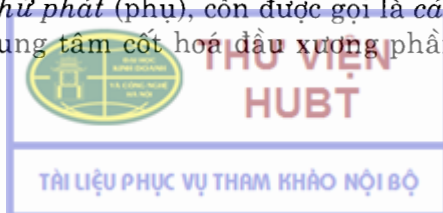
Xương được hình thành trong thời kì phôi thai (vào cuối tháng thứ nhất của phôi) và tiếp tục phát triển cho tới tuổi trưởng thành. Có hai giai đoạn hình thành xương:

**Ở giai đoạn thứ nhất**, mô liên kết lỏng lẻo của phôi (thuộc trung mô, mà trung mô bắt nguồn từ trung bì) biến thành *thể đặc* dưới dạng một *màng dai*; xương được hình thành trên màng dai này.

**Giai đoạn thứ hai** diễn ra khi các tế bào của thể đặc (màng dai) biến thành xương, theo hai cách:

**Một số ít xương** (gồm các xương vòm sọ, xương hàm dưới và xương đòn) được hình thành bằng cách chuyển trực tiếp màng thành xương. Ví dụ, vòm sọ của phôi trước hai tháng chỉ là một màng; từ tháng thứ hai, trên màng này xuất hiện những điểm cốt hoá lan rộng dần ra tạo nên những xương dẹt của vòm sọ. Quá trình biến màng thành xương được gọi là *màng cốt hoá* và xương được hình thành theo cách này là *xương màng*.

**Các xương còn lại** (chiếm hầu hết các xương) được hình thành từ sụn. Trước hết thể đặc trung mô tạo ra mô hình xương bằng sụn (ở đầu tháng thứ hai). Tới cuối tháng thứ hai, khi sụn phát triển, nó bị mạch máu xâm lấn. Các tế bào do mạch máu mang tới phá huỷ sụn và chỗ sụn bị phá huỷ được thay thế bằng mô xương. Quá trình này được gọi là *sụn cốt hoá* và xương được hình thành theo cách này được gọi là *xương sụn*. Với xương dài, thường thì mô hình sụn bị mạch máu xâm lấn ở trung tâm (ứng với giữa thân xương). Các tạo cốt bào do mạch máu mang tới tạo ra xương bằng cách: tế bào tạo xương tiết ra chất cốt giao; chất này ngấm muối calci biến thành xương; điểm tạo xương ban đầu này là *trung tâm cốt hoá nguyên phát (chính)*. Khi trung tâm cốt hoá này phát triển rộng ra tới dưới màng ngoài xương, xương được tiếp tục được sinh ra bởi màng ngoài xương. Sự to ra về đường kính của xương sụn là do màng ngoài xương xây đắp thêm các lá xương đồng tâm kế tiếp nhau (về cơ bản giống xương màng). Với xương sụn ngắn và nhỏ (xương cổ tay, cổ chân), sụn được thay thế dần chỉ bằng một trung tâm cốt hoá nguyên phát. Xương cột sống và xương dài của chi được hình thành từ nhiều trung tâm cốt hoá gồm: trung tâm cốt hoá nguyên phát (chính) tạo ra thân xương và các *trung tâm cốt hoá thứ phát (phụ)*, còn được gọi là *các trung tâm cốt hoá đầu xương* (epiphyses). Các trung tâm cốt hoá đầu xương phần lớn xuất hiện sau khi



sinh. Trong quá trình phát triển, các trung tâm cốt hoá đầu xương ngăn cách với trung tâm cốt hoá chính bằng một tấm *sụn đầu xương*. Sụn này giúp xương phát triển về chiều dài. Tấm sụn đầu xương tăng sinh về phía thân xương và phần tăng sinh này được chuyển thành xương. Khi tốc độ cốt hoá sụn lớn hơn tốc độ tăng sinh sụn thì sụn dần được thay thế hết bằng xương và xương ngừng tăng trưởng về chiều dài.

Sự tăng trưởng của xương màng về cơ bản là bằng một quá trình bồi đắp thêm xương trên bề mặt và các bờ xương. Ví dụ như sự đóng dần của các thóp (vùng nằm giữa các bờ và góc xương vòm sọ): xương tiến dần vào màng thóp bằng cách bồi đắp thêm xương vào các bờ xương; đồng thời, màng xương bồi đắp thêm xương lên bề mặt xương.

Thực ra quá trình cốt hoá bao gồm hai công việc diễn ra đồng thời: quá trình kiến thiết nhờ các tạo cốt bào và quá trình phá huỷ nhờ các huỷ cốt bào. Sự phá huỷ xương giúp tạo nên các hốc tuỷ ở xương xốp, ống tuỷ ở xương dài và các ống Haver của mô xương.

## 1.8. Sự tái tạo xương

Khi gãy xương, ở giữa hai đầu xương gãy sẽ hình thành một khối mô liên kết. Mô này được sinh ra chủ yếu bởi cốt mạc, ngoài ra còn có sự tham gia của cân, cơ, mạch máu, tuỷ xương, ống Haver. Ít lâu sau, do muối calci đọng lại, mô liên kết sẽ biến thành xương (cốt hoá trực tiếp) gọi là "can xương". Nếu hai đoạn gãy không được cố định tốt và xa nhau thì giữa chúng sẽ hình thành mô sụn, mô này không bao giờ hoá xương nên tạo thành khớp giả.

## 1.9. Hình ảnh xương trên phim X quang

Mô xương ngấm muối calci nên xương là bộ phận dễ dàng quan sát bằng chiếu hoặc chụp X quang. Dựa vào X quang có thể:

**Quan sát** các cấu trúc bên trong của xương người sống cũng như thấy được hình thể ngoài và một số đặc điểm giải phẫu chính của xương.

**Nghiên cứu** các điểm cốt hoá và quá trình phát triển của đầu và thân xương, xác định thời gian cốt hoá các sụn đầu xương và đánh giá lứa tuổi của xương.


**Đánh giá** được các hiện tượng sinh lý và bệnh lý của xương: loãng xương, tạo thêm xương, viêm xương, u xương, gãy xương, tái tạo và liền xương khi gãy...

## 2. XƯƠNG SỌ

Xương sọ bao gồm 22 xương, trong đó 21 xương dính chặt với nhau thành một khối bằng các đường khớp bất động, chỉ có xương hàm dưới là có thể chuyển động được và tiếp khớp với khối xương sọ bằng một cặp khớp hoạt dịch: các khớp thái dương - hàm dưới.

### 2.1. Phân chia

Xương sọ được chia thành sọ thần kinh và sọ tạng.





**Sọ thần kinh** (neurocranium) hay **hộp sọ** bao gồm 8 xương tạo nên hộp sọ: 2 **xương đỉnh** (os parietale), 1 **xương trán** (os frontale), 1 **xương chẩm** (os occipitale), 1 **xương bướm** (os sphenoidale), 1 **xương sàng** (os ethmoidale) và 2 **xương thái dương** (os temporale).

**Sọ tạng** (viscerocranium) hay **bộ xương mặt** chủ yếu gồm các xương vây quanh ổ mắt, ổ mũi và ổ miệng, tức là những ổ chứa các giác quan và các tạng thuộc phần đầu của các đường tiêu hoá và hô hấp. Bộ xương mặt gồm 13 xương dính thành một khối và dính với sọ thần kinh, và 1 xương liên kết với khối xương sọ bằng khớp hoạt dịch. Sọ tạng có 6 xương chẵn là: **xương lệ** (os lacrimal), **xương xoắn mũi dưới** (concha nasalis inferior), **xương mũi** (os nasale), **xương hàm trên** (maxilla), **xương khẩu cái** (os platinum) và **xương gò má** (os zygomaticum). Hai xương lẻ của phần sọ này là **xương hàm dưới** (os mandibula) và **xương lá mía** (vomer).

**Xương móng** (os hyoideum) là một xương nhỏ hình móng ngựa nằm ở cổ, trên sụn giáp. Nó không thuộc xương sọ nhưng được mô tả cùng xương sọ cho tiện. Xương móng gồm một thân và hai sừng ở mỗi bên: **sừng lớn** quay ra sau, **sừng nhỏ** hướng lên trên.

**Các tiểu cốt tai** (ossicula auditus) là 3 đôi xương nhỏ nằm trong hòm nhĩ (thuộc phần đá xương thái dương). Chúng được mô tả cùng cơ quan thính giác.

Phần trên của hộp sọ là **vòm sọ**, phần dưới là **nền sọ**. Các xương của hộp sọ được tạo nên từ hai bản xương đặc (**bản ngoài** và **bản trong**) ngăn cách nhau bằng một lớp xương xốp gọi là **lõi xốp**. Màng ngoài xương phủ các mặt ngoài và trong của xương sọ được gọi lần lượt là **mạc ngoài sọ** và **mạc nội sọ**.


## 2.2. Hình thể ngoài của cả khối xương sọ

Việc mô tả chi tiết từng xương sọ riêng lẻ tốn nhiều thời gian và không thật cần thiết. Để tiện mô tả, người ta quan sát cả khối xương sọ khô từ các phía trước, sau, trên, dưới và bên. Hình ảnh sọ quan sát được từ mỗi phía, khi sọ được đặt thẳng đứng sao cho sàn ổ mắt nằm ngang mức ống tai ngoài, được gọi là một **chuẩn sọ**.

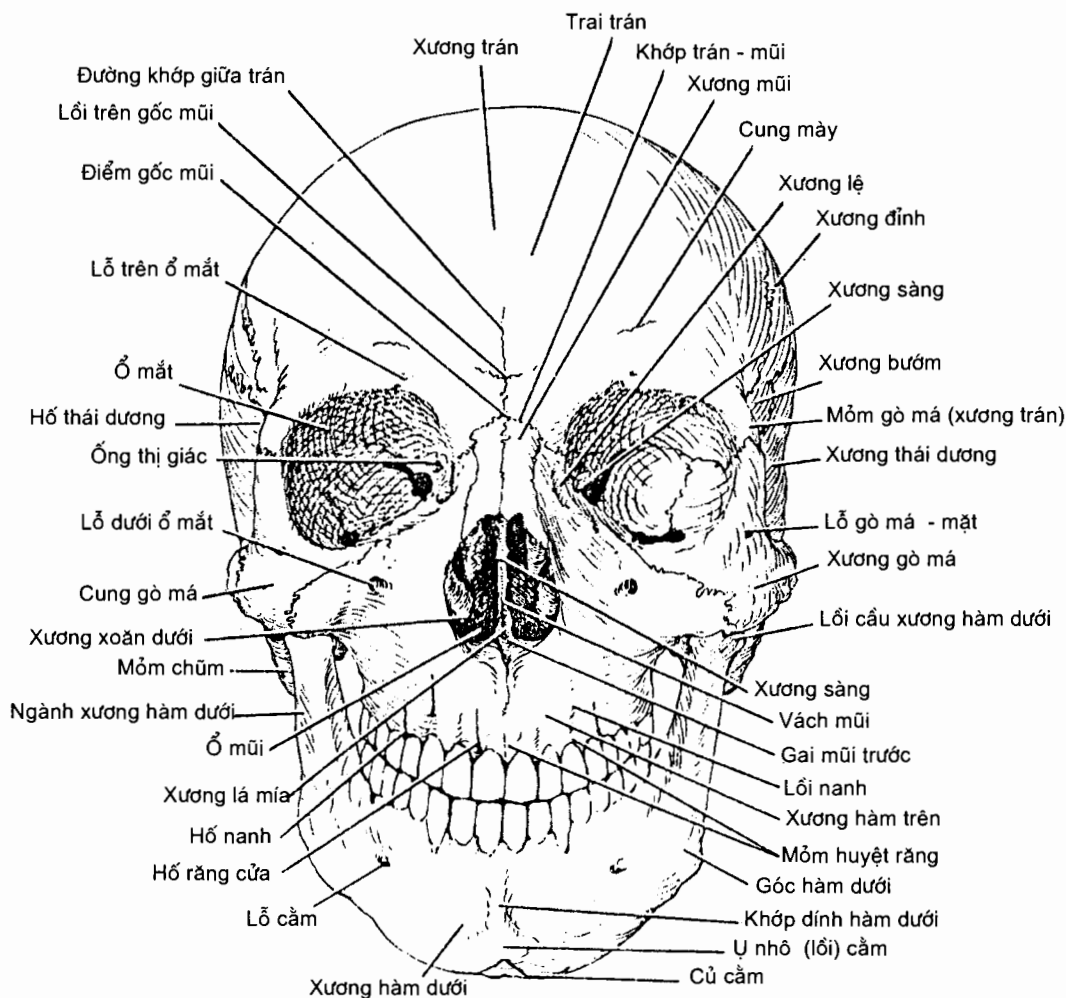
### 2.2.1. Sọ nhìn từ trước hay chuẩn mặt (*norma facialis*) (H.2.3)

Từ trên xuống dưới, ta quan sát được xương trán rồi ổ mắt, ổ mũi và ổ miệng cùng các xương mặt bao quanh.

**Xương trán** có hai phần ở mỗi bên, **phần ổ mắt** và **trai trán**; chỗ gặp nhau của hai phần là **bờ trên ổ mắt**. Có thể nhận ra được các **cung mày** trên phần trai trán và **khuyết** hay **lỗ trên ổ mắt** tại bờ trên ổ mắt. Điểm nằm giữa hai cung mày là **lồi trên góc mũi** (glabella), ngay dưới đó là **điểm gốc mũi** (nasion). Về phía giữa (trong), xương trán tiếp khớp với các **mỏm trán** của xương hàm trên và các xương mũi. Về phía bên (ngoài), nó tiếp khớp với xương gò má. Ở sâu trong xương trán, ngay trên bờ trên ổ mắt, có hai khoang rộng gọi là **xoang trán**.







**Hình 2.3.** Xương sọ: chuẩn mặt

Các bờ ổ mắt được viền quanh bởi xương trán ở trên, xương gò má ở ngoài, thân xương hàm trên ở dưới, xương lệ và các mỏm của xương hàm trên và xương trán ở phía trong.

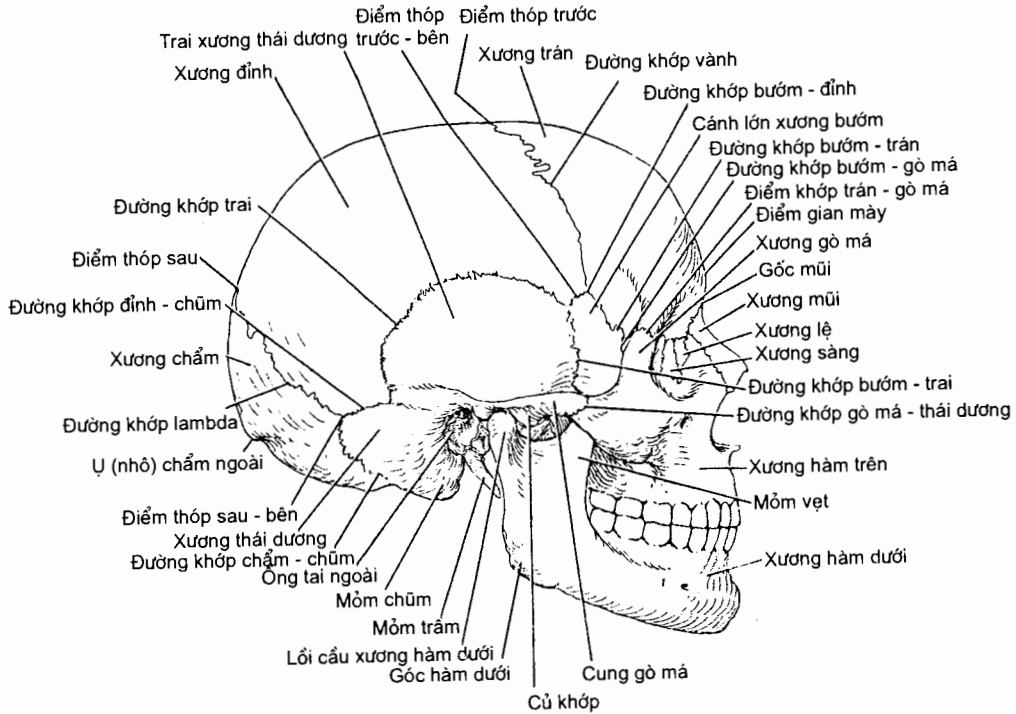
Hai xương mũi tạo nên cầu mũi. Các bờ dưới của chúng cùng với các *khuyết mũi* của xương hàm trên tạo nên *lỗ mũi trước*. Ổ mũi được chia thành hai ngăn bởi vách mũi xương vốn phần lớn do *xương lá mía* tạo nên. Các *xương xoăn mũi trên* và *giữa* nhô vào ổ mũi từ mê đạo sàng ở mỗi bên (thuộc xương sàng); các *xương xoăn mũi dưới* là những xương riêng biệt.

Các *xương hàm trên* nằm giữa khối xương mặt. Chúng tạo nên phần trước của *khẩu cái cứng*, một phần của các *thành bên ổ mũi* và một phần của các *sàn ổ mắt*. Hai xương gặp nhau trên đường giữa tại đường khớp gian xương hàm và tạo nên bờ dưới của lỗ mũi xương. Bên dưới ổ mắt, trên xương hàm trên có *lỗ dưới ổ mắt*. Mỏm huyết răng của xương hàm trên nhô xuống dưới và cùng với mỏm của xương đối bên tạo nên *cung huyết răng*, nơi gắn của các răng hàm trên. Trong thân xương hàm trên có một xoang lớn: *xoang hàm trên*.

*Xương gò má* tạo nên ụ lồi của má, một phần của thành ngoài và sàn ổ mắt. Về phía trong nó tiếp khớp với xương hàm trên, còn về phía ngoài, nó tiếp khớp với *mỏm gò má* của xương thái dương để tạo nên *cung gò má*. Trên xương gò má có lỗ thủng để các thần kinh gò má - thái dương và gò má - mặt đi qua.

*Xương hàm dưới* bao gồm một *thân* nằm ngang và hai *ngành* nằm thẳng đứng; nơi gặp nhau của thân và mỗi ngành là *góc hàm dưới*. Điểm giữa thân xương hàm dưới là *lồi cằm*. Trên mặt trước của thân, bên dưới răng hàm bé thứ hai, có *lỗ cằm* mở ra từ ống hàm dưới. Bờ trên của thân xương hàm dưới là *cung huyết răng*, nơi mang các răng hàm dưới.

**2.2.2. Sơ nhìn từ bên hay chuẩn bên (*norma lateralis*) (H.2.4)**



**Hình 2.4. Xương sọ: chuẩn bên**

Nhìn từ bên ta thấy mặt bên của hộp sọ ở phía sau - trên và các xương sọ mặt ở phía trước - dưới.

Mặt bên của hộp sọ do các xương trán, đỉnh, chẩm, bướm và thái dương tạo nên. Xương trán tạo nên phần trước và tiếp khớp với xương đỉnh tại *đường khớp vành*. Mỗi xương đỉnh tạo nên một mặt bên của vòm sọ. Phần trái xương chẩm tạo nên phần sau hộp sọ và tiếp khớp với cả hai xương đỉnh tại *đường khớp lambda*. Phần còn lại ở mặt dưới - bên của hộp sọ được tạo nên bởi cánh lớn của xương bướm và các phần của xương thái dương: *phần trái*, *phần phải*, *mỏm chũm*, *mỏm trán* và *mỏm gò má*. Phần mỏng nhất của mặt bên hộp sọ nằm ở nơi mà góc trước - dưới của xương đỉnh tiếp khớp với cánh lớn của xương bướm; điểm này được gọi là *điểm thóp trước - bên*.



Từ bờ sau *mỏ gò má* xương trán có các *đường thái dương trên* và *dưới* chạy ra sau. *Hố thái dương* nằm dưới đường thái dương dưới, trên bề mặt của các xương trán, đỉnh, thái dương và cánh lớn xương bướm. Giới hạn dưới của hố là *mào dưới thái dương* của cánh lớn xương bướm vốn nằm ngang mức với bờ trên của cung gò má.

Trên phần sọ mặt, ta nhìn thấy *ngành hàm dưới* với hai *mỏ*: *mỏ vet* ở trước và *mỏ lồi cầu* ở sau; mỏ lồi cầu có hai phần là *chỏm* và *cổ*. Nằm sâu dưới ngành hàm và cung gò má có:

Hố dưới thái dương nằm dưới mào dưới thái dương của xương bướm;

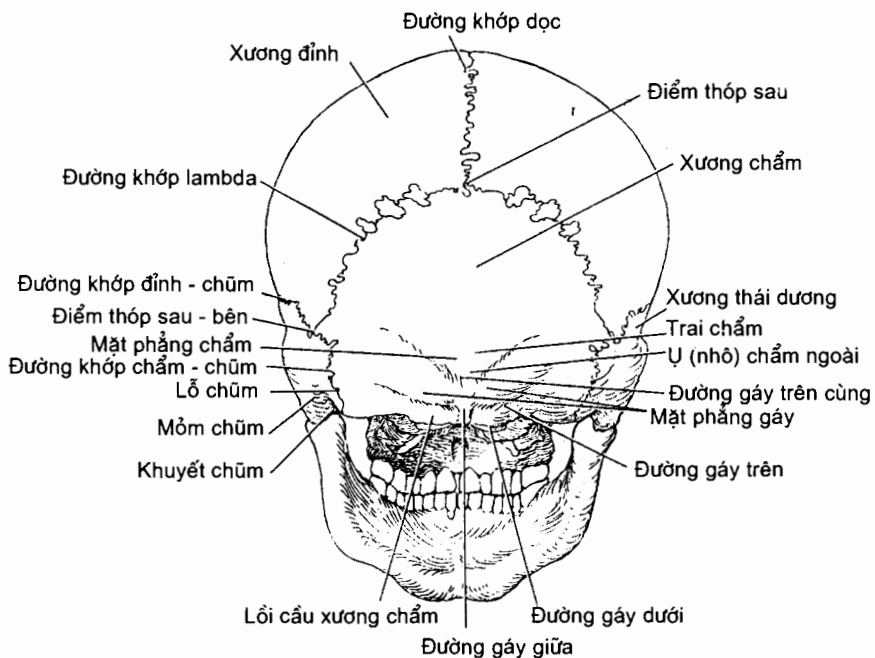
*Khe chân bướm - hàm* là một khe thẳng đứng nằm trong hố giữa mỏ chân bướm của xương bướm và mặt sau của xương hàm trên;

*Khe ổ mắt dưới* là một khe ngang ở giữa cánh lớn của xương bướm và xương hàm trên; nó dẫn tới ổ mắt;

*Hố chân bướm - khẩu cái* nằm sau và dưới ổ mắt. Nó thông ở bên ngoài với hố dưới thái dương qua khe chân bướm - hàm, ở phía trong với ổ mũi qua *lỗ chân bướm - khẩu cái*, ở trên với khoang sọ qua *lỗ tròn* và ở trước với ổ mắt qua khe ổ mắt dưới.

### 2.2.3. Sọ nhìn từ sau hay chuẩn chẩm (*norma occipitalis*) (H.2.5)

Ở trên ta nhìn thấy phần sau của hai xương đỉnh và đường khớp dọc. Ở dưới, các xương đỉnh tiếp khớp với phần trai xương chẩm tại *đường khớp lambda*. Ở hai bên, xương chẩm tiếp khớp với xương thái dương. Trên đường giữa xương chẩm có một vùng lồi tròn gọi là *ụ (nhô) chẩm ngoài*. Ở mỗi bên ụ chẩm ngoài có một *đường gáy trên* chạy về phía xương thái dương.



Hình 2.5. Xương sọ chuẩn chẩm

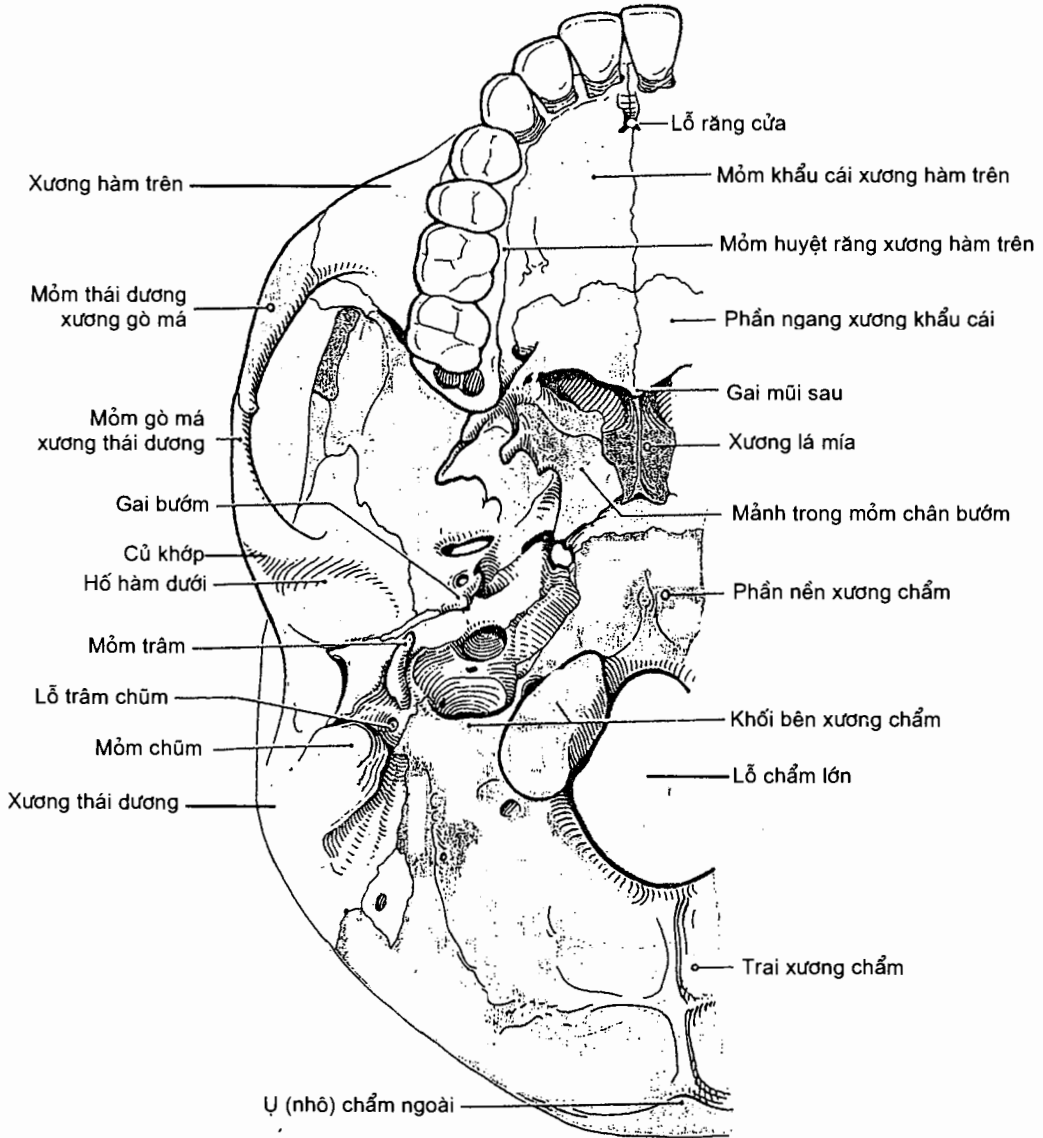


HUBT

TÀI LIỆU PHỤC VỤ THAM KHẢO NỘI BỘ

**2.2.4. Sở nhìn từ dưới hay chuẩn nền (norma basilaris) (H.2.6)**

Nếu tháo rời xương hàm dưới, ta có thể nhìn thấy chuẩn nền hay mặt ngoài nền sọ gồm các phần và các chi tiết đáng chú ý sau đây:



**Hình 2.6.** Xương sọ: chuẩn chẩm

*Phần trước* của mặt này là *khẩu cái cứng* do *mòm khẩu cái của xương hàm trên* và *mảnh ngang của xương khẩu cái* tạo nên. Ở phía trước và trên đường giữa của khẩu cái cứng có *lỗ răng cửa*; ở phía sau bên có các *lỗ khẩu cái lớn và nhỏ*.



**Phần giữa** là vùng đi từ bờ sau khẩu cái cứng tới bờ trước lỗ lớn xương chẩm. Trên bờ sau của khẩu cái cứng là các *lỗ mũi sau* được ngăn cách với nhau bởi bờ sau của xương lá mía và được giới hạn ở hai bên bởi các *mảnh trong mỏm chân bướm*. Ở phía sau - ngoài *mảnh ngoài mỏm chân bướm* là cánh lớn xương bướm bị xuyên thủng bởi *lỗ bầu dục* và *lỗ gai*. Ở sau - ngoài lỗ gai là *gai xương bướm*.

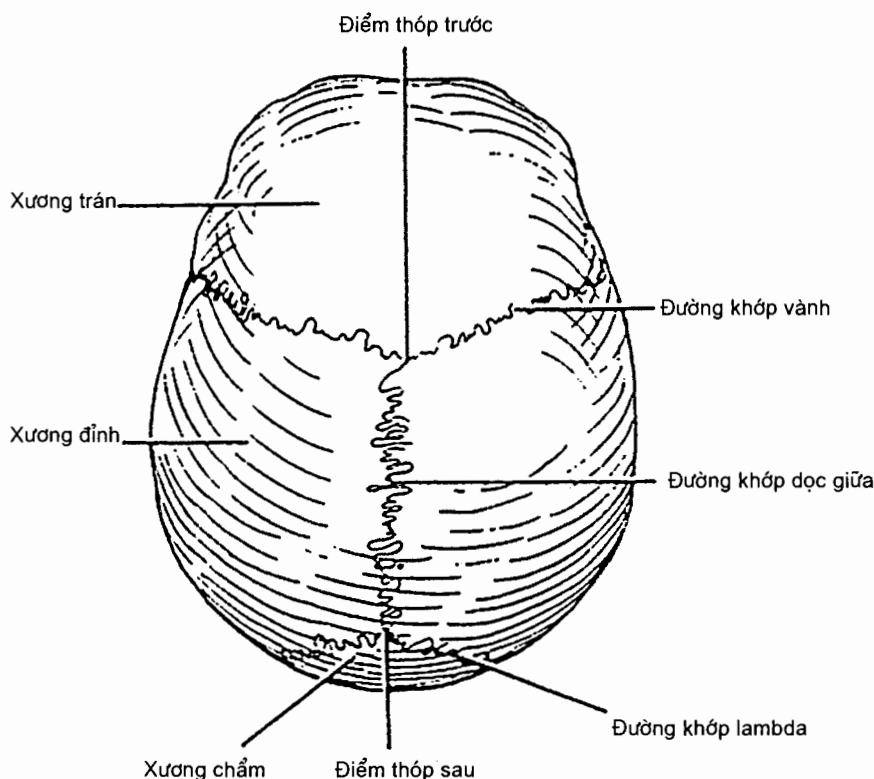
Ở sau cánh lớn xương bướm là *phần đá xương thái dương*. Ở sau các lỗ mũi sau, trên đường giữa là mặt dưới của phần sau thân xương bướm dính liền với phần nền xương chẩm thành một khối. Khe nằm giữa khối này và đỉnh phần đá xương thái dương là *lỗ rách*. Trên mặt dưới phần đá xương thái dương có lỗ ngoài của *ống động mạch cảnh*. Ở sau - ngoài ống động mạch cảnh có một hố lõm chứa hành trên tĩnh mạch cảnh trong, *hố tĩnh mạch cảnh*. Hố này mở vào hộp sọ qua *lỗ tĩnh mạch cảnh*.

Ở phía nền phần đá xương thái dương, còn có thể nhìn thấy các phần khác của xương thái dương từ chuẩn nền. *Hố hàm dưới* và *củ khớp* của xương thái dương nằm ở phía sau - trong của mỏm gò má; chúng tạo nên các mặt khớp trên cho khớp thái dương - hàm. Ở sau nền phần đá xương thái dương là *mỏm chũm*. Ở trước - trong mỏm chũm có một mỏm xương nhọn gọi là *mỏm trâm*. Ngay sau nền mỏm trâm là *lỗ trâm - chũm*, nơi đi qua của thần kinh mặt.

**Phần sau** của mặt ngoài nền sọ chủ yếu do *xương chẩm* tạo nên. Các phần của xương chẩm vây quanh một lỗ gọi là *lỗ lớn*, nơi mà não và tuỷ sống liên tiếp với nhau. Ở trước lỗ lớn là *phần nền* xương chẩm, trên đó có một khối lõi nhỏ gọi là *củ hầu*. Các *lõi cầu xương chẩm* nằm ở phía trước - bên của lỗ lớn và tạo nên hầu hết *phần bên* của xương chẩm. Chúng tiếp khớp với mặt trên của các khối bên đối diện. Vùng giữa của bờ bên mỗi lõi cầu che khuất một *ống thần kinh hạ thiệt*. *Trai xương chẩm* nằm ở sau và trên lỗ lớn. *Mào chẩm ngoài* nằm trên đường giữa của phần trai và đi từ lỗ lớn đến ụ chẩm ngoài. Các *đường gáy dưới* từ giữa mào chẩm ngoài chạy ngang sang hai bên.

### 2.2.5. Sọ nhìn từ trên hay chuẩn thẳng đứng (H.2.7)

Chuẩn này cho ta thấy rõ *vòm sọ* mà điểm cao nhất là *đỉnh đầu*. Ở phía trước, xương trán tiếp khớp với hai xương đỉnh tại đường khớp vành. Đôi khi, hai nửa xương trán chưa dính với nhau và vẫn tồn tại một *đường khớp giữa trán*. Ở sau, hai xương đỉnh tiếp khớp trên đường giữa tại đường khớp dọc. Vùng giữa mỗi xương đỉnh có một ụ lõi gọi là *ụ đỉnh*. Nơi gặp nhau của đường khớp dọc và đường khớp vành là *điểm thóp trước (điểm bregma)* (vị trí thóp trước của trẻ sơ sinh).



Hình 2.7. Xương sọ: chuẩn thẳng đứng

### 2.3. Mặt trong nền sọ (H.2.8)

Mặt trong nền sọ được chia thành các hố sọ trước, giữa và sau bằng các mốc giải phẫu rõ ràng. Bề mặt của mặt này lồi lõm không đều do có vết ấn của các hồi não, đặc biệt là ở các hố sọ trước và giữa.

#### 2.3.1. Hố sọ trước (*fossa cranii anterior*)

Hố này được tạo nên ở phía trước và hai bên bởi *trai xương trán*, ở sàn bởi *phần ổ mắt* của xương trán, mảnh sàng của xương sàng và cánh nhỏ cùng phần trước của thân xương bướm.

Trên đường giữa mặt trong của *trai trán* có *mào trán* (*crista frontalis*) và *rãnh xoang dọc trên* (*sulcus sinus sagittalis superioris*); ở giữa mào gà và mào trán có *lỗ tịt* (*foramen caecum*).

*Mảnh sàng của xương sàng* (*lamina cribrosa*) chạy ngang qua đường giữa, ở giữa nhưng thấp hơn phần ổ mắt của xương trán. Nó ngăn cách hố sọ trước với ổ mũi, tức là tạo nên trần ổ mũi. Trên đường giữa mảnh sàng có *mào gà* (*crista gali*) nhô lên. Phần mảnh sàng nằm ở hai bên mào gà có nhiều lỗ nhỏ gọi là *lỗ sàng* (*foramina cribrosa*) để cho các thần kinh khứu giác đi qua. Mảnh sàng tiếp khớp ở sau với thân xương bướm.

*Phần ổ mắt* (pars orbitalis) của xương trán gồm hai mảnh ở hai bên mảnh sàng và tạo nên phần lớn sàn hố sọ trước; nó ngăn cách các thành phần của ổ mắt với thùy trán của bán cầu đại não. Phần ổ mắt tiếp khớp ở sau với các cánh nhỏ xương bướm.

*Xương bướm* (os sphenoidale). Xương này tạo nên phần sau sàn hố sọ trước, gồm ở giữa là phần trước của mặt trên thân xương bướm có tên là *ách bướm* (jugum sphenoidale) và ở hai bên là các *cánh nhỏ* (ala minor) xương bướm. Ở trước, ách bướm tiếp khớp với mảnh sàng; ở sau ách bướm là *rãnh trước giao thoa* (sulcus prechiasmaticus). Rãnh này nằm giữa hai *ống thị giác* (canalis opticus). Ở mỗi bên ách bướm, sàn hố sọ được tạo nên bởi cánh nhỏ xương bướm. Bờ sau của cánh nhỏ (bờ tự do) cùng rãnh trước giao thoa là ranh giới giữa các hố sọ trước và giữa. Đầu trong của bờ sau cánh nhỏ được gọi là *mỏ yên trước* (processus clinoides anterior). Cánh nhỏ dính ở trong với thân xương bướm bằng hai rễ ngăn cách nhau bằng ống thị giác.

### 2.3.2. Hố sọ giữa

Hố sọ giữa sâu và rộng hơn hố trước, nhất là ở hai bên. Nó được giới hạn ở trước bởi bờ sau của các cánh nhỏ xương bướm và rãnh trước giao thoa, ở sau bởi bờ trên của các phần đá xương thái dương và lưng yên của xương bướm, ở hai bên bởi cánh lớn xương bướm, phần trai xương thái dương và xương đỉnh.

Phần hẹp và cao hơn ở trung tâm sàn hố sọ giữa do phần giữa thân xương bướm tạo nên. Trên thân xương bướm có:

*Rãnh trước giao thoa* nằm trước chỗ bắt chéo (giao thoa) của thần kinh thị giác; ở hai đầu rãnh có hai *ống thị giác* chứa thần kinh thị giác và động mạch mắt.

*Yên Thổ Nhĩ Kỳ* (sella turcica) hay *yên bướm* nằm sau rãnh trước giao thoa và gồm các phần: *củ yên* (tuberculum sellae) nằm ở giữa trước; *hố tuyến yên* (fossa hypophysialis) nằm sau củ yên; *lưng yên* (dorsum sellae) là mảnh xương nằm chếch sau hố tuyến yên; *mỏ yên sau* (processus clinoides posterior) là phần phình rộng tại các góc trên - ngoài của lưng yên.

Ở mỗi bên yên Thổ Nhĩ Kỳ có một *rãnh động mạch cánh* (sulcus caroticus).

Hai phần bên của hố sọ giữa sâu và chứa thùy thái dương; mỗi phần được tạo nên bởi *cánh lớn* (ala major) xương bướm ở trước, mặt trước phần đá xương thái dương ở sau và phần trai xương thái dương ở bên. Hố sọ giữa thông với ổ mắt ở trước qua *khe ổ mắt trên* (fissura orbitalis superior), một khe do các cánh và thân xương bướm giới hạn nên. Các thần kinh sọ III, IV, VI và nhánh mắt thần kinh sọ V đi qua khe này. Trên cánh lớn xương bướm có ba lỗ:

*lỗ tròn* (foramen rotundum) nằm sau đầu trong khe ổ mắt trên, nơi thần kinh hàm trên đi qua;

*lỗ bầu dục* (foramen ovale) ở sau lỗ tròn, nơi thần kinh hàm dưới đi qua;

*lỗ gai* (foramen spinosum) nằm ở sau - ngoài lỗ bầu dục, nơi động mạch và tĩnh mạch màng não giữa đi qua.



Nằm giữa đỉnh phần đá xương thái dương ở sau, thân và bờ sau cánh lớn xương bướm ở trước là *lỗ rách* (foramen lacerum). Động mạch cảnh trong từ đỉnh phần đá xương thái dương lướt qua lỗ này để tới rãnh động mạch cảnh.

Trên mặt trước phần đá xương thái dương có:

*ấn thần kinh sinh ba* (imprssio trigeminalis) ở gần đỉnh, nơi hạch sinh ba nằm;

*lồi cung* (eminentia arcuata) do ống bán khuyên trước tạo nên, nằm ở sau-ngoài ấn thần kinh sinh ba;

*trần hòm nhĩ* (tegmen tympani) là phần xương nằm ở trước-ngoài lồi cung;

*rãnh xoang đá trên* (sulcus sinus petrosi superioris) chạy dọc theo bờ trên phần đá xương thái dương.

### 2.3.3. Hố sọ sau

Hố sọ sau là hố sọ sâu nhất nằm sau lưng yên và bờ trên của phần đá các xương thái dương. Hố được tạo bởi: phía trước là phần thân xương bướm ở sau lưng yên và phần nền xương chẩm; phía sau là phần dưới của trai chẩm; hai bên là mặt sau phần đá xương thái dương, mặt trong mỏm chũm và phần bên xương chẩm. Hố sọ giữa chứa tiểu não, hành não và cầu não. Dưới đây trình bày các lỗ và các chi tiết chính của hố sọ sau.

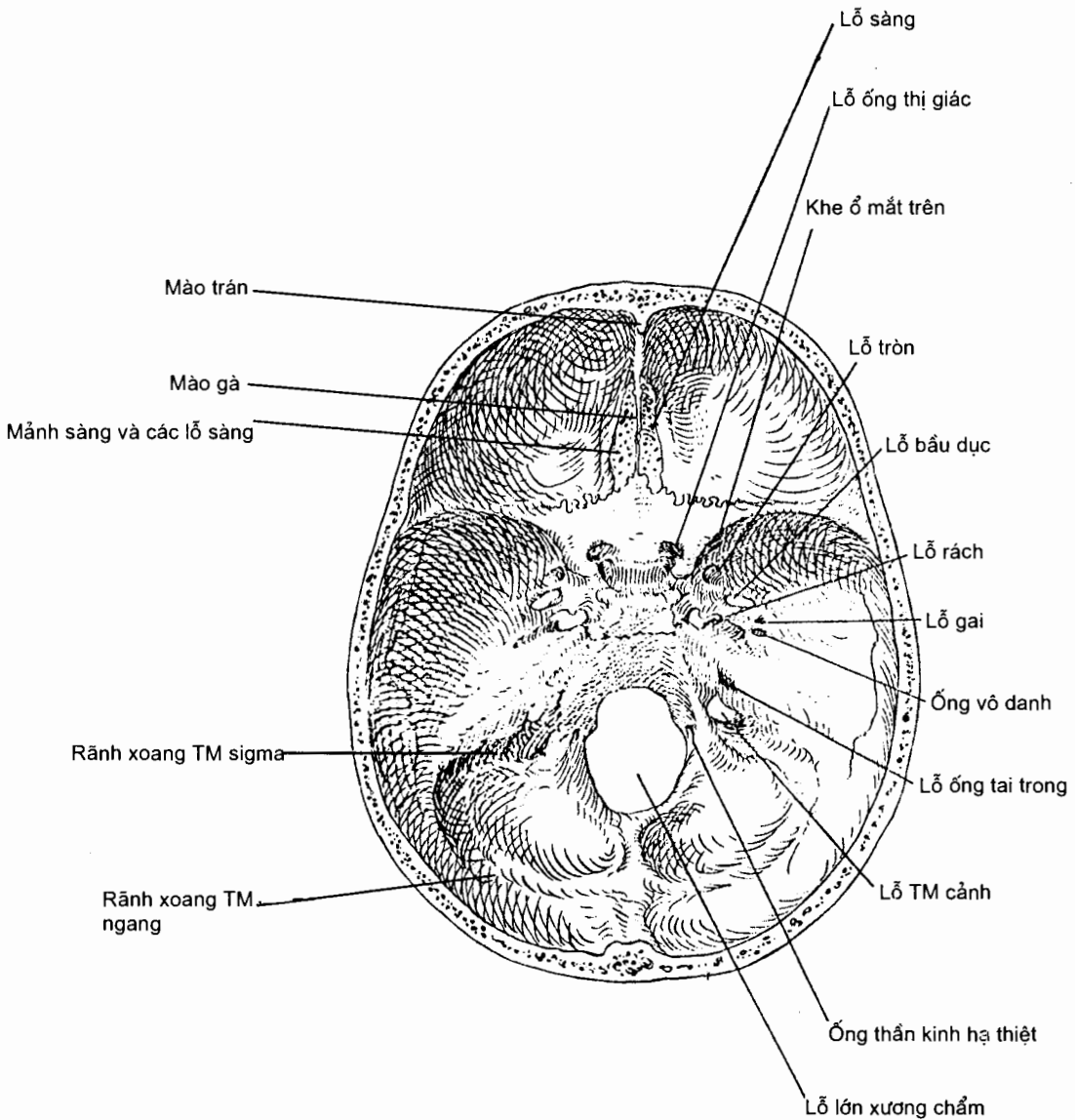
*Lỗ ống tai trong* (porus acusticus internus) ở mặt sau phần đá xương thái dương là nơi đi qua của các thần kinh sọ VII và VIII. *Lỗ lớn* (foramen magnum) xương chẩm nằm ở giữa sàn hố sọ sau, được bao quanh bởi *phần nền* xương chẩm ở trước, các *phần bên* ở mỗi bên và một phần nhỏ của *trai xương chẩm* ở sau. Ở trước lỗ lớn, phần nền xương chẩm cùng phần sau thân xương bướm và lưng yên tạo nên một *dốc* (clivus). Ở mỗi bên, dốc ngăn cách với phần đá xương thái dương bởi *khe đá - chẩm*; các bờ của khe bị 'xoang đá dưới' khía thành rãnh. Khe đá - chẩm được giới hạn ở phía sau - ngoài bởi *lỗ tĩnh mạch cảnh*. Phần trước của lỗ lớn bị hẹp lại bởi các lồi cầu xương chẩm. Ở ngang mức mỗi lồi cầu có thể nhận thấy *ống thần kinh hạ thiệt*, nơi đi qua của thần kinh sọ XII (hạ thiệt).

*Lỗ tĩnh mạch cảnh* (foramen jugularis) nằm ở sau bờ sau phần đá xương thái dương, nơi tĩnh mạch cảnh trong được hình thành từ các xoang tĩnh mạch sọ. Lỗ này cũng là nơi đi qua của các thần kinh sọ IX, X và XI.

Ở sau lỗ lớn xương chẩm, trên đường giữa có *mào chẩm trong* chạy lên và tận cùng tại *ụ chẩm trong*. Từ mỗi bên ụ chẩm trong có một rãnh, *rãnh xoang tĩnh mạch ngang*, chạy cong sang bên tới góc chũm (góc sau - bên) của xương đỉnh. *Rãnh xoang sigma* chạy tiếp theo rãnh xoang ngang theo hướng vào trong và xuống dưới tới lỗ tĩnh mạch cảnh.







Hình 2.8. Mặt trong nền sọ

### 3. XƯƠNG THÂN

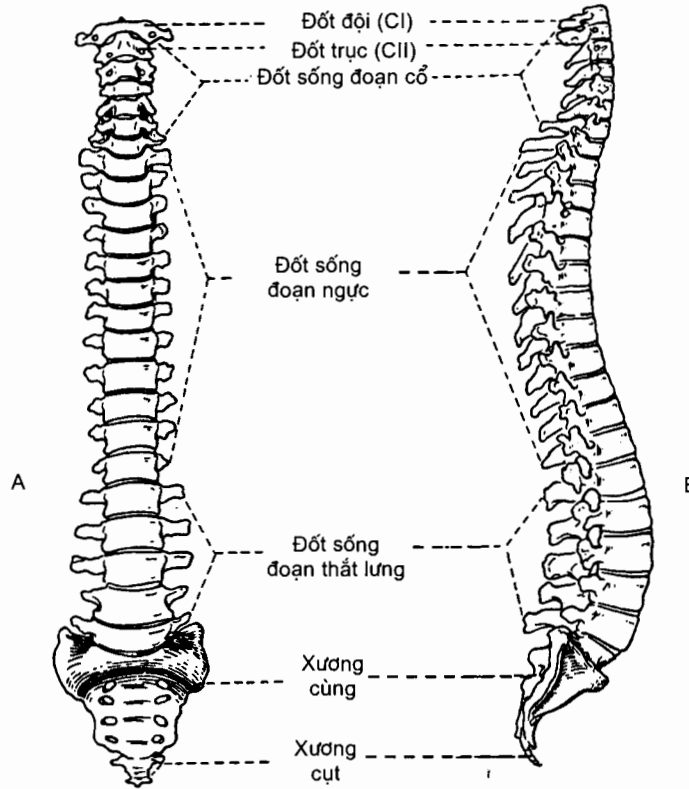
Xương của thân gồm có: cột sống và các xương ngực. Xương thân bị xương sọ đè lên và liên hệ với các xương chi qua các đai chi.

#### 3.1. Cột sống (columme vertebralis) (H.2.9)

Cột sống là cột trụ chính của thân người đi từ mặt dưới xương chẩm đến đỉnh xương cụt. Cột sống gồm 33 - 35 đốt sống chồng lên nhau, được chia làm 4 đoạn, mỗi đoạn có một chiều cong và các đặc điểm riêng thích ứng với chức năng của đoạn đó; từ trên xuống dưới, *đoạn cổ* có 7 đốt - cong lồi ra trước, *đoạn ngực* có

12 đốt - cong lồi ra sau, *đoạn thắt lưng* có 5 đốt - cong lồi ra trước, *đoạn cùng* có 5 đốt dính liền với nhau tạo thành xương cùng - cong lồi ra sau, *đoạn cụt* gồm 4 - 6 đốt sống cuối cùng cũng dính với nhau tạo thành *xương cụt*.

Chiều dài của toàn bộ cột sống xấp xỉ bằng 40% chiều cao cơ thể.



Hình 2.9. Cột sống nhìn trước (A) và bên (B)

### 3.1.1. Đặc điểm hình thể chung của các đốt sống (H.2.10)

Mỗi đốt sống gồm có thân đốt sống và cung đốt sống vây quanh lỗ đốt sống.

**Thân đốt sống** (corpus vertebrae) có hình trụ dẹt, mặt trên và mặt dưới đều hơi lõm để tiếp khớp với đốt sống kế cận qua đĩa gian đốt sống.

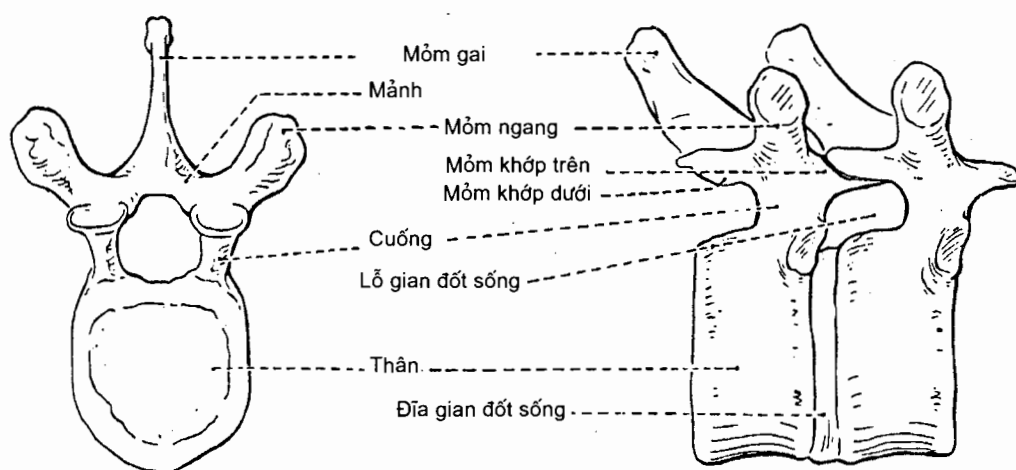
**Cung đốt sống** (arcus vertebrae) ở phía sau thân đốt sống, cùng với thân đốt sống giới hạn nên lỗ đốt sống. Cung gồm **mảnh cung đốt sống** (lamina arcus vertebrae) rộng và dẹt, nằm ở sau; **2 cuống cung đốt sống** (pediculus arcus vertebrae) ở trước mảnh, dính với thân; và các mỏm từ cung mọc ra. Cuống có hai bờ (trên và dưới) đều lõm gọi là các **khuyết sống trên** và **dưới**. Khuyết sống dưới của đốt sống trên cùng khuyết sống trên của đốt sống dưới liền kề giới hạn nên lỗ gian đốt sống, nơi mà các dây thần kinh sống và các mạch máu đi qua. Các mỏm tách từ cung đốt sống ra là:

1 *mỏm gai* (processus spinosus) từ giữa mặt sau của mảnh cung đốt sống chạy ra sau và xuống dưới, sờ thấy được ở dưới da lưng;

2 *mỏm ngang* (processus transversus) từ chỗ nối giữa cuống và mảnh chạy ngang ra hai bên;

4 *mỏm khớp*, gồm 2 *mỏm khớp trên* và 2 *mỏm khớp dưới* (processus articularis superior et inferior), cũng tách ra từ khoảng chỗ nối giữa cuống và mảnh; khi các đốt sống tiếp khớp với nhau thì 2 mỏm khớp dưới của đốt sống trên tiếp khớp với 2 mỏm khớp trên của đốt sống dưới.

**Lỗ đốt sống** (foramen vertebrae) nằm giữa thân đốt sống và cung đốt sống. Khi các đốt sống chồng lên nhau tạo thành cột sống thì các lỗ này hợp thành *ống sống* (canalis vertebralis) chứa tủy sống.



Hình 2.10. Hình thể chung của các đốt sống

### 3.1.2. Đặc điểm hình thể riêng của đốt sống ở từng đoạn

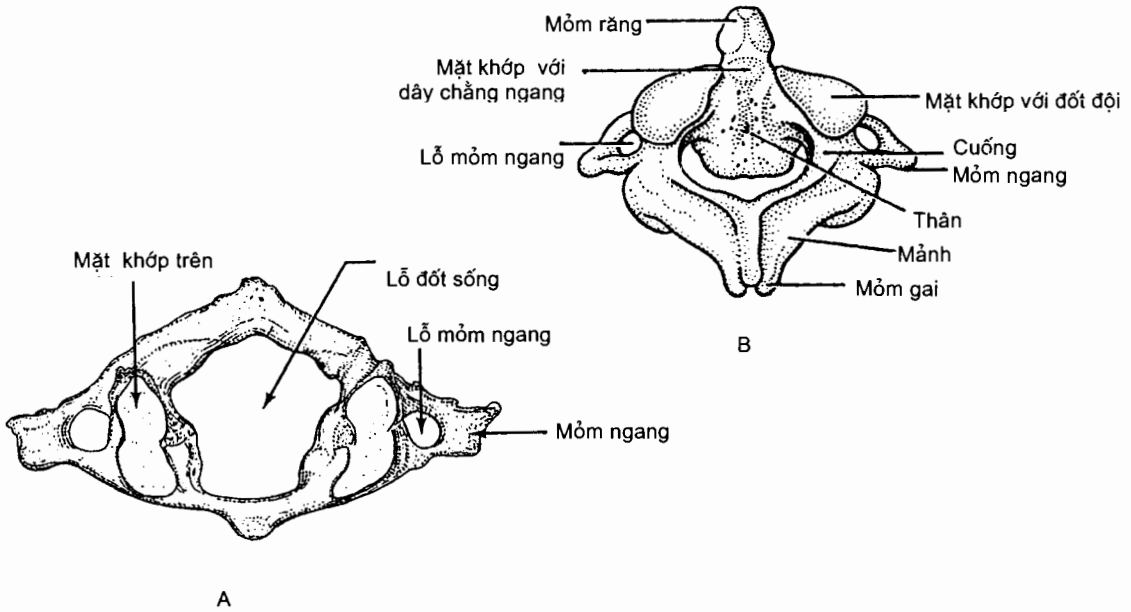
#### Các đốt sống cổ (vertebrae cervicales) (H.2.11)

Các đốt sống cổ có chung đặc điểm là: mỏm ngang dính vào thân và cuống cung đốt sống bằng 2 rễ, giới hạn nên *lỗ ngang* (foramen transversarium), nơi có các mạch đốt sống đi qua. Một số đốt sống cổ lại có thêm các đặc điểm riêng.

*Đốt cổ I* hay *đốt đội* (atlas) không có thân mà có *cung trước*, *cung sau* và 2 *khối bên*. Mỗi khối bên có *mặt khớp trên* tiếp khớp với đầu xương chẩm và *mặt khớp dưới* tiếp khớp với đốt cổ II.

*Đốt cổ II* hay *đốt trục* (axis) có một mỏm từ mặt trên của thân nhô lên gọi là *răng đốt trục* (dens axis). Răng có một *đỉnh* và hai mặt khớp: *mặt khớp trước* tiếp khớp với cung trước đốt đội, *mặt khớp sau* tiếp khớp với dây chằng ngang.

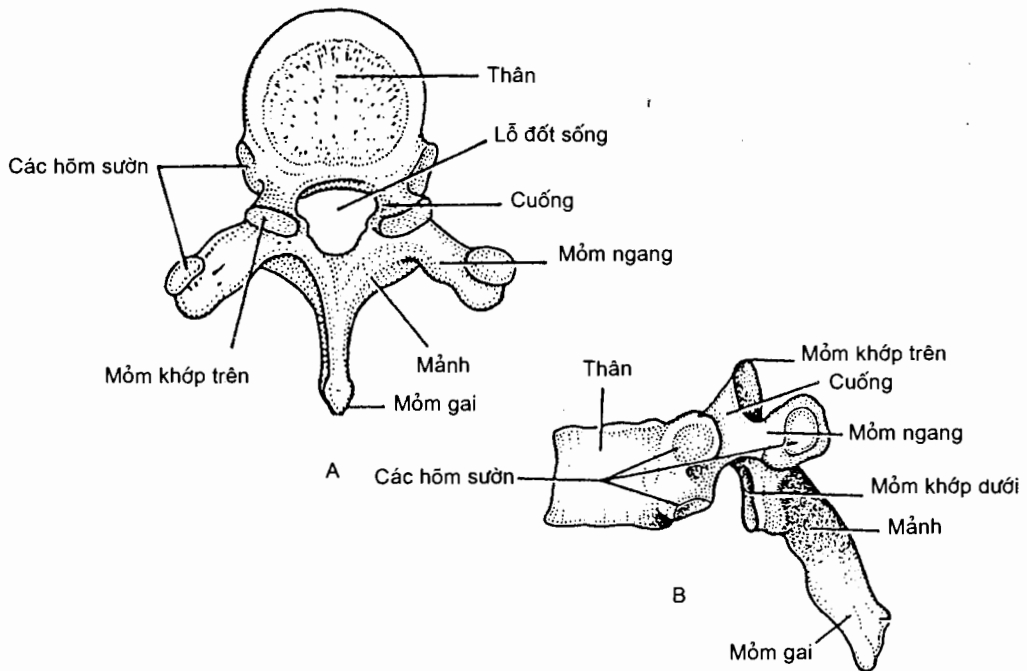
*Đốt cổ VII* hay *đốt lồi* (vertebra prominens) có mỏm gai dài nhất trong số các mỏm gai đốt sống cổ.



Hình 2.11. Đốt sống cổ I (A) và II (B)

*Các đốt sống ngực (vertebrae thoracicae) (H.2.12)*

Đặc điểm của các đốt sống ngực là chúng có *hõm sườn mỏm ngang* (fovea costalis processus transversi) trên mỏm ngang để tiếp khớp với củ sườn và các *hõm sườn trên* và *dưới* (fovea costalis superior/fovea costalis inferior) trên thân đốt để tiếp khớp với chỏm sườn.

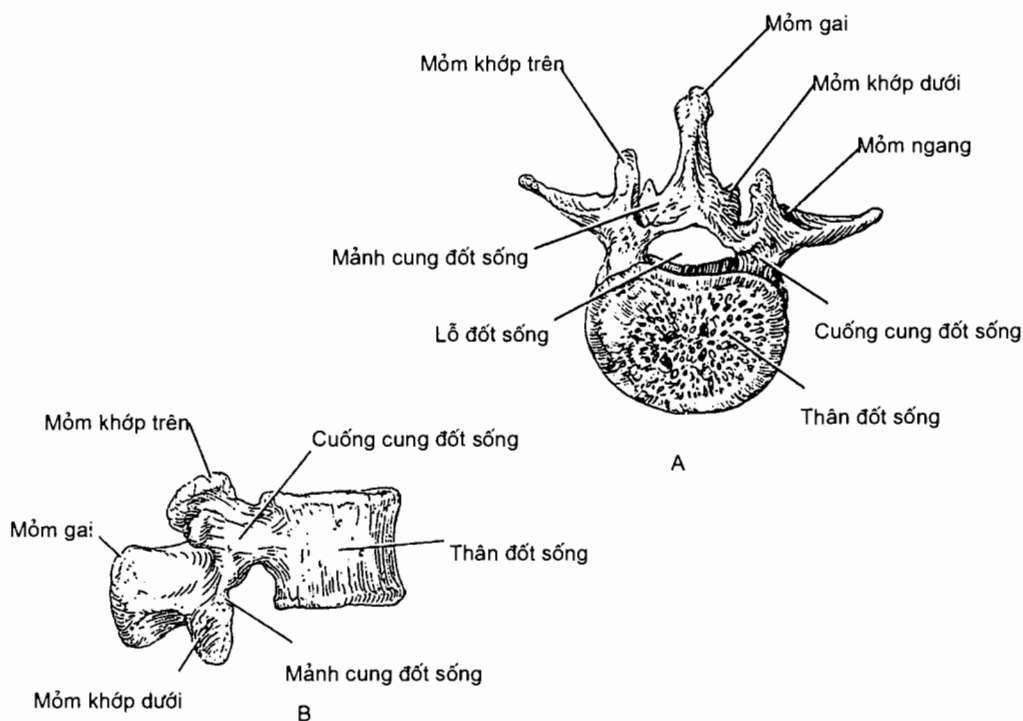


Hình 2.12. Đốt sống ngực nhìn từ trên (A) và nhìn bên (B)



### Các đốt sống thắt lưng (vertebrae lumbales) (H.2.13)

Đặc điểm giúp phân biệt các đốt sống thắt lưng là chúng không có lỗ ngang như đốt sống cổ và không có các hõm sườn trên mỏm ngang và thân như đốt sống ngực.



**Hình 2.13.** Đốt sống thắt lưng  
A. Nhìn từ trên B. Nhìn bên

### Xương cùng (os sacrum) (H.2.14)

Các đốt sống cùng dính chặt với nhau thành một khối gọi là *xương cùng*. Nó tiếp khớp ở trên với đốt sống thắt lưng V, ở dưới với xương cụt và hai bên với xương chậu.

Xương cùng hình tháp có 2 mặt (trước, sau), 2 phần bên, nên ở trên, đỉnh ở dưới.

*Mặt trước* hay *mặt chậu hông* (facies pelvina) có 4 *đường ngang*, ở hai đầu mỗi đường có *lỗ cùng chậu hông* (foramina sacralia pelvica) hay *lỗ cùng trước* cho các ngành trước của các dây thần kinh cùng đi qua.

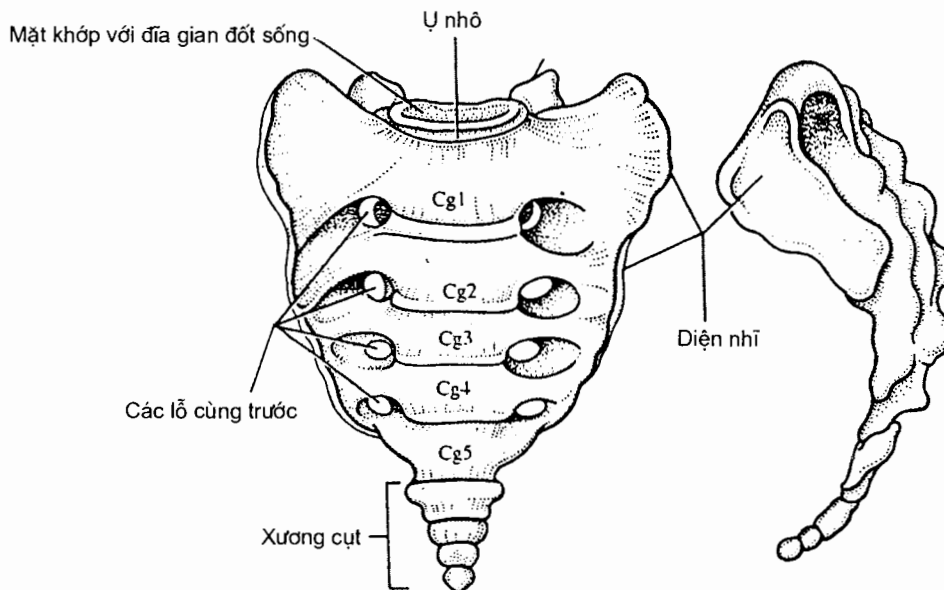
*Mặt sau* hay *mặt lưng* (facies dorsalis) lồi, gồ gề có 5 *mào dọc* là *mào cùng giữa*, 2 *mào cùng trung gian* và 2 *mào cùng bên*; chúng là di tích của các mỏm gai, mỏm khớp và mỏm ngang. Phía ngoài mào trung gian có các *lỗ cùng sau* tương ứng với các lỗ cùng trước (ở mặt trước). Phần dưới của mặt sau có hai *sừng cùng* nằm ở hai bên đầu dưới của *ống cùng*.

Hai phần bên (pars lateralis) có diện nhĩ (hay diện loa tai) tiếp khớp với xương chũm, phía sau diện nhĩ là *lồi củ cùng*.

*Nền xương cùng* (basis ossis sacri). Phần giữa nền có lỗ trên của ống cùng ở sau và mặt trên thân đốt sống cùng I ở trước; bờ trước của mặt trên thân đốt sống cùng I nhô ra trước nên được gọi là *ụ nhô* (promontorium). Hai bên của nền là hai *cánh xương cùng* (ala sacralis) và hai *mỏm khớp trên* (của đốt cùng I).

*Đỉnh xương cùng* (apex ossis sacri) quay xuống dưới, khớp với xương cụt.

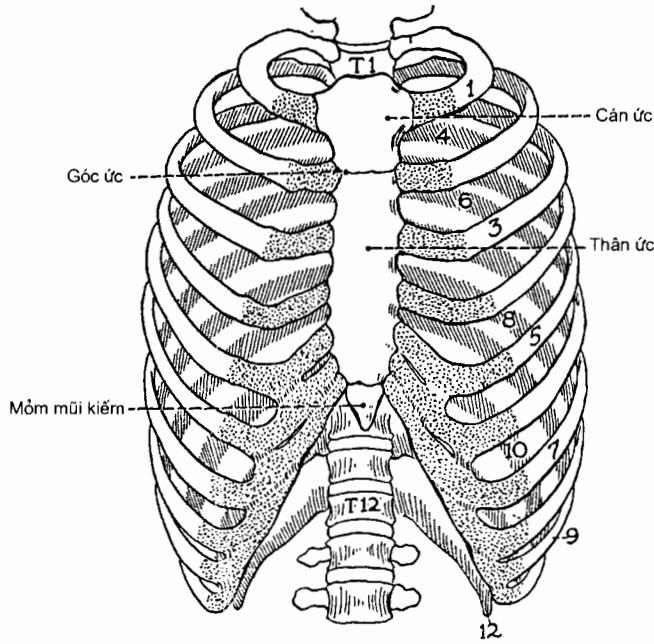
*Xương cụt* (os coccygis) (H.2.14) do 4-6 đốt sống cụt dính liền nhau tạo nên.



Hình 2.14. Xương cùng và xương cụt

### 3.2. Các xương ngực và lồng ngực

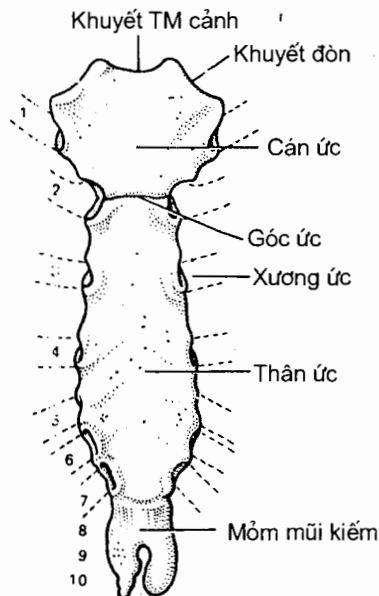
*Lồng ngực* (compages thoracis) (H.2.15) được tạo thành bởi 12 đôi xương sườn tiếp khớp với các đốt sống ngực ở phía sau và với xương ức ở phía trước. Các xương lồng ngực giới hạn nên *khoang* (hay ổ) *ngực* (cavitas thoracis). Khoang ngực có 2 lỗ: *lỗ ngực trên* được giới hạn bởi mặt trước đốt sống ngực I, xương sườn I và khuyết tĩnh mạch cảnh của cán xương ức; *lỗ ngực dưới* được giới hạn bởi thân đốt sống ngực XII, xương sườn XII, *cung sườn* và *góc dưới ức*. Có 22 *khoang gian sườn* mỗi khoang nằm giữa một cặp xương sườn liền tiếp, và hai *rãnh phổi* nằm hai bên cột sống đoạn ngực. Các đốt sống ngực đã được mô tả ở trên, dưới đây chỉ mô tả xương ức và các xương sườn.



Hình 2.15. Lồng ngực

### 3.2.1. Xương ức (sternum) (H.2.16)

Xương ức là xương dẹt, nằm ở giữa thành trước lồng ngực và gồm 3 phần tính từ trên xuống là: *cán ức*, *thân ức* và *mỏm mũi kiếm* (mũi ức). Giữa cán ức và thân ức là *góc ức*. Cán ức có khuyết tĩnh mạch cảnh (ở bờ trên) và *khuyết đòn* để tiếp khớp với đầu ức của xương đòn. Mỗi bờ bên của cán và thân có 7 *khuyết sườn* (incisurae costales) để tiếp khớp với sụn của 7 xương sườn trên.

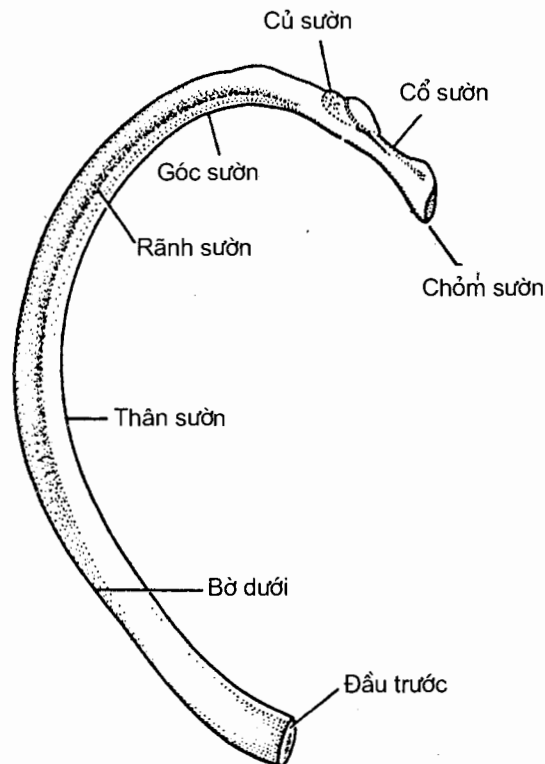


Hình 2.16. Xương ức

### 3.2.2. Xương sườn (os costale) (H.2.15 và H.2.17)

Có 12 đôi xương sườn, là các xương dẹt, dài và cong. Trong 12 đôi xương sườn, mỗi xương của các đôi I - VII tiếp khớp với xương ức bằng một sụn sườn riêng nên được gọi là *các xương sườn thật* (costae verae), các đôi VIII - XII không có sụn sườn riêng để tiếp khớp với xương ức (hoặc không tiếp khớp, như các đôi XI - XII) nên được gọi là *các xương sườn giả* (costae spuriae), riêng các xương sườn XI - XII còn được gọi là *các xương sườn cụt* (costae fluitantes).

Về hình thể, mỗi xương sườn có 1 chỏm, 1 cổ và 1 thân. *Chỏm sườn* (caput costae) nằm ở đầu sau của xương sườn và có *mặt khớp chỏm sườn* để tiếp khớp với thân đốt sống ngực. *Cổ sườn* (collum costae) là chỗ thắt lại giữa cổ và thân. *Thân sườn* (corpus costae) dẹt và cong, có 2 mặt, 2 bờ; mặt ngoài cong lồi, mặt trong cong lõm; trên mặt trong và dọc theo bờ dưới có *rãnh sườn* để mạch - thần kinh gian sườn đi qua (nên khi chọc qua khoang gian sườn ta cần tỳ kim lên bờ trên của xương sườn dưới của mỗi khoang để không chọc vào mạch và thần kinh). Đầu sau của thân có *củ sườn* (tuberculum costae); đầu trước liên tiếp với đầu ngoài của sụn tương ứng. Trên củ sườn có *mặt khớp củ sườn* để tiếp khớp với mỏm ngang đốt sống ngực.



Hình 2.17. Xương sườn



THƯ VIỆN  
HUBT

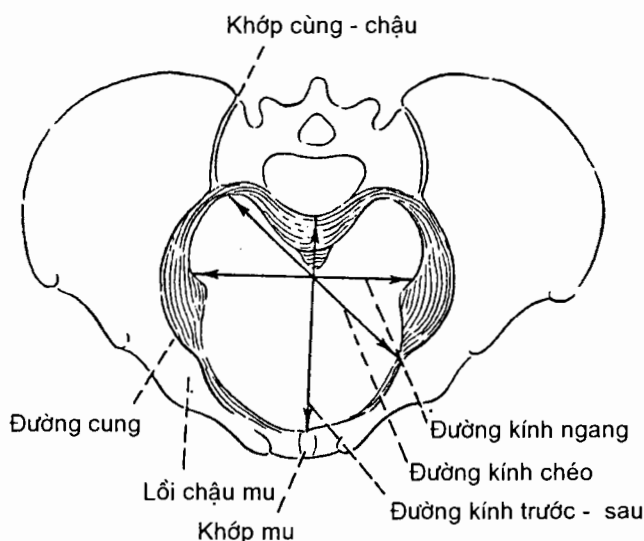
TÀI LIỆU PHỤC VỤ THAM KHẢO NỘI BỘ



#### 4. KHUNG CHẬU (pelvis) (H.2.18)

Khung chậu hay *chậu hông* (pelvis) là từ vừa dùng để chỉ đai xương khép kín được tạo bởi sự tiếp khớp giữa hai xương chậu với xương cùng và xương cụt, vừa chỉ khoang nằm trong đai xương này, hoặc thậm chí cả vùng nằm giữa thân và chi dưới. Chậu hông được dùng trong bài này với nghĩa là *khoang chậu hông* (cavitas pelvis), và một phần với nghĩa là đai xương nằm giữa chỏm xương đùi và đốt sống thắt lưng V. Chậu hông có ý nghĩa quan trọng về sản khoa, nhân chủng học và pháp y.

Chậu hông được chia thành chậu hông lớn (chậu hông giả) và chậu hông bé (chậu hông thực) ngăn cách nhau bởi eo chậu trên.



Hình 2.18. Khung chậu (nhìn từ trên)

##### 4.1. Chậu hông lớn (pelvis major)

Chậu hông lớn là phần chậu hông nằm trên eo chậu trên gồm 2 thành bên tạo bởi hố chậu của xương chậu và phần bên của nền xương cùng; nó có hình phễu loe rộng lên trên, là giá tựa cho các tạng trong ổ bụng và chỗ bám của các cơ thuộc đai bụng. Có thể xem chậu hông lớn như một phần của ổ bụng. Vì chậu hông nghiêng, chậu hông lớn không có thành trước.

##### 4.2. Chậu hông bé (pelvis minor)

Chậu hông bé là khoang chậu thực sự vì được đậy kín ở dưới bởi hoành chậu hông và đáy chậu. Thành xương của chậu hông nhỏ không đều nhưng hoàn thiện hơn chậu hông lớn (có thành trước). Chậu hông bé nằm giữa eo chậu trên (nơi thông với khoang bụng) và eo chậu dưới (được đậy bởi sàn chậu hông) và có một trục cong ở giữa. Chậu hông bé có tầm quan trọng về sản khoa.

#### 4.2.1. Eo chậu trên (*apertura pelvis superior*) (H.2.18)

Eo chậu trên, hay *đường vào chậu*, là một vành xương tròn hoặc bầu dục do ụ nhô xương cùng ở sau và các *đường tận cùng* (*linea terminalis*) ở hai bên tạo nên. Mỗi đường tận cùng bao gồm *đường cung xương chậu*, *lược xương mu* và *mào mu*. Eo trên nằm trên một mặt phẳng chéo xuống dưới và ra trước.

Ở nữ, các kích thước của eo chậu trên là một trong những yếu tố quyết định dễ đẻ hay khó. Có ba kích thước: *đường kính liên hợp thực* (*conjugata vera*) hay *đường kính trước - sau* được đo từ giữa ụ nhô xương cùng tới giữa bờ trên khớp mu; *đường kính ngang* (*diameter transversa*) là khoảng cách tối đa giữa hai điểm tương tự ở hai bên vành chậu; và *đường kính chéo* (*diameter oblique*) được đo từ lồi chậu mu tới khớp cùng - chậu.

**Bảng 2.1.** Một số kích thước eo trên của nữ

Kích thước (mm)	Việt Nam	Người Âu
Ụ nhô - bờ trên khớp mu	110	112
Ụ nhô - bờ dưới khớp mu	117	120
Đường kính ngang (lớn nhất)	120	131
Đường kính chéo	116	125

#### 4.2.2. Khoang chậu hông bé (*cavitas pelvis*)

Chậu hông bé có hình ống nhưng ngắn và cong. Về phía trước - dưới, nó được vây quanh bởi các xương mu (các ngành và khớp mu). Thành sau dài hơn rõ rệt, do mặt trước lõm của xương cùng và xương cụt tạo nên. Hai thành bên là mặt nhẵn hướng về chậu hông của xương cánh chậu và xương ngồi.

Các đường kính của khoang chậu hông bé thường được đo ở *mức giữa chậu hông* (số liệu trên người Âu).

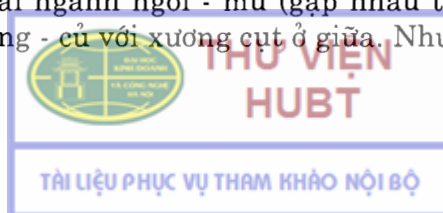
*Đường kính trước - sau* được đo từ điểm giữa đốt sống cùng III tới giữa mặt sau khớp mu (130 mm).

*Đường kính ngang* là khoảng cách ngang rộng nhất giữa các thành bên chậu hông và thường là khoảng cách ngang lớn nhất của toàn khoang chậu hông bé (125 mm).

*Đường kính chéo* là khoảng cách từ điểm thấp nhất của khớp cùng - chậu tới điểm giữa màng bịt bên đối diện (131 mm).

#### 4.2.3. Eo chậu dưới

Đường viền quanh eo chậu dưới không đều như eo chậu trên vì bị xương cùng - cụt nhô vào ở sau và các ụ ngồi nhô vào ở hai bên. Eo dưới có hình trám mà hai cạnh trước là hai ngành ngồi - mu (gặp nhau tại góc dưới mu), hai cạnh sau là các dây chằng cùng - cụt với xương cụt ở giữa. Như vậy, nửa sau của eo dưới



không phải là đường viền cứng vì các dây chằng có thể giãn được và xương cụt cũng có thể dịch chuyển. Eo dưới cũng có ba đường kính:

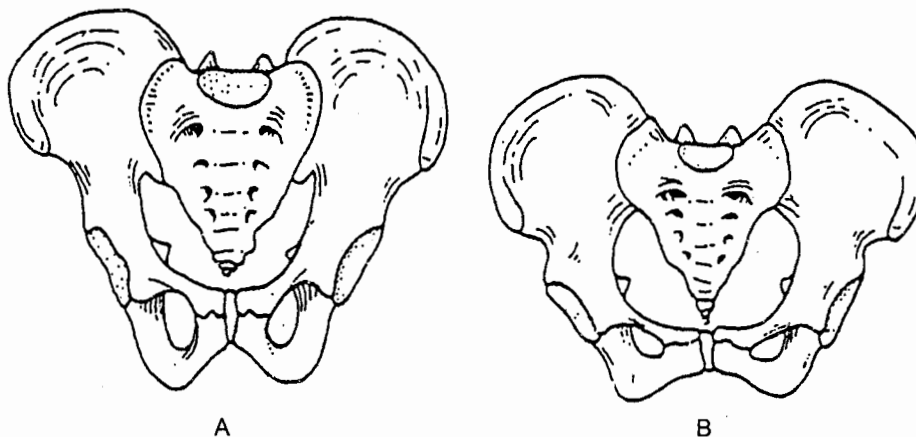
*Đường kính trước - sau* thường được đo từ đỉnh xương cụt tới bờ dưới khớp mu (125 mm);

*Đường kính ngang* được đo ở giữa các củ ngồi, tại bờ dưới của mặt trong (118 mm);

*Đường kính chéo* đi từ điểm giữa của dây chằng cùng - củ tới giữa ngành ngồi - mu bên đối diện (118 mm).

#### 4.3. Sự khác nhau giữa chậu hông nam và chậu hông nữ (H.2.19)

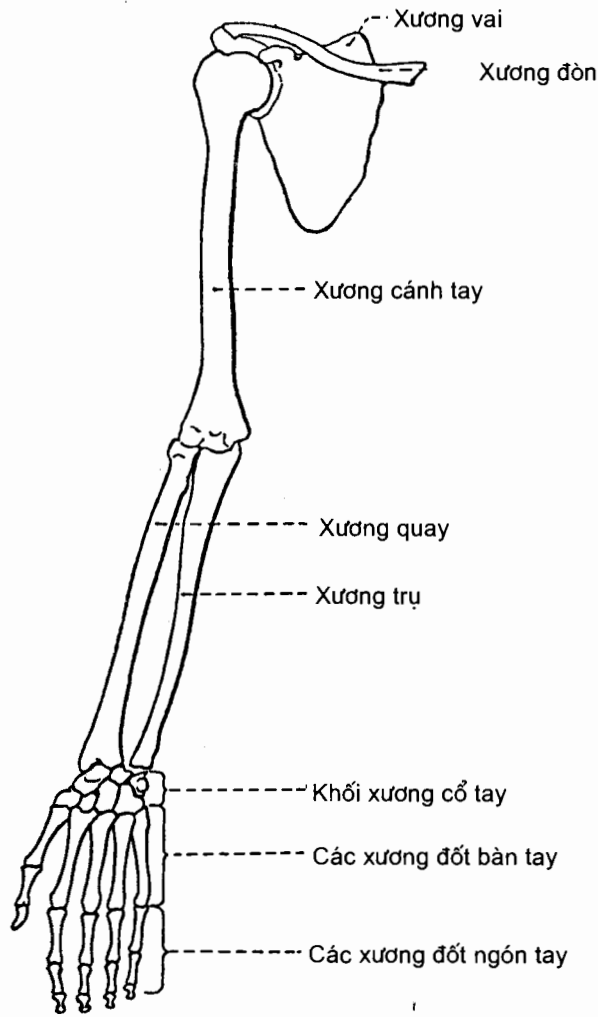
Chậu hông thể hiện đặc điểm giới tính rõ rệt: chậu hông nữ rộng và ngắn, các đường kính eo chậu trên lớn hơn nam. Cung mu và góc dưới mu của nữ rộng hơn nam, khoảng cách gian gai ngồi của nữ cũng rộng hơn. Trong khi đó xương chậu hông của nam dày hơn và các mỏm hay gờ xương cũng rõ nét hơn.



Hình 2.19. Chậu hông nam (A) và nữ (B)

#### 5. XƯƠNG CHI TRÊN (ossa membri superioris) (H.2.20)

Mỗi chi trên có 32 xương: 1 xương vai, 1 xương đòn, 1 xương cánh tay, 2 xương cẳng tay (xương quay và xương trụ) và 27 xương bàn tay (gồm 8 xương cổ tay, 5 xương đốt bàn tay và 14 xương đốt ngón tay). Trong các xương kể trên, xương đòn và xương vai tạo nên **đai chi trên** (cingulum membri superioris) hay **đai ngực** (cingulum pectorale) nối chi trên tự do với thân, các xương còn lại tạo nên **phần tự do của chi trên** (pars libera membri superioris). Với một xương chi bất kì (đều là xương đôi), sinh viên cần phải biết cách lắp xương đó vào vị trí đúng của nó trên bộ xương dựa trên các đặc điểm hình thể của nó. Công việc này (gọi là **định hướng xương**) sẽ được hướng dẫn cụ thể lúc thực tập.



Hình 2.20. Bộ xương chi trên

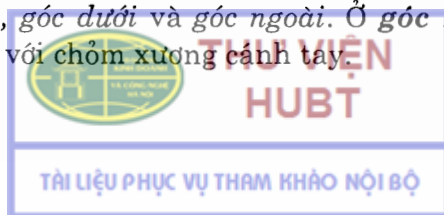
### 5.1. Xương vai ( scapula) (H.2.21)

Là một xương dẹt, mỏng, hình tam giác úp vào phía sau trên của lồng ngực, xương vai có 2 mặt, 2 bờ và 3 góc.

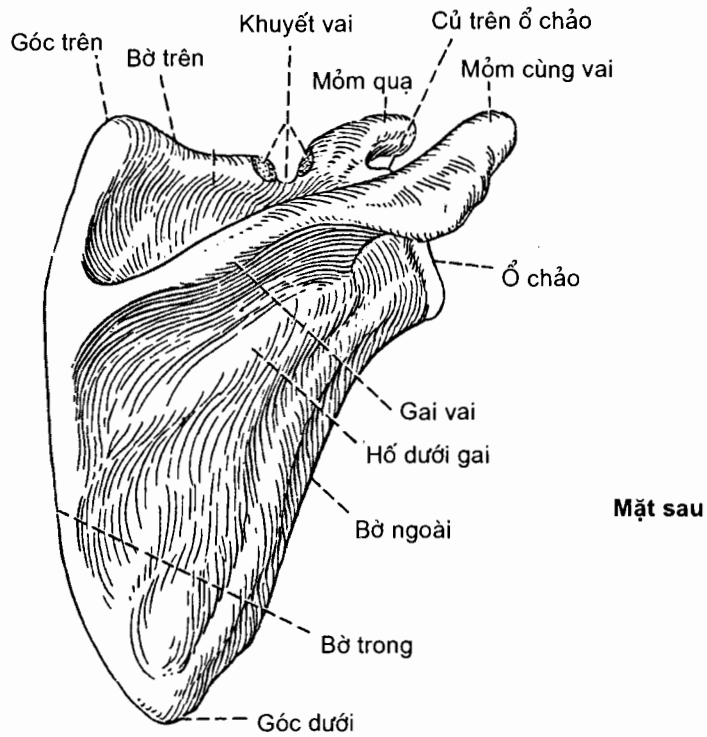
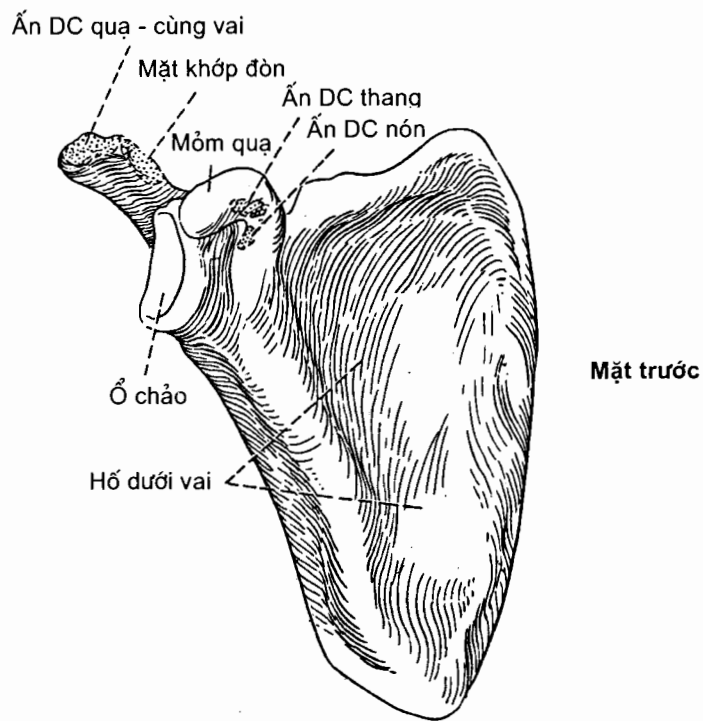
**Hai mặt** là *mặt trước* và *mặt sau*. **Mặt sau** có 1 gờ xương gọi là *gai vai* từ bờ trong chạy chéo lên trên và ra ngoài rồi tận cùng bằng một mỏm rộng - dẹt gọi là *mỏm cùng vai* (acromion). Gai vai chia mặt sau thành hai hố: *hố trên gai* (fossa supraspinata) và *hố dưới gai* (fossa infraspinata). **Mặt trước** lõm sâu và được gọi là *hố dưới vai* (fossa subscapularis).

**Ba bờ** là *bờ trong*, *bờ ngoài* và *bờ trên*; ở *bờ trên* có *khuyết vai* và *mỏm quạ* ở phía ngoài khuyết vai.

**Ba góc** là *góc trên*, *góc dưới* và *góc ngoài*. Ở *góc ngoài* có ổ chảo (cavitas glenoidalis) để tiếp khớp với chỏm xương cánh tay.







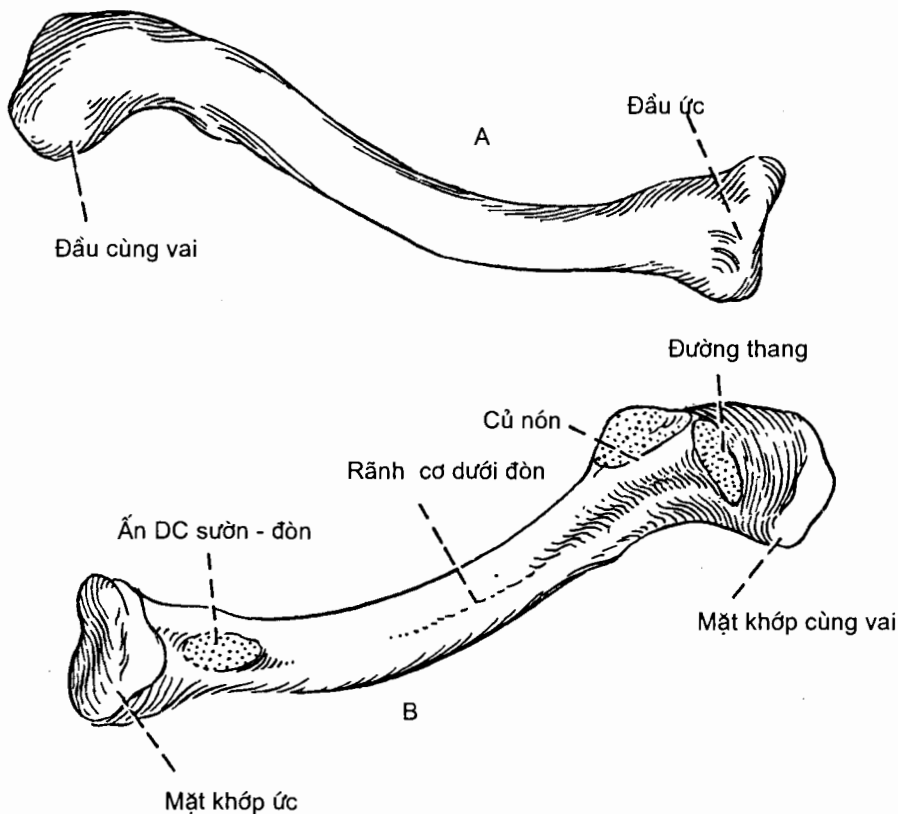
Hình 2.21. Xương vai bên phải nhìn từ trước và sau

## 5.2. Xương đòn (clavicula) (H.2.22)

Xương đòn là xương dài có thân và hai đầu.

**Thân xương.** *Thân xương* (corpus claviculae) cong hình chữ S và dẹt theo chiều trên - dưới nên có 2 mặt và 2 bờ. Mặt trên phẳng ở ngoài lồi ở trong; mặt dưới có *rãnh cơ dưới đòn* (sulcus musculi subclavii). Bờ trước cong lồi ra trước ở phía trong và lõm ra trước ở phía ngoài; bờ sau thì ngược lại.

**Các đầu** của xương đòn mang tên các xương mà chúng tiếp khớp, vì thế đầu ngoài được gọi là **đầu cùng vai** (extremitas acromialis) có *mặt khớp cùng vai* tiếp khớp với mỏm cùng xương vai; đầu trong là **đầu ức** (extremitas sternalis) có *mặt khớp ức* tiếp khớp với xương ức.



**Hình 2.22.** Xương đòn phải  
A. Nhìn từ trên; B. Nhìn từ dưới

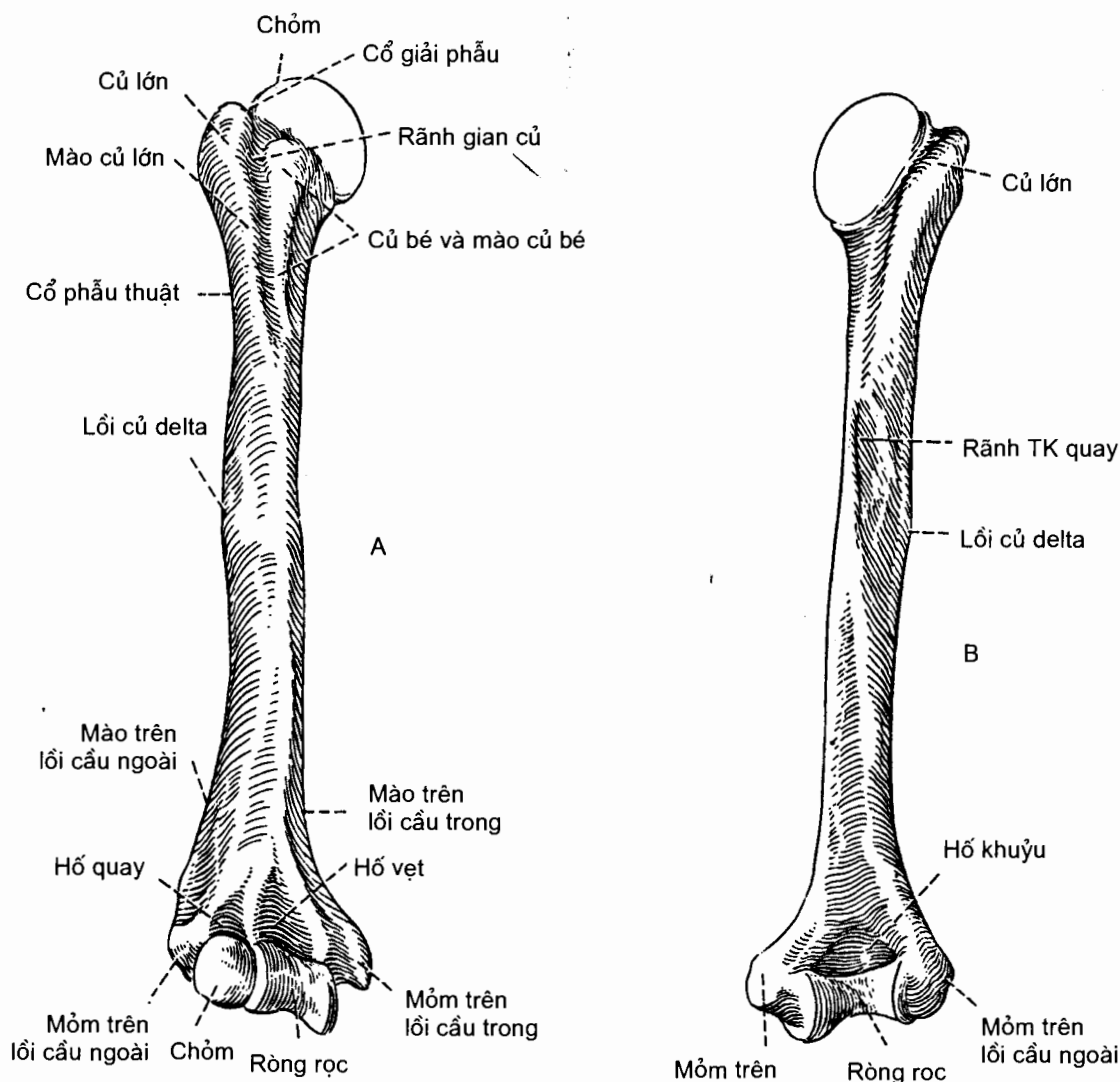
## 5.3. Xương cánh tay (humerus) (H.2.23)

Xương cánh tay là một xương dài có thân và hai đầu.

**Đầu trên** có *chỏm xương cánh tay* (caput humeri) hình 1/3 khối cầu hướng lên trên và vào trong. Chỏm ngăn cách với *củ bé* (tuberculum minus) và *củ lớn*

(tuberculum majus) ở bên ngoài bằng *cổ giải phẫu* (collum anatomicum). Hai củ còn kéo dài xuống mặt trước - trong của thân thành hai mào cùng tên (*mào củ lớn* và *mào củ bé*), ở giữa hai mào là *rãnh gian củ*. Đường tiếp giáp giữa đầu trên và thân xương là *cổ phẫu thuật* (collum chirurgicum).

**Thân xương.** *Thân xương* (corpus humeri) gần có hình lăng trụ tam giác nên có ba mặt và ba bờ: các *mặt trước - trong*, *trước - ngoài* và *sau*; các *bờ trong*, *ngoài* và *trước*. Ở khoảng giữa *mặt trước - ngoài* có *lồi củ delta* (tuberositas deltoidea); trên *mặt sau* có *rãnh thần kinh quay* chạy chéo theo hướng xuống dưới và ra ngoài. Phần dưới của các *bờ ngoài* và *trong* rất sắc nét, nối liền với các móm trên lồi cầu, nên được gọi lần lượt là *mào trên lồi cầu ngoài* (crista supracondylaris lateralis) và *mào trên lồi cầu trong* (crista supracondylaris medialis).

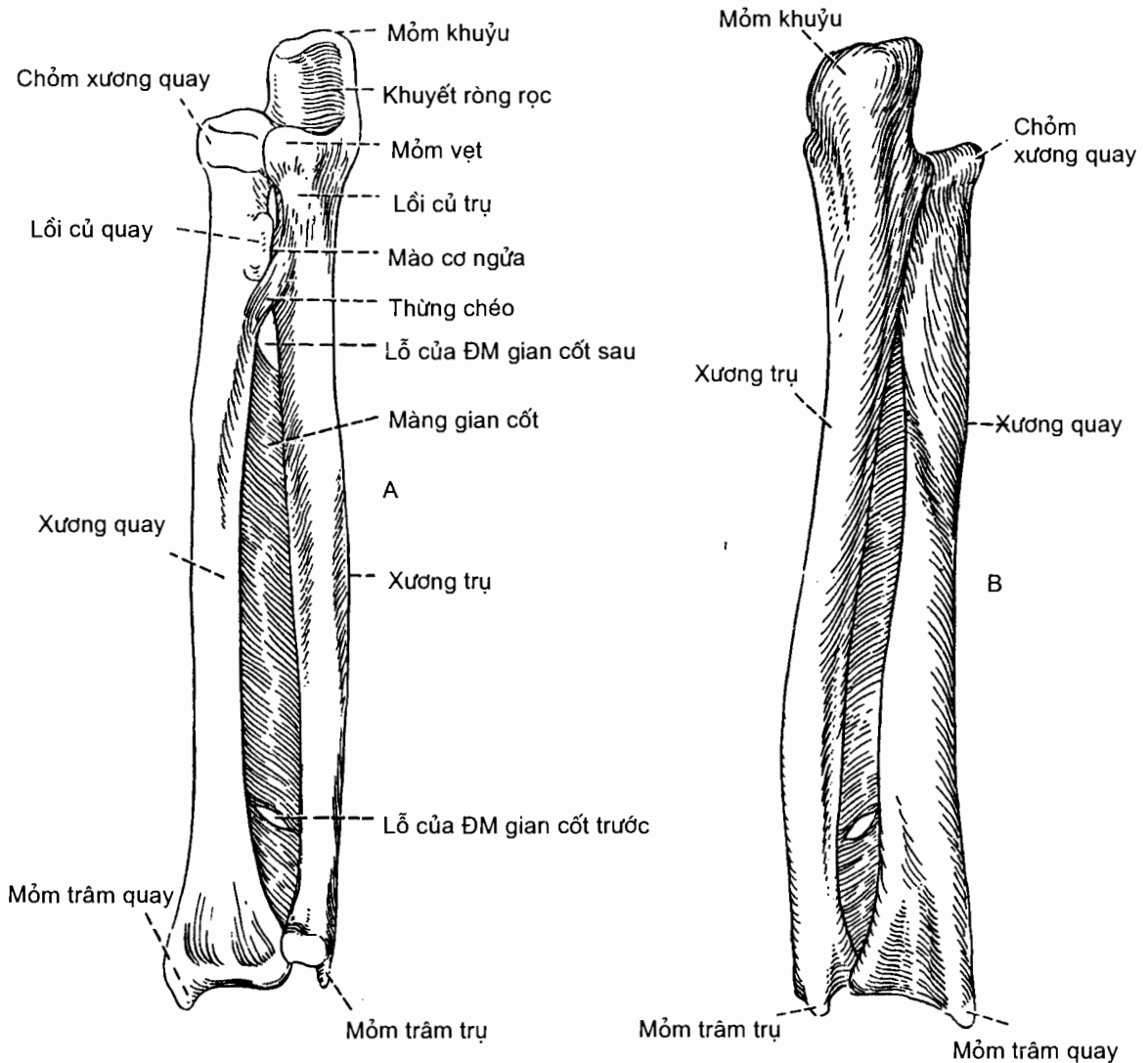


Hình 2.23. Xương cánh tay bên phải, nhìn từ trước (A) và sau (B)


**Đầu dưới** do **lồi cầu xương cánh tay** (condilus humeri) và các móm trên lồi cầu tạo nên: **móm trên lồi cầu trong** (epicondilus medialis) và **móm trên lồi cầu ngoài** (epicondilus lateralis). **Lồi cầu xương cánh tay** do hai mặt khớp tạo nên: **chỏm nhỏ xương cánh tay** (capitulum humeri) ở ngoài tiếp khớp với xương quay, **ròng rọc xương cánh tay** (trochlea humeri) ở trong tiếp khớp với xương trụ. Ở trên ròng rọc có hai hố: **hố vệt** ở mặt trước và **hố khuỷu** ở mặt sau; ở trước - trên chỏm con có **hố quay**.

#### 5.4. Xương quay (radius) (H.2.24)

Trong hai xương cẳng tay, xương quay và xương trụ, xương quay là xương nằm ngoài khi tay được đặt ở tư thế giải phẫu. Nó là một xương dài có thân và hai đầu.



**Hình 2.24.** Xương trụ và xương quay bên phải  
A. Nhìn từ trước B. Nhìn từ sau





**Đầu trên** nhỏ hơn đầu dưới và được gọi là *chỏm xương quay* (caput radii); **chỏm** bao gồm một *vành khớp* (circumferentia articularis) ở xung quanh tiếp khớp với khuyết quay xương trụ và *hõm khớp* (fovea articularis) ở mặt trên tiếp khớp với chỏm con xương cánh tay.

**Thân xương.** *Thân xương* (corpus radii) gần có hình lăng trụ tam giác nên có ba mặt là *mặt trước*, *mặt sau* và *mặt ngoài*; ba bờ là *bờ trước*, *bờ sau* và *bờ gian cốt*. Thân nối với đầu trên qua một *cổ* (collum radii) và ở trước - trong góc nối giữa cổ và thân có một ụ lồi gọi là *lồi củ quay* (tuberositas radii). **Bờ gian cốt** hướng vào trong và sắc hơn hẳn các bờ khác.

**Đầu dưới** là một khối to dẹt mà ta có thể nhìn thấy năm mặt: mặt trước nhẵn và lõm; các mặt ngoài và sau có nhiều rãnh; mặt dưới có *mặt khớp cổ tay* (facies articularis carpalis) tiếp khớp với các xương cổ tay hàng trên; mặt trong có *khuyết trụ* (incisura ulnaris) tiếp khớp với vành khớp của chỏm xương trụ. Mỏm xương nằm ở nơi thấp nhất của mặt ngoài (sờ thấy được dưới da) là *mỏm trâm quay* (processus styloideus).

## 5.5. Xương trụ (ulna) (H.2.24)

Xương trụ là một xương dài có thân và hai đầu.

**Đầu trên** to có *mỏm khuỷu* (olecranon) ở sau - trên và *mỏm vệt* (processus coronoideus) ở trước - dưới vây quanh *khuyết rờng rọc* (incisura trochlearis). Khuyết rờng rọc khớp với rờng rọc xương cánh tay còn mỏm khuỷu và mỏm vệt lấp vào các hố cùng tên ở đầu dưới xương cánh tay khi cẳng tay gấp và ruỗi. **Mỏm vệt** có *khuyết quay* (incisura radialis) ở mặt ngoài tiếp khớp với vành khớp của chỏm xương quay.

**Thân xương.** *Thân xương* (corpus ulnae) gần có hình lăng trụ tam giác với ba mặt (*mặt trước*, *mặt sau* và *mặt trong*) và ba bờ (*bờ trước*, *bờ sau* và *bờ gian cốt*). **Bờ gian cốt** là bờ mỏng, sắc và hướng ra ngoài. Trên **thân** có *mào cơ giữa*.

**Đầu dưới** tròn và nhỏ, được gọi là *chỏm xương trụ* (caput ulnae). **Chỏm** bao gồm một *vành khớp* (circumferentia articularis) tiếp khớp với khuyết trụ của xương quay và một mỏm nằm ở sau - trong vành khớp có tên là *mỏm trâm trụ* (processus styloideus).

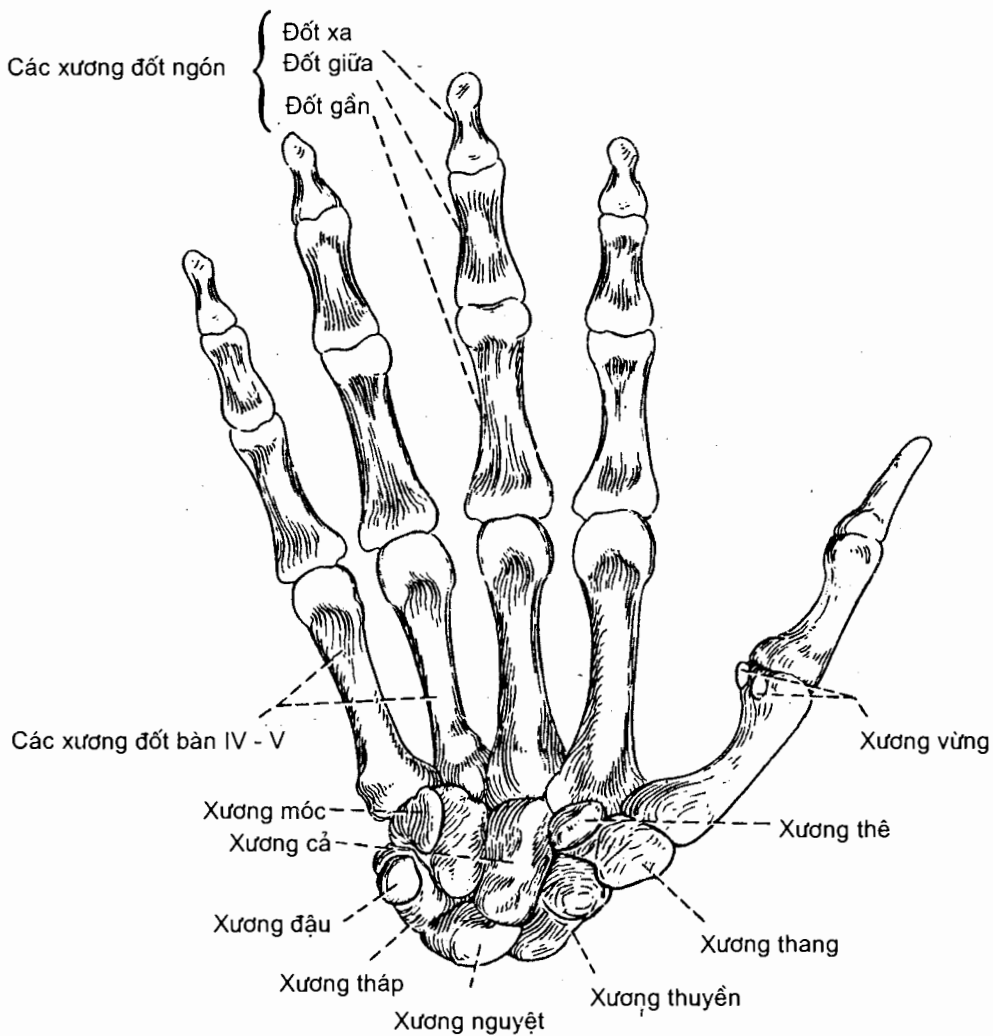
## 5.6. Các xương bàn tay (ossa manus) (H.2.25)

### 5.6.1. Các xương cổ tay (ossa carpi)

Có 8 xương cổ tay xếp thành một khối gồm hai hàng:

**Hàng trên** có bốn xương, kể từ ngoài vào trong là: *xương thuyền*, *xương nguyệt*, *xương tháp* và *xương đậu*;

**Hàng dưới** cũng có 4 xương, kể từ ngoài vào là: *xương thang*, *xương thê*, *xương cả* và *xương móc*.



Hình 2.25. Các xương bàn tay phải, nhìn từ trước

Tất cả các xương cổ tay đều thuộc loại xương ngắn. Mặt trên của ba xương bên ngoài của hàng trên tiếp khớp với xương quay (xương đậu nằm trước xương tháp), mặt dưới của chúng tiếp khớp với mặt trên của các xương hàng dưới. Mặt dưới của các xương hàng dưới tiếp khớp với các xương đốt bàn tay. Mặt trước khối xương cổ tay hợp nên một rãnh lõm gọi là *rãnh cổ tay*; hãm gân gấp bắc cầu qua hai bờ rãnh và biến rãnh thành *ống cổ tay*.

### 5.6.2. Các xương đốt bàn tay

Có 5 xương đốt bàn tay, được gọi tên theo thứ tự từ ngoài vào trong là các xương bàn tay I, II, III, IV và V. Mỗi xương này là một xương dài có thân và hai đầu. Đầu trên (đầu gần) là *nền* có các mặt khớp để tiếp khớp với xương cổ tay và với các xương đốt bàn kế cận; đầu dưới (đầu xa) là *chỏm* hình bán cầu tiếp khớp với đốt gần của ngón tay tương ứng.



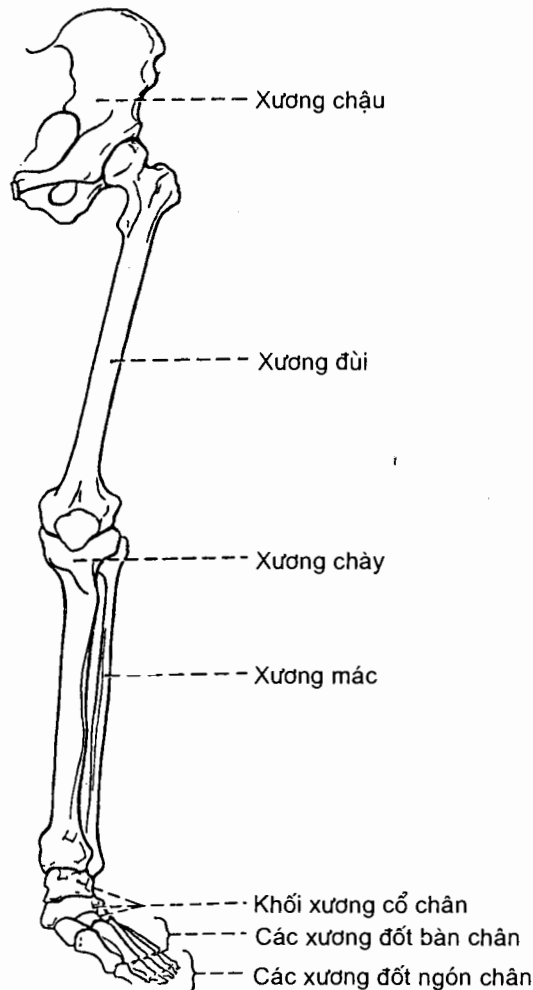
### 5.6.3. Các xương ngón tay (*ossa digitorum*) hay đốt ngón tay (*phalanges*)

Mỗi ngón tay có ba đốt là *đốt gần* (đốt I), *đốt giữa* (đốt II) và *đốt xa* (đốt III), riêng ngón cái chỉ có hai đốt là *đốt gần* (đốt I) và *đốt xa* (đốt II). Như vậy có tất cả 14 xương đốt ngón tay ở mỗi bàn tay.

Mỗi xương đốt ngón tay đều có: *thân đốt*, *nền đốt* ở đầu gần và *chỏm đốt* ở đầu xa.

## 6. XƯƠNG CHI DƯỚI (*ossa membri inferioris*) (H.2.26)

Mỗi chi dưới có 31 xương bao gồm: 1 xương chậu, 1 xương đùi, 1 xương bánh chè, 1 xương chày, 1 xương mác, 7 xương cổ chân, 5 xương đốt bàn chân và 14 xương đốt ngón chân. Xương chậu ở hai bên cùng với xương cùng tạo nên *đai chi dưới* (*đai chậu*), các xương còn lại *thuộc phần tự do* của chi dưới.



Hình 2.26. Bộ xương chi dưới



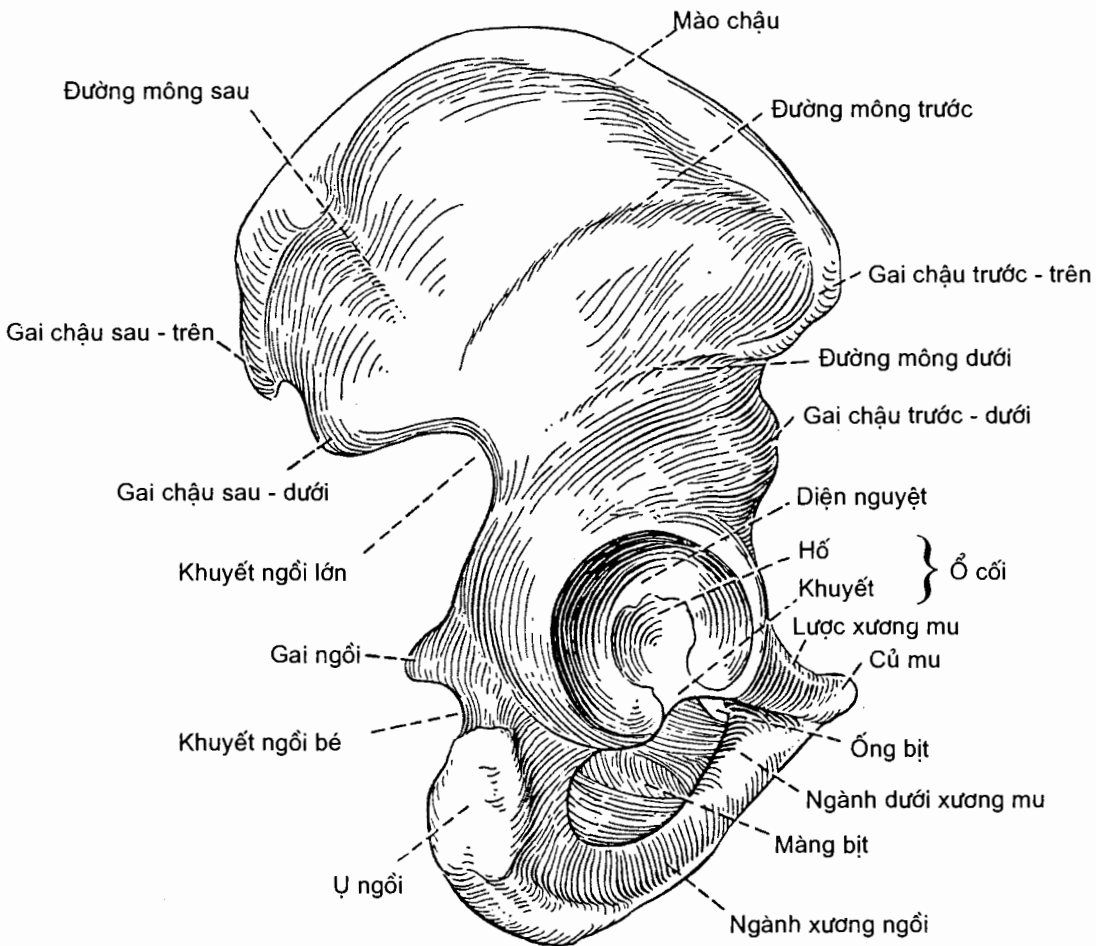
HUBT

TÀI LIỆU PHỤC VỤ THAM KHẢO NỘI BỘ

### 6.1. Xương chậu (os coxal) (H.2.27 và H.2.28)

Về mặt phôi thai, xương chậu do ba xương hợp thành là *xương cánh chậu*, *xương mu*, và *xương ngồi*. *Xương mu* nằm ở trước, bao gồm *thân* và *các ngành trên và dưới*; *xương ngồi* ở phía sau, bao gồm *thân* và *ngành xương ngồi* (liên tiếp với ngành dưới xương mu); *xương cánh chậu* ở trên.

Xương chậu là xương dẹt, hơi xoắn như hình một cánh quạt, có thể được xem như gồm *hai mặt, bốn bờ và bốn góc*.

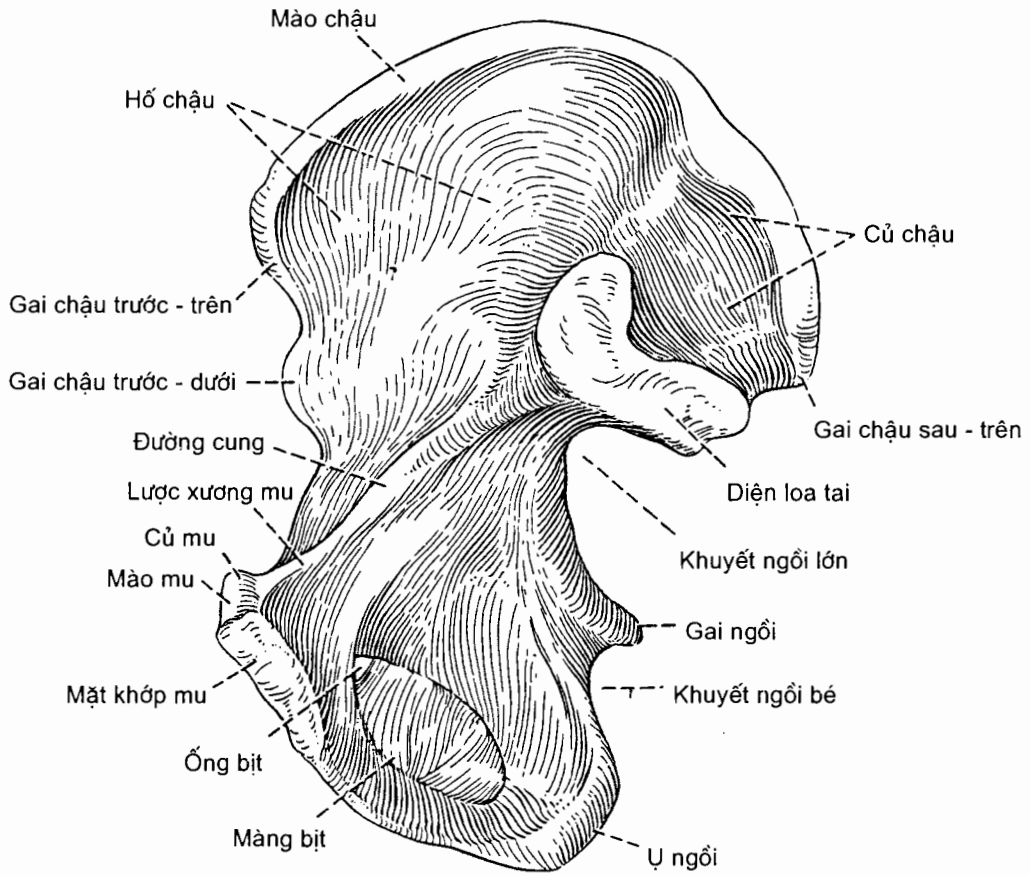


Hình 2.27. Mặt ngoài xương chậu bên phải

**Các mặt ngoài và trong.** Ở giữa **mặt ngoài** có ổ cối (acetabulum). Ổ này gồm phần tiếp khớp với chỏm xương đùi có tên là **diện nguyệt** (facies lunata), phần không tiếp khớp là **hố ổ cối** (fossa acetabuli); trên viền xương bao quanh ổ cối có **khuyết ổ cối** (incisura acetabuli). Phần xương cánh chậu ở trên ổ cối là **mặt mông** (facies glutealis); ở dưới ổ cối là **lỗ bịt** (foramen obturatum) được xương mu



và xương ngồi vây quanh. **Mặt trong** được **đường tận cùng** chia thành hai phần trên và dưới. **Đường tận cùng** do ba đường gờ tạo nên: **đường cung** (linea arcuata) của xương cánh chậu, **lược xương mu** (pecten ossis pubis) của ngành trên xương mu và **mào mu** (crista pubica) của thân xương mu. Ở trên đường cung có **hố chậu** (fossa iliaca) ở trước và **mặt cùng - chậu** (facies sacropelvica) ở sau; **mặt cùng - chậu** bao gồm **mặt loa tai** (diện nhĩ - facies auricularis) và **lồi củ chậu** (tuberositas iliaca). Diện xương nhẵn và vuông ở dưới đường cung tương ứng với đáy hố ổ cối ở mặt ngoài.

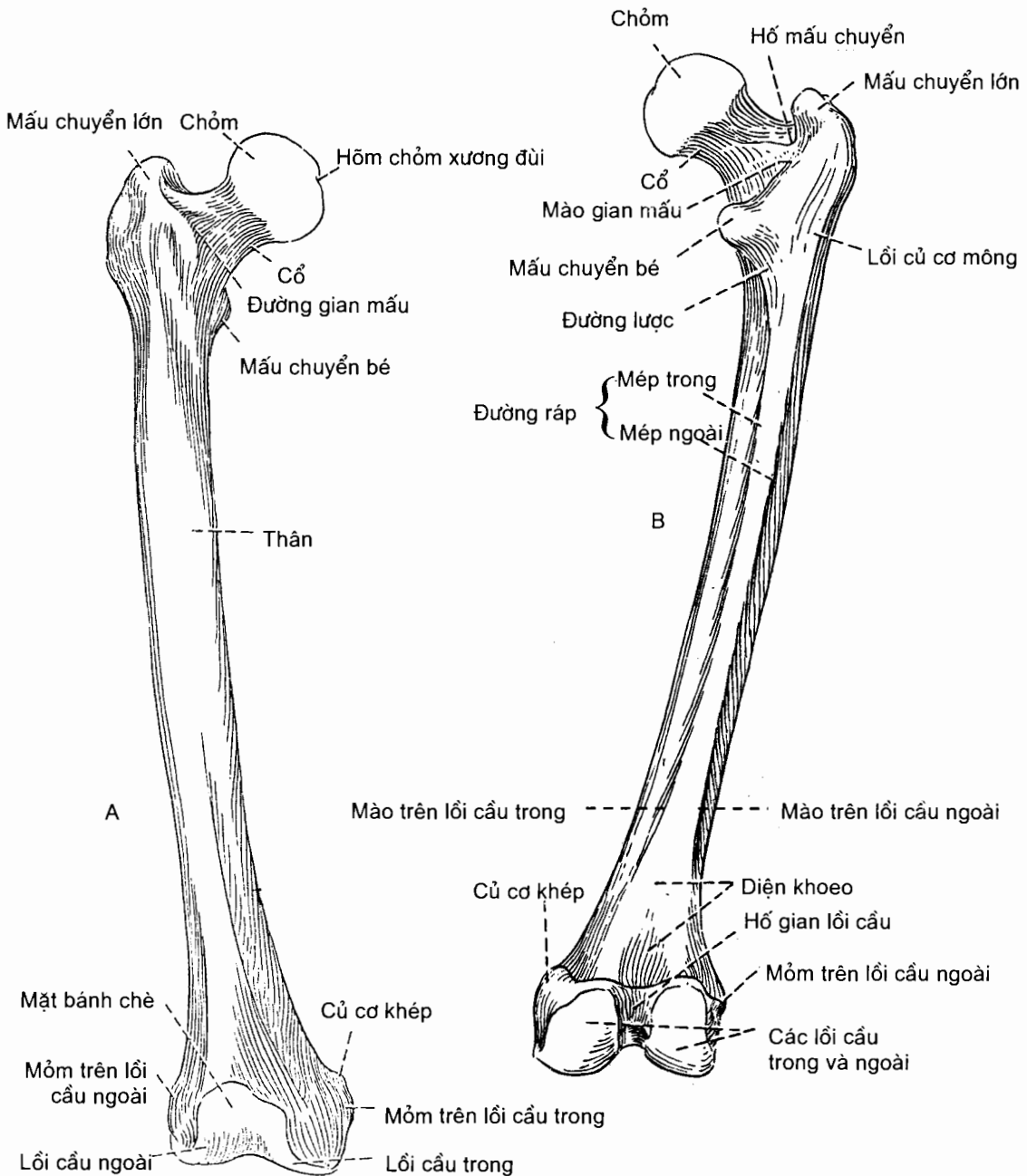


**Hình 2.28.** Mặt trong xương chậu bên phải

**Các bờ.** Bờ trên là mào chậu (crista iliaca); bờ dưới là bờ dưới của ngành ngồi-mu. Bờ trước và bờ sau có nhiều chi tiết xương quan trọng; ở bờ trước, từ phía trên - ngoài vào phía dưới - trong lần lượt có: gai chậu trước - trên (spina iliaca anterior superior), gai chậu trước - dưới (spina iliaca anterior inferior), lồi chậu mu (eminentia iliopubica), diện xương nhẵn nằm giữa mào bịt (crista obturatoria) ở trước và lược xương mu ở sau, và củ mu (tuberculum pubicum); ở bờ sau, cũng từ trên xuống, ta lần lượt thấy: gai chậu sau - trên (spina iliaca posterior superior), gai chậu sau - dưới (spina iliaca posterior inferior), khuyết ngồi lớn (incisura ischiadica major), gai ngồi (spina ischiadica), khuyết ngồi bé (incisura ischiadica minor) và ụ ngồi (tuber ischiadicum).

Các góc. Gai chấu trước - trên, củ mu, gai chấu sau - trên và ụ ngồi lần lượt là các góc trước - trên, trước - dưới, sau - trên và sau - dưới của xương chấu.

**6.2. Xương đùi (femur) (H.2.29)**



**Hình 2.29.** Xương đùi bên phải  
A. Nhìn từ trước B. Nhìn từ sau



**THƯ VIỆN HUBT**

Xương đùi là xương to, dài và nặng nhất cơ thể, gồm thân và hai đầu.

**Đầu trên** có lần lượt từ trong ra: **chỏm xương đùi** mang một hõm ở gần đỉnh gọi là *hõm chỏm xương đùi*, *cổ xương đùi*, và các *mấu chuyển lớn* và *nhỏ*. Mấu chuyển lớn là khối xương to nằm ngoài cổ, còn mấu chuyển bé là núm xương nằm dưới cổ. Hai mấu chuyển được nối với nhau bằng *đường gian mấu* ở phía trước và *mào gian mấu* ở phía sau.

**Thân xương** (corpus femoris) nhẵn và gần tròn nhưng ở phía sau có một đường gồ ghề gọi là *đường ráp* (linea aspera). Đường ráp có hai *mép trong* và *ngoài*. Về phía đầu trên, mép ngoài liên tiếp với *lồi củ cơ mông*, mép trong với *đường lược*. Về phía dưới, các mép chạy về phía các lồi cầu xương đùi tương ứng và trở thành các *mào trên lồi cầu ngoài* và *trong*, giữa hai mào là *diện khoeo*.

**Đầu dưới** to, tiếp khớp với xương chày bằng *lồi cầu trong* và *lồi cầu ngoài*. **Lồi cầu ngoài** có *mỏm trên lồi cầu ngoài* nằm ở mặt ngoài. **Lồi cầu trong** có *mỏm trên lồi cầu trong* nằm ở mặt trong và có *củ cơ khép* nằm trên mỏm này. Hai lồi cầu nối với nhau ở trước bằng *mặt bánh chè* và được ngăn cách nhau ở phía sau bằng *hố gian lồi cầu*.

### 6.3. Xương bánh chè (patella)

Xương bánh chè là một xương vùng lớn nhất nằm trong gân cơ tứ đầu, làm tăng lực cho cơ này. Xương bánh chè còn bảo vệ khớp gối. Nó có hai mặt (*mặt khớp* và *mặt trước*), hai bờ bên, một *nền* ở trên và một *đỉnh* ở dưới. Mặt khớp hướng ra sau tiếp khớp với mặt bánh chè của xương đùi. Một gờ dọc ở giữa mặt khớp chia mặt này thành phần ngoài (rộng hơn) và phần trong.

### 6.4. Xương chày (tibia) (H.2.30)

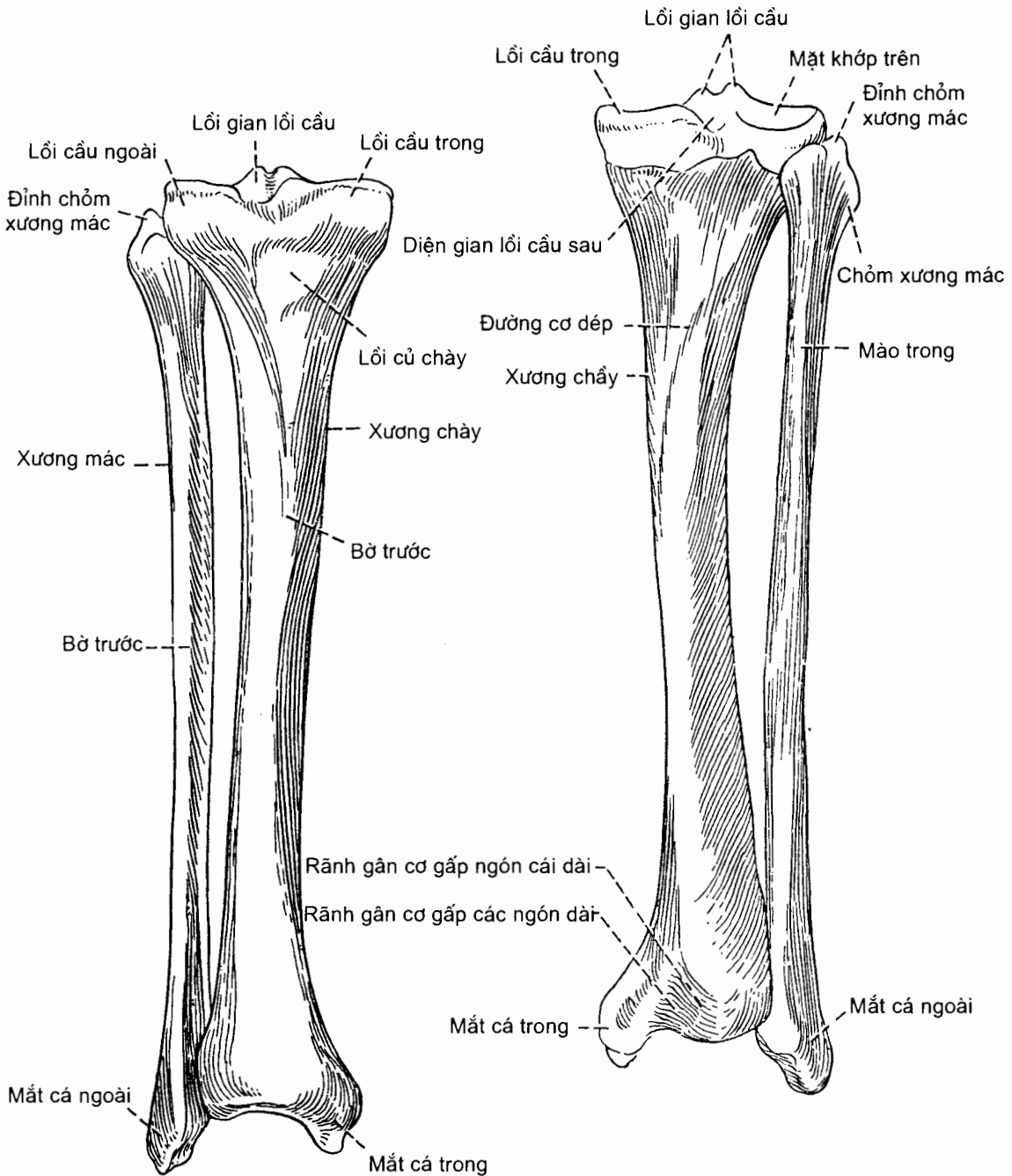
Xương chày là một xương dài, to và là xương chịu phần lớn sức nặng của cơ thể trong số hai xương cẳng chân. Nó có thân và hai đầu.

**Đầu trên** là một khối xương to do *lồi cầu trong* và *lồi cầu ngoài* tạo nên. Mặt trên của mỗi lồi cầu lõm thành *mặt khớp trên* tiếp khớp với lồi cầu xương đùi. Giữa hai diện khớp có *lồi gian lồi cầu* tách đôi thành các *củ gian lồi cầu trong* và *ngoài*. Ở trước và sau lồi gian lồi cầu là các *diện gian lồi cầu trước* và *sau*. Trên mặt sau - dưới **lồi cầu ngoài** có *mặt khớp mác* tiếp khớp với chỏm xương mác.

**Thân xương.** **Thân xương** (corpus tibiae) gần có hình lăng trụ tam giác với ba mặt (*mặt trong*, *mặt ngoài* và *mặt sau*) và ba bờ (*bờ trước*, *bờ trong* và *bờ gian cốt*). Ở trước, dưới và giữa hai lồi cầu có một mỏm lồi gọi là *lồi củ chày*. Phần trên của mặt sau thân có một đường gờ chạy chéo xuống dưới và vào trong: *đường cơ dấp*.

**Đầu dưới** là một khối xương nhỏ hơn đầu trên. Mặt dưới của khối này là *mặt khớp dưới* tiếp khớp với xương sên, mặt ngoài có *khuyết mác*, mặt trong kéo dài xuống thấp hơn các mặt khác tạo nên *mắt cá trong*. Trên mắt cá trong có *rãnh mắt cá* và *diện khớp mắt cá*.





Hình 2.30. Xương chày và xương mác bên phải nhìn từ trước (A) và sau (B)

### 6.5. Xương mác (fibula) (H.2.30)

Xương mác là một xương dài, mảnh, ở ngoài xương chày, gồm thân và hai đầu.

**Đầu trên** phình to gọi là *chỏm mác* (caput fibulae), có *mặt khớp chỏm mác* tiếp khớp với xương chày.





**Thân xương.** *Thân xương* (corpus fibulae) cũng gần có hình lăng trụ tam giác với ba mặt (*mặt ngoài, mặt trong và mặt sau*) và ba bờ (*bờ trước, bờ sau và bờ gian cốt*). Trên *mặt trong* có một mào thẳng gọi là *mào trong* chia mặt trong thành hai khu trước và sau.

**Đầu dưới** hình tam giác được gọi là *mắt cá ngoài*, xuống thấp hơn mắt cá trong độ 1 cm. Mặt sau có *rãnh mắt cá* cho gân cơ mác đi qua; ở đỉnh có *hố mắt cá ngoài* cho dây chằng mác - sên bám và *mặt khớp mắt cá* tiếp khớp với xương sên.

## 6.6. Các xương bàn chân (ossa pedis) (H.2.31 và H.2.32)

Các xương bàn chân gồm các xương cổ chân, các xương đốt bàn chân và các xương đốt ngón chân.

### 6.6.1. Các xương cổ chân (ossa tarsi)

Bảy xương cổ chân xếp thành hai hàng: hàng sau có *xương sên* và *xương gót*; hàng trước có *xương thuyền*, *xương hộp* và ba *xương chêm*.

**Xương sên** (talus) có hình con sên với ba phần kể từ trước ra sau: *chỏm sên* (capus tali); *cổ sên* (collum tali) và *thân sên* (corpus tali). Nó nằm dưới xương chày, trên xương gót và giữa hai mắt cá trong và ngoài. Xương sên tiếp giáp với nhiều xương khác nên có nhiều mặt khớp: mặt trước chỏm sên có *mặt khớp thuyền* tiếp khớp với xương thuyền; các mặt trên và bên của thân sên có *ròng rọc sên* tiếp khớp với mặt khớp dưới của xương chày và các mắt cá; mặt dưới có các *mặt khớp gót trước, giữa và sau* tiếp khớp với xương gót.

**Xương gót** (calcaneus) là xương cổ chân lớn nhất nằm ở dưới xương sên và sau xương hộp. Xương gồm sáu mặt. Mặt trên gồm phần sau tự do và phần trước có các *mặt khớp sên trước, giữa và sau* tiếp khớp với xương sên. Mặt khớp sên giữa nằm trên một mỏm có tên là *mỏm đỡ xương sên*. Giữa các mặt khớp sên của xương gót và các mặt khớp gót của xương sên đều có các rãnh ngăn cách: rãnh ở xương sên là *rãnh sên*, rãnh ở xương gót là *rãnh gót*. Các rãnh ở hai xương hộp nên *xoang cổ chân*. Mặt dưới có *ụ gót ở sau* và *củ gót ở trước*; ụ gót do các *mỏm trong và ngoài* (tiếp đất) tạo nên. Mặt ngoài có *ròng rọc mác ở trước* và *rãnh gân cơ mác dài ở sau*. Mặt trong lõm sâu thành *rãnh gân cơ gấp ngón cái dài*.

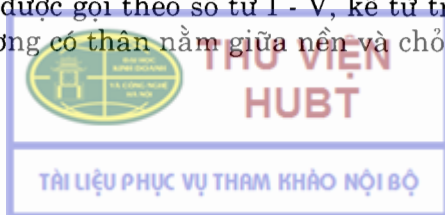
**Xương thuyền** (os naviculare) tiếp khớp với chỏm sên ở phía sau, với ba xương chêm ở phía trước và với xương hộp ở phía ngoài; mặt trong của nó có *lồi củ xương thuyền*.

**Các xương chêm trong, giữa và ngoài** (os cuneiforme mediale, intermedium et laterale) nằm trên một hàng ngang ở trước xương thuyền và sau các xương đốt bàn I, II, và III.

**Xương hộp** (os cuboideum) hình khối vuông nằm giữa xương gót và các xương đốt bàn chân IV và V.

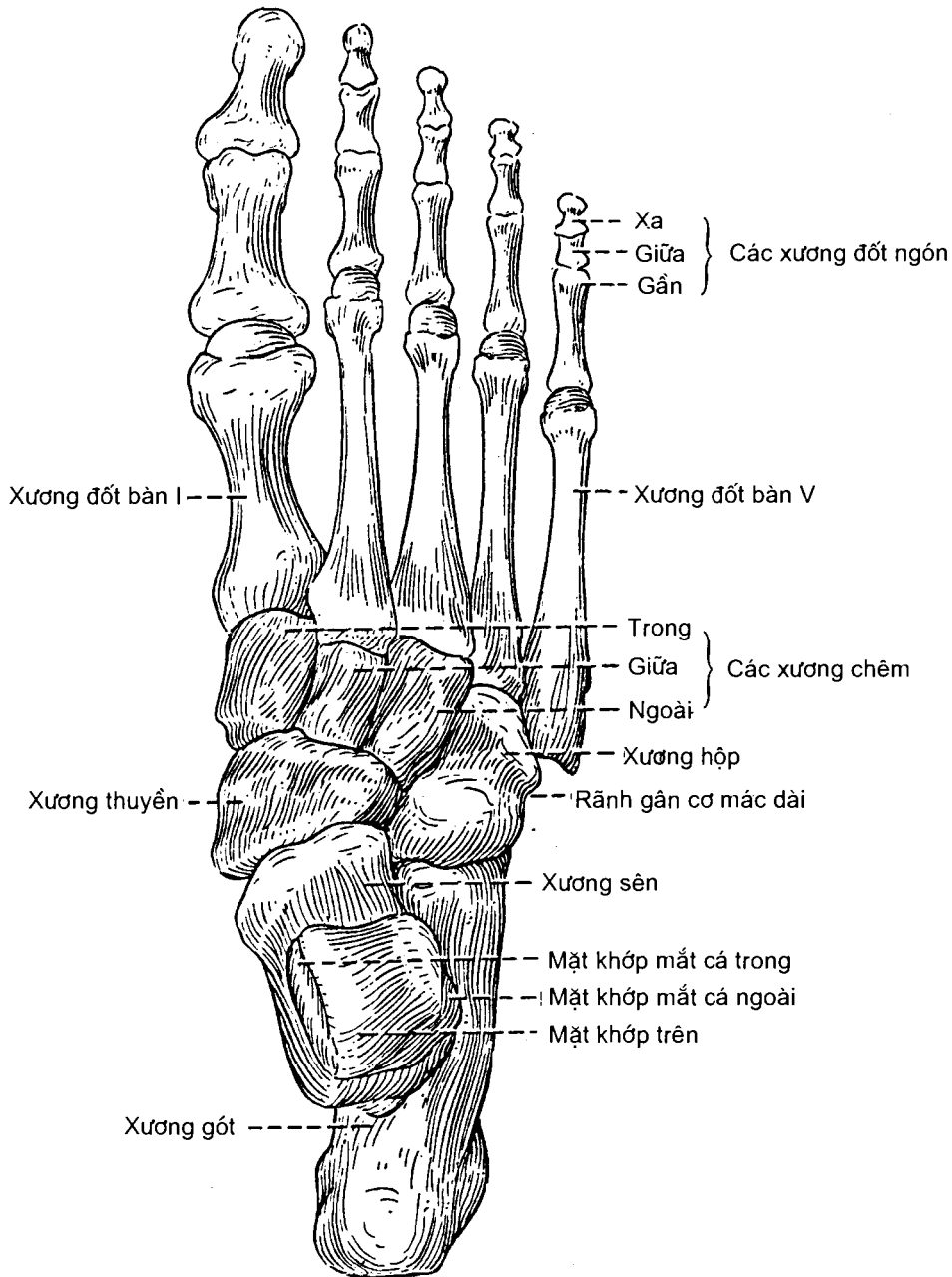
### 6.6.2. Các xương đốt bàn chân (ossa metatarsalis)

Gồm năm xương được gọi theo số từ I - V, kể từ trong ra ngoài. Chúng thuộc loại xương dài, mỗi xương có thân nằm giữa nền và chỏm (đầu xa). Nền có các mặt

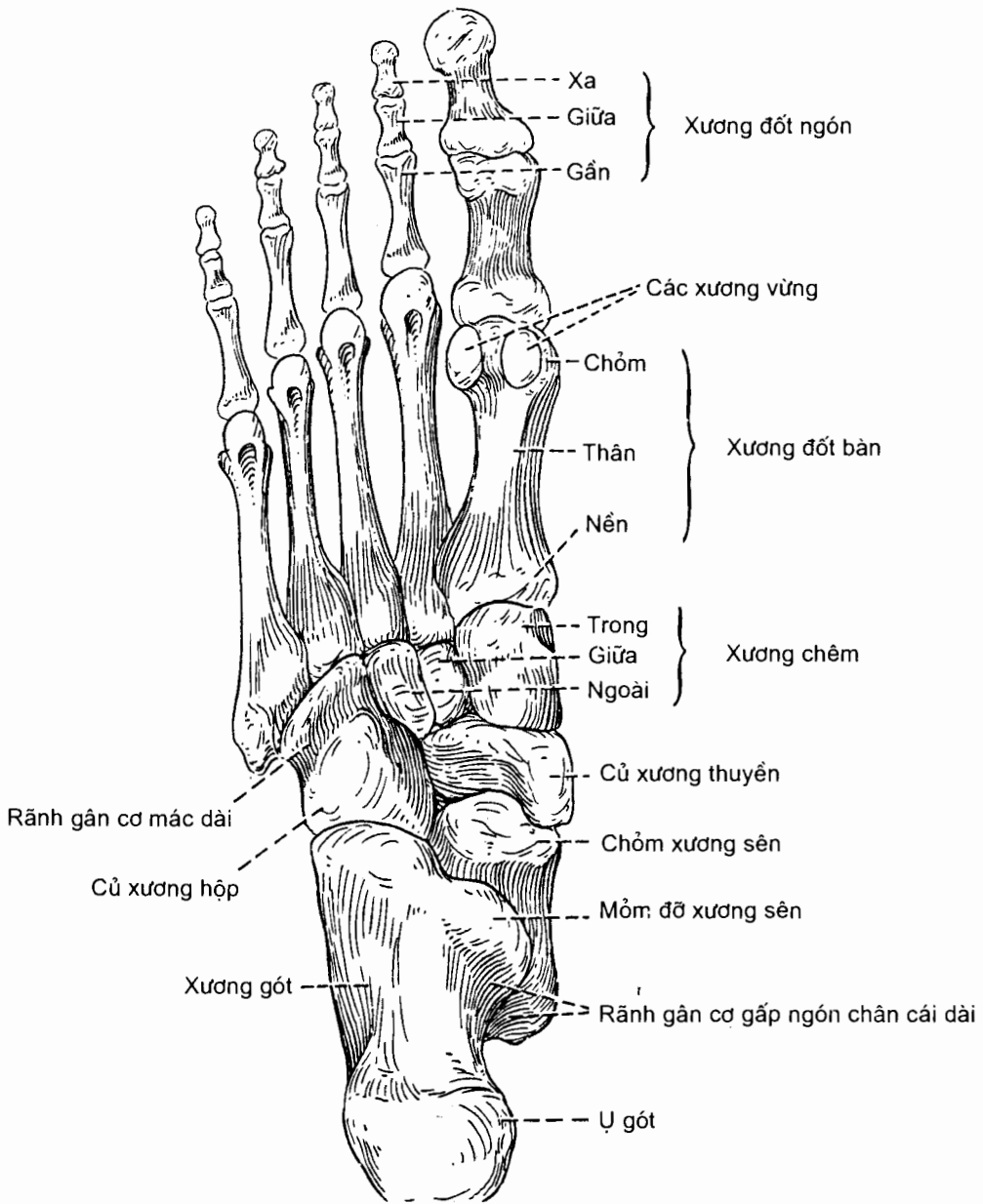


khớp tiếp khớp với xương cổ chân và với xương đốt bàn chân bên cạnh. Chỏm lồi, tiếp khớp với nền xương đốt ngón chân gần.

**6.6.3. Các xương đốt ngón chân (*ossa digitorum*)** có số lượng và cách gọi tên giống như xương đốt ngón tay.



Hình 2.31. Các xương bàn chân bên phải, nhìn từ trên



Hình 2.32. Các xương bàn chân bên phải, nhìn từ dưới

## Chương 3

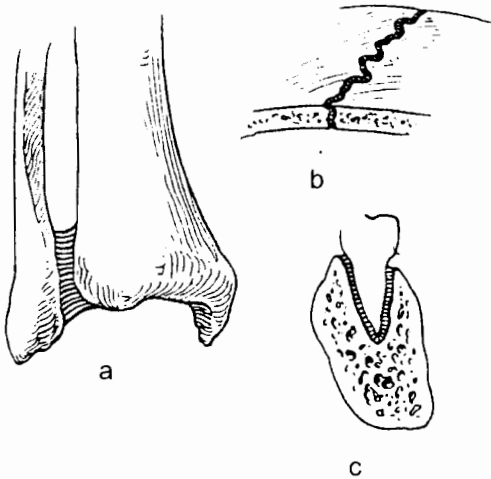
# HỆ KHỚP

### 1. ĐẠI CƯƠNG VỀ HỆ KHỚP

Khớp là nơi hai hay nhiều xương liên kết với nhau. Theo mức độ hoạt động và cấu tạo, các khớp được chia thành ba loại: khớp sợi, khớp sụn và khớp hoạt dịch.

#### 1.1. Khớp sợi (articulationes fibrosae) (H.3.1)

Đây thường là các *khớp bất động* vì các xương liên kết với nhau bằng mô sợi. Khớp giữa các xương sọ (các *đường khớp* hay *khớp khâu*), khớp giữa chân răng và huyết răng (*khớp cọc*), khớp giữa đầu dưới hai xương chày và mác (*khớp dính sợi chày - mác dưới*) là những ví dụ về khớp sợi.



Hình 3.1. Các loại khớp sợi

- a. Khớp dính sợi chày - mác
- b. Khớp khâu ở sọ
- c. Khớp cọc của răng

#### 1.2. Khớp sụn (articulationes cartilagineae) hay khớp bán động

Ở loại khớp này, có một đệm sụn - sợi trắng ở giữa các đầu xương tiếp khớp. Khả năng cử động hạn chế mà khớp có được là nhờ đệm sụn - sợi có khả năng chịu được sức nén ép (hay đàn hồi). Khớp mu và các khớp giữa các thân đốt sống là những khớp bán động.

#### 1.3. Khớp hoạt dịch (articulationes synoviales) hay khớp động

Khớp hoạt dịch là khớp có ổ khớp chứa chất hoạt dịch làm trơn khớp, cho phép khớp cử động tự do. Loại khớp này có mặt phổ biến ở các chi. *Khớp đội - chẩm, các khớp đội - trục, các khớp sườn - đốt sống và các khớp sườn - mỏm ngang* cũng là những khớp hoạt dịch. Một khớp hoạt dịch ở chi có thể có những cử động sau đây:





**Gấp** là bẻ gấp một đoạn chi ra trước (ở chi trên) hoặc ra sau (ở khớp gối) về phía đoạn chi gần hơn;

**Duỗi** là làm cho một đoạn chi thẳng ra hoặc bẻ gấp nó về phía sau;

**Giạng** là chuyển động ra xa đường giữa cơ thể. Riêng ở bàn tay và bàn chân thì giạng các ngón có nghĩa là đưa các ngón ra xa ngón giữa;

**Khép** là chuyển động về phía đường giữa của cơ thể;

**Quay tròn** (circumduction) là sự kết hợp của các động tác gấp, duỗi, giạng và khép;

**Xoay tròn** (rotation) là chuyển động quanh trục dài của một xương;

**Sấp** là cử động xoay gan bàn tay xuống dưới;

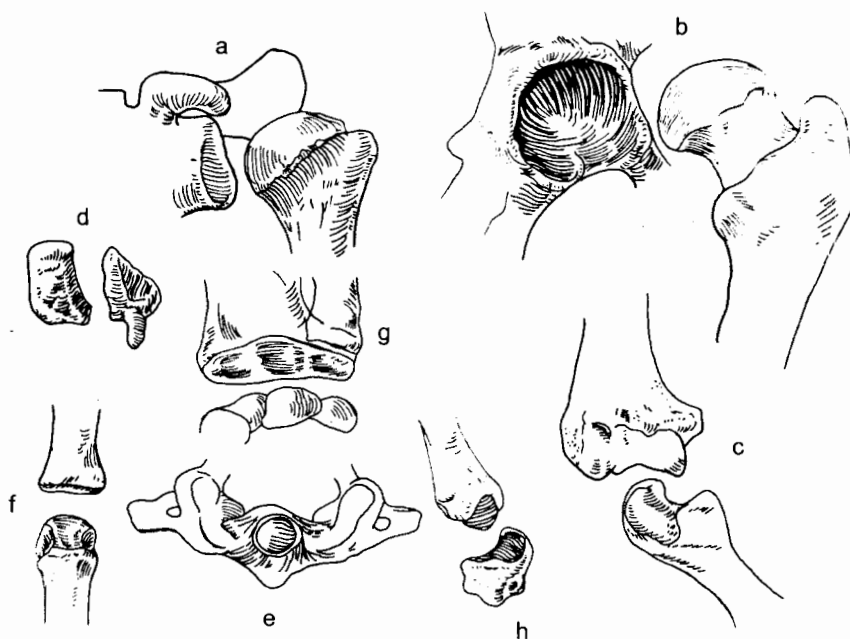
**Ngửa** là cử động xoay gan bàn tay lên trên;

**Nghiêng trong** là xoay gan bàn chân về phía trong;

**Nghiêng ngoài** là xoay gan bàn chân ra phía ngoài;

### 1.3.1. Phân loại khớp hoạt dịch

Các khớp hoạt dịch được phân loại theo động tác của khớp hoặc theo hình dạng của các mặt tiếp khớp của những xương tham gia vào khớp (H.3.2).



**Hình 3.2.** Các loại khớp hoạt dịch chính (xếp theo hình thể)  
a, b. Khớp chỏm (khớp vai và khớp hông)      c. Khớp bản lề  
d. Khớp phẳng (giữa hai xương cổ tay)      e. Khớp trục (khớp C1 - CII)  
f, g. Khớp lồi cầu (khớp đốt bàn tay - ngón tay)      h. Khớp yên

**Khớp chỏm** (articulatio spheroidea [cotylia] (H.3.2a,b). Ở loại khớp này, mặt khớp của một xương có hình cầu (được gọi là chỏm), còn mặt khớp của xương kia lõm sâu như một ổ thích ứng với chỏm. Hình dạng của những mặt tiếp khớp cho phép khớp có tầm cử động rộng. Những cử động có thể có của loại khớp này là: gấp, duỗi, giạng, khếp, xoay tròn và quay tròn. Khớp vai và khớp hông là những khớp chỏm.

**Khớp phẳng** (articulatio plana) hay **khớp trượt** (H.3.2d). Mặt tiếp khớp của hai xương phẳng hoặc hơi cong chỉ cho phép chúng trượt lên nhau một cách hạn chế. Khớp ức - đòn, khớp cùng vai - đòn, các khớp gian đốt bàn tay và các khớp gian đốt bàn chân là những khớp phẳng.

**Khớp bản lề** (ginglymus) hay **khớp ròng rọc** (H.3.2c). Ở loại khớp này, mặt khớp của một xương có hình ròng rọc, mặt khớp của xương kia là một khuyết lõm để ròng rọc lấp vào. Những cử động của khớp bản lề chỉ là gấp và duỗi giống như tại bản lề của một cánh cửa. Khớp khuỷu, khớp gối, khớp cổ chân, khớp đội - chẩm và các khớp gian đốt ngón của ngón tay và ngón chân là những khớp bản lề.

**Khớp trục** (articulatio troichoidea) hay **khớp trụ** (H.3.2e) bao gồm một mặt khớp vành quanh một khối xương hình trụ (đóng vai trò như một trục, như vành của chỏm quay) và mặt khớp còn lại là một hõm cong lõm cùng với dây chằng vòng tạo nên một "ổ trục". Trục sẽ xoay trong ổ trục hoặc ngược lại, ổ trục sẽ xoay quanh trục. Khớp quay - trụ gần, khớp quay - trụ xa và khớp giữa đốt đội và răng đốt trục thuộc loại khớp này.


**Khớp lồi cầu** (articulatio condylaris) (H.3.2 f, g) và **khớp yên** (articulatio sellaris) (H.3.2h). Đây là những loại khớp mà các cử động diễn ra quanh hai trục, cho phép làm được các động tác gấp, duỗi, giạng, khếp và quay tròn. Điểm khác với khớp chỏm là ở các khớp này không thực hiện được những động tác xoay tròn. Khớp quay - cổ tay, khớp thái dương - hàm dưới thuộc loại khớp lồi cầu; các khớp đốt bàn tay - ngón tay và đốt bàn chân - ngón chân là những khớp yên.

### 1.3.2. Những đặc điểm cấu tạo của khớp hoạt dịch (H.3.3)

Tất cả các khớp hoạt dịch đều có một số đặc điểm cấu tạo chung.

**Sụn khớp** (cartilago articularis) hay **sụn trong**. Những mặt khớp của các xương luôn được bọc bằng một lớp sụn trong. Lớp sụn này làm cho mặt khớp nhẵn và, tuy là sụn, nó cũng đủ vững chắc để chịu được sức nặng của cơ thể. Khi các mặt khớp có hình thể chưa thật thích ứng với nhau, có thể có thêm **sụn viền** (labrum articularis) để làm cho mặt khớp lõm (hõm khớp) sâu thêm, hoặc một **sụn chêm** (meniscus) nằm xen giữa phần ngoại vi của hai mặt khớp. Cũng có khi hai mặt khớp không tiếp xúc trực tiếp với nhau mà giãn cách nhau bởi một đĩa sụn - sợi gọi là **đĩa khớp** (discus articularis). Đĩa khớp có hai mặt thích ứng với các mặt khớp của hai xương tiếp khớp. Chẳng hạn, nếu mặt khớp của hai xương đều lồi thì đĩa khớp sẽ có hai mặt lõm.

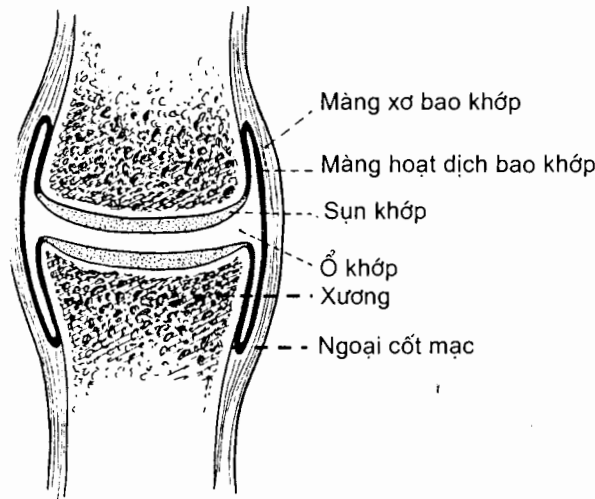
**Bao khớp** (capsula articularis) là một bao xơ bọc quanh khớp và giữ các xương với nhau. Mỗi đầu của bao xơ dính quanh một đầu xương và đường dính này ít nhiều ở cách xa mép (bờ chu vi) sụn khớp. Bao đủ lỏng để khớp có thể cử động tự do cũng như đủ chắc để giữ cho khớp khỏi bị tổn thương.



*Màng hoạt dịch* (membrana synovialis). Đây là một lớp tế bào biểu mô lót mặt trong của bao khớp cho tới chỗ bao khớp dính vào xương thì lật lên bọc phần đầu xương trong bao khớp tới tận rìa sụn khớp. Ngoài ra, màng hoạt dịch còn bao bọc những cấu trúc nằm trong bao khớp mà không chịu trọng lực (như sụn viền, gân, dây chằng trong bao khớp). Màng hoạt dịch cùng với các mặt khớp (được phủ sụn khớp) giới hạn nên ổ khớp (cavitas articularis). Màng hoạt dịch được coi như lớp trong của bao khớp nên còn được gọi là màng hoạt dịch bao khớp.

Màng hoạt dịch tiết ra một dịch dính, đặc như lòng trắng trứng gọi là *hoạt dịch*. Các tác dụng của chất này là bôi trơn, cung cấp các chất dinh dưỡng cho những cấu trúc bên trong ổ khớp và qua đó giúp duy trì tính bền vững của khớp. Chất dịch giữ cho các mặt khớp không tách rời nhau, giống như khi giữa hai mặt kính có một ít nước.

Những túi nhỏ chứa hoạt dịch (hay các *túi thanh mạc*) có mặt ở một số khớp. Chúng có tác dụng như những cái đệm chống lại ma sát giữa một xương và một dây chằng hoặc gân, hay giữa xương và da, nơi mà một xương tham gia cấu tạo khớp ở gần bề mặt da.



**Hình 3.3.** Sơ đồ cấu tạo khớp hoạt dịch

*Các dây chằng* (ligamenta) là phương tiện giữ cho khớp vững chắc thêm. Có 3 loại dây chằng: *dây chằng bao khớp* (ligamenta capsularia) là chỗ dày lên của bao khớp, *dây chằng ngoài bao khớp* (ligamenta extracapsularia) và *dây chằng trong bao khớp* (ligamenta intracapsularia).

*Các cơ và những cử động.* Các cơ hoặc các gân của chúng đi ngang qua những khớp mà chúng vận động. Cơ ngăn lại khi co và kéo xương này về phía xương kia. Cũng có thể coi cơ hoặc gân là phương tiện giữ khớp. Có những gân cơ đi qua ổ khớp và trở nên một trong những cấu trúc bên trong khớp (cùng dây chằng trong bao khớp, sụn chêm, sụn viền).



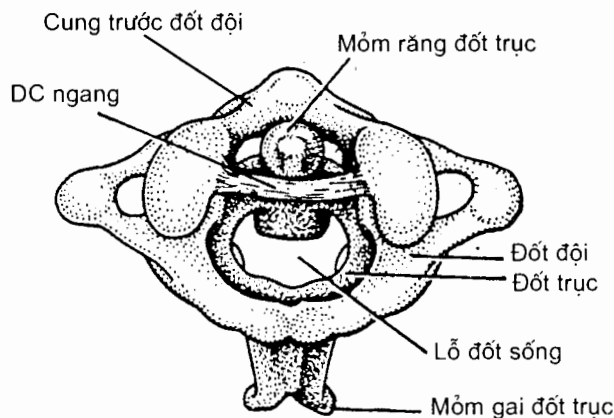
*Thần kinh và mạch máu.* Những thần kinh và mạch máu đi qua một khớp thường phân nhánh vào những cơ vận động và những cấu trúc của khớp đó.

## 2. CÁC KHỚP HOẠT DỊCH CỦA SỌ (articulationes synoviales cranii)

Sọ chỉ có một khớp hoạt dịch là *khớp thái dương - hàm dưới*. Tuy nhiên, xét đến các cử động của đầu, *khớp đội - chẩm*, *khớp đội - trục giữa* và *khớp đội - trục bên* cũng được xếp vào khớp hoạt dịch sọ.

**Khớp đội - chẩm** (articulatio atlanto - occipitalis) là khớp lồi cầu giữa các *mặt khớp trên* của đốt đội và các *lồi cầu* xương chẩm. Khớp này cho phép *gấp, duỗi* và *ngiêng đầu* sang hai bên.

**Khớp đội - trục giữa** (articulatio atlanto - axialis mediana) (H.3.4) là khớp trục giữa một bên là *răng* của đốt trục với một bên là *cung trước* đốt đội và dây chằng ngang đốt đội. Động tác của khớp này là *xoay đầu*.



Hình 3.4. Khớp đội - trục giữa (nhìn trên)


**Khớp đội - trục bên** (articulatio atlanto - axialis lateralis) là khớp phẳng giữa *mặt khớp dưới* của khối bên đốt đội với *mặt khớp trên* của đốt trục. Động tác của khớp này cũng là *xoay đầu*.

Dưới đây chỉ mô tả chi tiết khớp thái dương - hàm dưới.

**Khớp thái dương-hàm dưới** (articulatio temporomandibularis) (H.3.5 và H.3.6):

Khớp thái dương - hàm dưới là khớp hoạt dịch, thuộc loại *lưỡng lồi cầu*, nối xương thái dương với xương hàm dưới.

**Mặt khớp.** Mặt khớp của xương thái dương nằm ở phần trai, gồm *củ khớp* ở trước và phần trước *hố hàm dưới* ở sau. Về phía xương hàm dưới, mặt khớp là *chỏm xương hàm dưới*. Chỏm là thành phần của mỏm lồi cầu xương hàm dưới. Xen giữa mặt khớp của hai xương là một tấm sụn - sợi gọi là *đĩa khớp* (discus articularis). Đĩa khớp có hai mặt trên và dưới thích ứng với mặt khớp của hai





xương. Chu vi đĩa khớp dính vào bao khớp, lỏng ở phía sau, chắc ở phía trước. Nó còn dính vào gân cơ chân bướm ngoài và vào chỏm xương hàm dưới bằng một dải sợi. Dải này giúp cho đĩa dịch chuyển ra trước và sau cùng chỏm xương hàm dưới.

**Bao khớp** dính vào chu vi các mặt khớp của hai xương và bám vào chu vi của đĩa khớp; đĩa khớp chia ổ khớp thành hai khoang: *khoang thái dương - đĩa khớp* và *khoang đĩa khớp - hàm dưới*. Bao khớp thường lỏng giữa đĩa khớp và xương thái dương, chắc và chặt hơn ở giữa đĩa khớp và xương hàm dưới.

**Màng hoạt dịch.** Do ổ khớp bị chia đôi nên màng hoạt dịch cũng bị chia đôi thành:

*Màng hoạt dịch trên* (membrana synovialis superior) lót mặt trong bao sợi của khớp thái dương - đĩa khớp.

*Màng hoạt dịch dưới* (membrana synovialis inferior) lót mặt trong bao sợi của khớp đĩa khớp - hàm dưới.

### **Dây chằng**

*Dây chằng ngoài* (ligamentum laterale) và *dây chằng trong* là những phần dày lên ở hai mặt ngoài và trong của bao khớp. Dây chằng ngoài bám ở trên vào củ khớp (thuộc rễ của mỏm gò má). Các sợi của nó chạy xuống dưới và ra sau bám vào mặt ngoài của cổ lồi cầu xương hàm dưới, qua đó bảo vệ ống tai ngoài.

*Dây chằng bướm - hàm dưới* (ligamentum sphenomandibulare) nằm ở mặt trong của khớp. Nó là một dải sợi chạy từ gai xương bướm tới lưỡi xương hàm dưới.


*Dây chằng trâm - hàm dưới* (ligamentum stylomandibulare) nằm ở phía sau - trong của khớp. Nó chỉ là một dải dày lên của mạc cổ sâu chạy từ đỉnh mỏm trâm tới góc xương hàm dưới.

### **Các cơ và những cử động**

**Hạ xương hàm dưới.** Khi há miệng, chỏm xương hàm dưới xoay trên mặt dưới của đĩa khớp quanh một trục ngang. Cổ xương hàm dưới và đĩa khớp cùng được cơ chân bướm ngoài kéo ra trước và đĩa khớp dịch chuyển tới dưới củ khớp. Chuyển động ra trước của đĩa khớp được giới hạn bởi sức căng của mô xơ - chun buộc đĩa khớp vào xương thái dương. Xương hàm dưới được hạ thấp nhờ hai cơ bụng, cơ cằm - móng và cơ hàm - móng. Cơ chân bướm ngoài đóng vai trò quan trọng trong việc kéo xương ra trước.

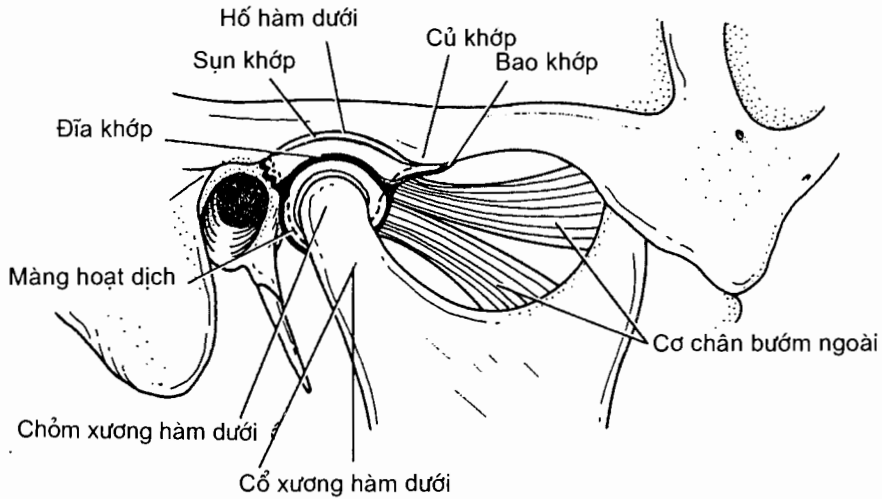
**Nâng xương hàm dưới.** Động tác này ngược với động tác hạ xương hàm dưới. Đầu tiên chỏm xương hàm dưới và đĩa khớp dịch chuyển ra sau, tiếp đó chỏm xoay trên mặt dưới đĩa khớp. Xương hàm được nâng lên nhờ cơ thái dương, cơ cắn và cơ chân bướm trong; các sợi sau của cơ thái dương kéo chỏm xương hàm dưới ra sau. Đĩa khớp được kéo ra sau nhờ mô xơ - chun.

**Đưa hàm dưới ra trước.** Đĩa khớp được kéo ra trước tới mặt dưới củ khớp và chỏm xương hàm dưới được kéo theo cùng đĩa khớp. Tất cả cử động chỉ diễn ra ở khớp thái dương - đĩa khớp. Hàm dưới đưa ra trước làm cho các răng hàm dưới nằm trước răng hàm trên. Động tác này xảy ra khi cơ chân bướm ngoài ở cả hai bên cùng co với sự hỗ trợ của hai cơ chân bướm trong.

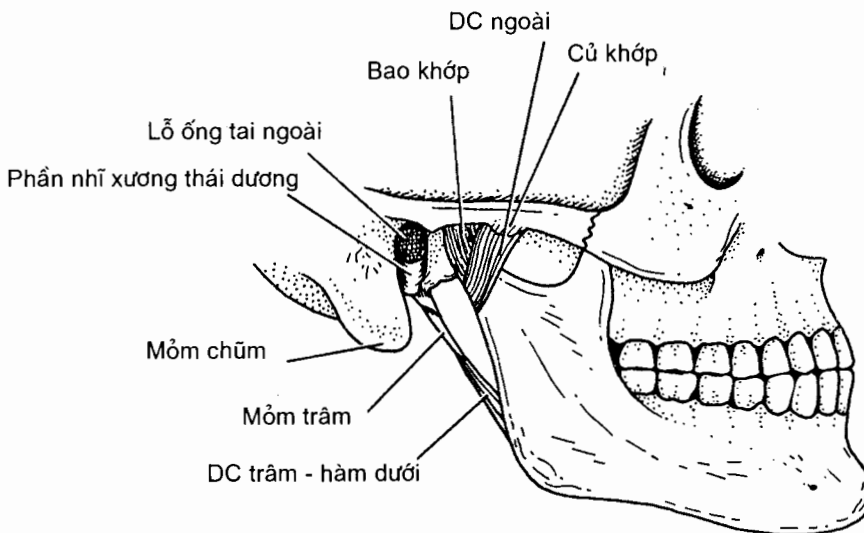


**Đưa xương hàm dưới ra sau.** Đĩa khớp và chỏm xương hàm dưới được kéo ra sau về hố hàm dưới. Động tác này diễn ra nhờ các sợi sau của cơ thái dương.

**Các cử động nhai từng bên.** Các cử động này bao gồm việc luân phiên đưa hàm dưới ra trước và ra sau ở mỗi bên.



**Hình 3.5.** Ổ khớp của khớp thái dương - hàm dưới



**Hình 3.6.** Khớp thái dương - hàm dưới (nhìn bên)

### 3. CÁC KHỚP CỦA CỘT SỐNG

Ngoại trừ những khớp đặc biệt giữa đốt đốt với xương sọ và giữa đốt đốt với đốt trực thì các đốt sống thắt lưng, ngực và cổ khác liên kết với nhau bằng những loại khớp giống nhau ở tất cả các vùng. Đó là những khớp hoạt dịch giữa các mấu khớp, khớp sợi giữa các cung đốt sống và khớp sụn (sụn - sợi) giữa các thân đốt sống.

#### 3.1. Khớp giữa các mấu khớp (*articulationes zygapophysiales*) (H.3.7a)

Đây là khớp hoạt dịch (khớp động). Trên các mấu khớp có mặt khớp nhỏ được bọc bằng sụn. Bao khớp mỏng, gồm lớp sợi bên ngoài và lớp màng hoạt dịch bên trong. Khớp này cho phép các mấu khớp trượt lên nhau một cách đơn giản.

#### 3.2. Khớp sợi giữa các cung đốt sống (H.3.7b)

Đây là các *khớp chằng* hay *khớp dính sợi* của cột sống (*syndesmoses columnae vertebrales*). Mô sợi liên kết các cung đốt sống được gọi là các dây chằng sau đây:

*Dây chằng trên gai* (*lig. supraspinale*) nối đỉnh các mấu gai;

*Các dây chằng gian gai* (*ligg. interspinalia*) nằm giữa các mấu gai;

*Các dây chằng gian ngang* (*ligg. intertransversaria*) nối các mấu ngang kề nhau.

*Các dây chằng vàng* (*ligg. flava*) cấu tạo hoàn toàn bằng mô chun, chạy giữa các mảnh kề nhau và gần như lấp kín khoang liên mảnh.

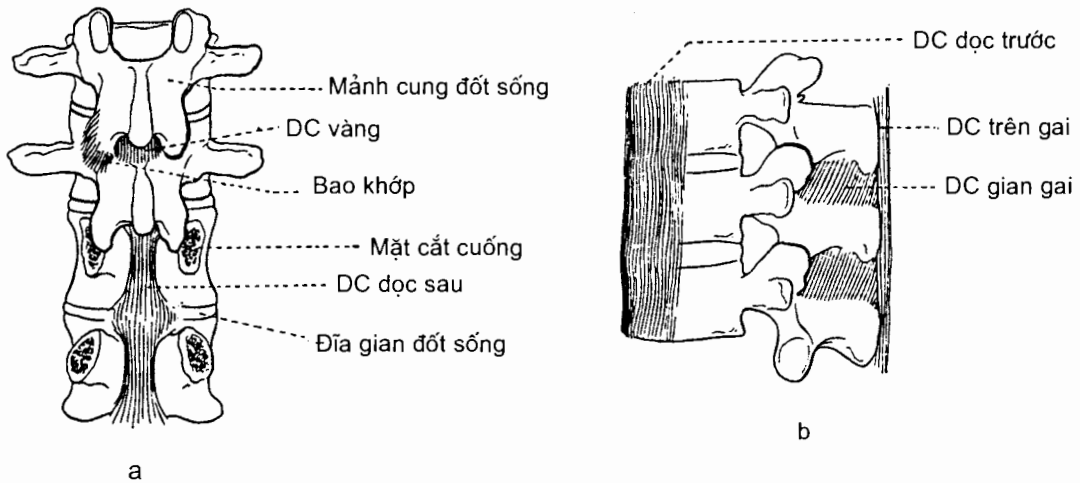
#### 3.3. Khớp giữa các thân đốt sống (*symphysis intervertebralis*)

Các mặt trên và dưới của thân đốt sống đều lõm ở giữa, gờ cao ở xung quanh và được bọc bằng sụn. Những mặt của các thân đốt sống kề nhau được liên kết với nhau bằng *đĩa gian đốt sống* (*discus intervertebralis*). Đĩa có hình thấu kính lõm hai mặt và gồm hai phần: *nhân tuỷ* ở giữa và *vòng sợi* ở xung quanh. *Vòng sợi* (*anulus fibrosus*) cấu tạo bằng mô sụn sợi, dính chặt với bề mặt thân đốt sống. *Nhân tuỷ* (*nucleus pulposus*) là một khối chất nhầy có thể dịch chuyển trong vòng sợi dưới lực ép giữa hai thân đốt sống. Đĩa gian đốt sống cho phép một mức cử động nhỏ giữa hai thân đốt sống nhưng tầm cử động cộng gộp của cả cột sống hay đoạn cột sống thì lớn hơn nhiều.

Có hai dây chằng tăng cường cho sự liên kết giữa các thân đốt sống (H.3.7b):

– *Dây chằng dọc trước* (*lig. longitudinale anterius*) nằm ở mặt trước các thân đốt sống, đi từ đốt đốt tới phần trên mặt trước xương cùng;

– *Dây chằng dọc sau* (*lig. longitudinale posterius*) nằm ở mặt sau các thân đốt sống (trong ống sống).

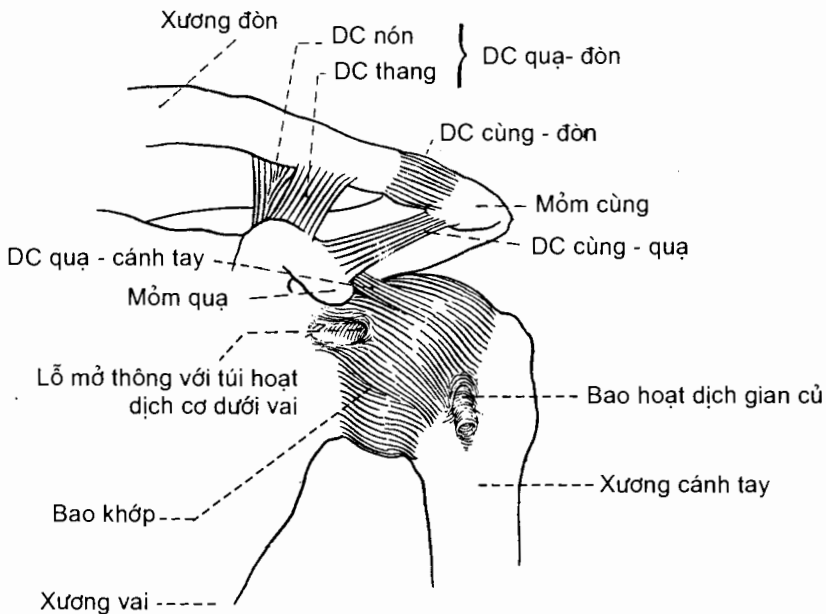


Hình 3.7. Các khớp và dây chằng của cột sống

## 4. CÁC KHỚP CỦA CHI TRÊN

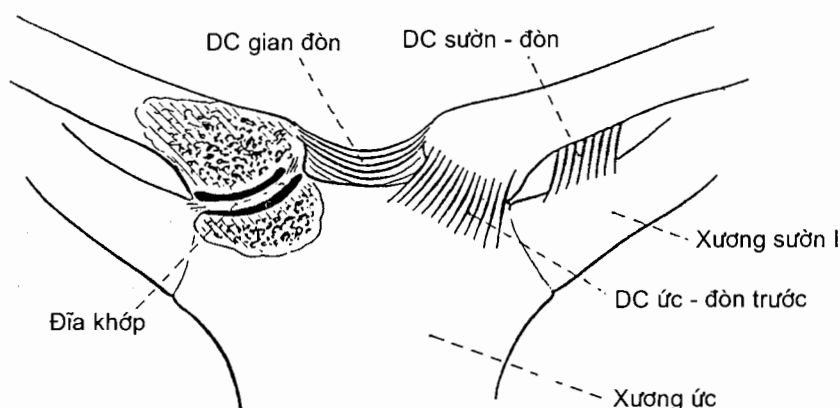
### 4.1. Các khớp của đai ngực

Đai ngực có hai khớp hoạt dịch thuộc loại khớp phẳng là *khớp cùng vai - đòn* (H.3.8) và *khớp ức - đòn* (H.3.9).



Hình 3.8. Khớp cùng vai - đòn





Hình 3.9. Khớp ức - đòn

## 4.2. Các khớp của chi trên tự do

Các khớp của chi trên tự do bao gồm *khớp cánh tay* hay *khớp vai*, *khớp khuỷu*, *khớp quay - trụ xa*, *khớp quay - cổ tay* và các khớp của bàn tay. Tất cả những khớp này đều là các khớp hoạt dịch có những đặc điểm chung đã mô tả ở mục 1.3.2. Phần này mô tả những nét riêng của từng khớp.

### 4.2.1. Khớp cánh tay (*articulatio humeri*) (H.3.8 và 3.10)

Khớp cánh tay còn được gọi là khớp vai hay khớp ổ chảo - cánh tay (*articulatio glenohumeralis*). Đây là một *khớp chỏm* có cử động linh hoạt và rộng rãi.

**Các mặt khớp** là ổ chảo xương vai và chỏm xương cánh tay. Một vành sụn gọi là *sụn viền ổ chảo* (*labrum glenoidale*) làm cho ổ chảo sâu và chắc thêm mà không hạn chế sự cử động.

**Bao khớp.** Về phía xương vai, bao khớp bám quanh ổ chảo và sụn viền; về phía đầu trên xương cánh tay, nó bám vào cổ giải phẫu (ở phía trên) và cổ phẫu thuật (ở phía dưới). Bao khớp rất lỏng ở phía dưới để các cử động của khớp được thực hiện dễ dàng.

**Màng hoạt dịch** tạo nên một ống bao quanh phần nằm trong bao khớp của đầu dài gân cơ nhị đầu và bao phủ sụn viền ổ chảo.

#### Các dây chằng

*Dây chằng quạ - cánh tay* (*ligamentum coracohumerale*) từ mỏm quạ xương vai chạy xuống chia làm hai chẽ để bám vào củ lớn và củ bé xương cánh tay.

*Các dây chằng ổ chảo - cánh tay* (*ligamenta glenohumeralia*) trên, giữa và dưới là những dây chằng bao khớp đi từ ổ chảo tới xương cánh tay. Các dây trên và giữa từ củ trên ổ chảo xương vai chạy xuống để lần lượt bám vào đỉnh và nền củ bé. Dây chằng dưới từ viền trước ổ chảo chạy tới bám vào cổ phẫu thuật. Điểm yếu nhất của khớp vai nằm ở giữa dây chằng giữa và dây chằng dưới. Chỏm xương cánh tay thường trật ra trước và vào trong qua điểm này.

*Đầu dài của gân cơ nhị đầu đi qua ổ khớp trong rãnh gian củ xương cánh tay để tới bám vào vành trên ổ chảo. Nó có tác dụng quan trọng trong việc giữ khớp. Đầu gân này được giữ trong rãnh gian củ nhờ những thớ sợi gọi là *dây chằng ngang cánh tay* hay *bao gân gian củ*.*

Tính vững chắc của khớp vai có thể bị giảm nếu các dây chằng cùng gân cơ nhị đầu bị giãn ra do trật khớp lặp đi lặp lại.

### Các cơ và những cử động

*Gấp cánh tay:* cơ quạ - cánh tay, những sợi trước của cơ delta và cơ ngực lớn.

*Duỗi:* cơ tròn lớn, cơ lưng rộng và những sợi sau của cơ delta.

*Giạng:* cơ delta.

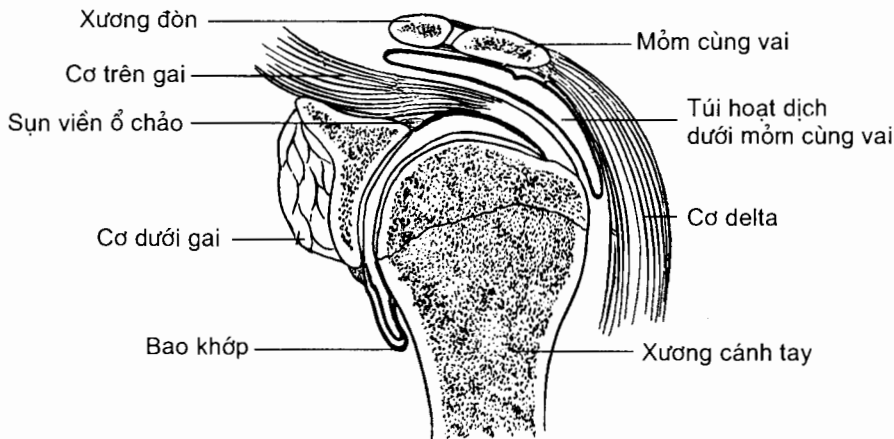
*Khép:* hoạt động kết hợp của các cơ gấp và các cơ duỗi.

*Quay tròn:* chuỗi hoạt động kế tiếp nhau của các cơ gấp, duỗi, giạng và khép.

*Xoay trong:* cơ ngực lớn, cơ lưng rộng, cơ tròn lớn và các sợi trước của cơ delta.

*Xoay ngoài:* các sợi sau của cơ delta, cơ tròn nhỏ.

Xem thêm Chương IV để biết thêm chi tiết các cơ nêu tên trên đây.



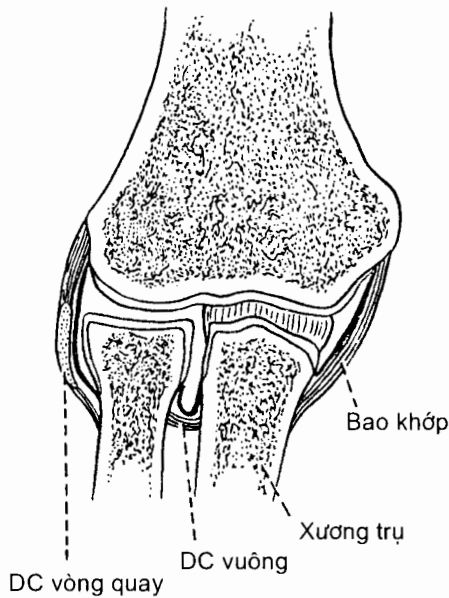
Hình 3.10. Thiết đồ đứng ngang qua khớp cánh tay

#### 4.2.2. Khớp khuỷu (*articulatio cubiti*) (H.3.11)

Khớp khuỷu là một khớp phức hợp kết nối đầu dưới xương cánh tay với đầu trên xương quay và xương trụ, đồng thời liên kết đầu trên của xương quay và xương trụ với nhau. Xét theo trục chuyển động, khớp khuỷu bao gồm khớp cánh tay - quay - trụ là khớp bản lề cho phép gấp, duỗi cẳng tay, và khớp quay - trụ gần là khớp trục cho phép sấp, ngửa cẳng tay. Theo số cặp mặt khớp, khớp khuỷu gồm ba khớp: *khớp cánh tay - trụ* (*articulatio humero - ulnaris*), *khớp cánh tay - quay* (*articulatio humero - radialis*) và *khớp quay - trụ gần* (*articulatio humero - ulnaris proximalis*).

**Các mặt khớp.** Ba cặp mặt khớp của khớp khuỷu là: *chỏm con xương cánh tay* và *hõm khớp của chỏm quay* (khớp cánh tay - quay), *ròng rọc* xương cánh tay và *khuyết ròng rọc* của xương trụ (khớp cánh tay - trụ), *vành khớp* của chỏm xương quay và *khuyết quay* của xương trụ (khớp quay - trụ gần).

**Bao khớp.** Bao khớp bọc cả ba mặt khớp. Về phía trên, nó bám vào đầu dưới xương cánh tay, ở cao hơn bờ chu vi của chỏm con và ròng rọc. Về phía dưới, bao khớp bám vào cổ xương quay và bám vào quanh khuyết ròng rọc và khuyết quay xương trụ nên toàn bộ chỏm xương quay nằm trong bao khớp.

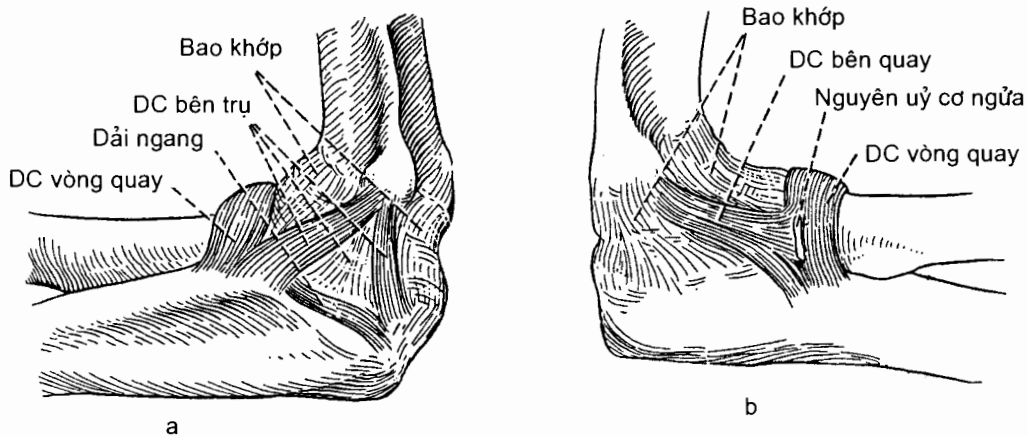


Hình 3.11. Thiết đồ đứng ngang khớp khuỷu

### Các dây chằng

**Khớp cánh tay - trụ - quay** được giữ chắc ở hai mặt ngoài và trong bởi hai dây chằng. *Dây chằng bên trụ* (ligamentum collaterale ulnare) ở trong (H.3.12a) từ mỏm trên lồi cầu trong xương cánh tay chạy xuống chia làm ba bó trước, giữa và sau để lần lượt bám vào bờ trong mỏm vẹt, mặt trong xương trụ và mỏm khuỷu. *Dây chằng bên quay* (ligamentum collaterale radiale) ở ngoài (H.3.12b) từ mỏm trên lồi cầu ngoài xương cánh tay chạy xuống chia làm ba bó trước, giữa và sau để lần lượt bám vào xương trụ ở bờ trước khuyết quay, bờ sau khuyết quay và mỏm khuỷu.

**Khớp quay - trụ gần** được giữ bởi hai dây chằng. *Dây chằng vòng quay* (ligamentum annulare radii) bao quanh chỏm xương quay với hai đầu bám vào bờ trước và bờ sau của khuyết quay xương trụ, giữ cho chỏm xương quay áp vào khuyết quay xương trụ. *Dây chằng vuông* (ligamentum quadratum) chằng từ cổ xương quay tới phần dưới khuyết quay xương trụ. *Màng gian cốt cẳng tay* (membrana interossea antebrachii) và *thừng chéo* (chorda obliqua) là những cấu trúc có vai trò giữ khớp quay - trụ gần.

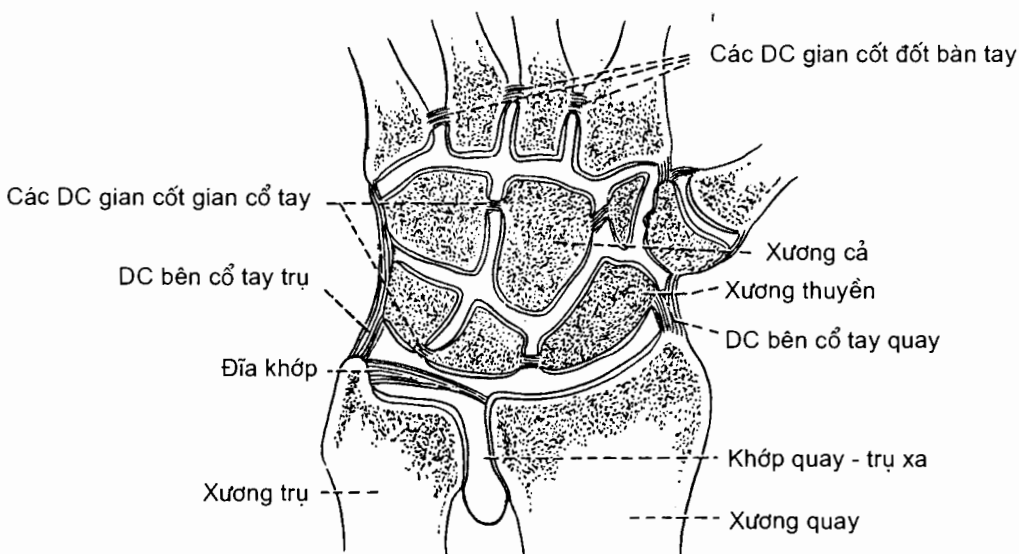


Hình 3.12. Các dây chằng của khớp khuỷu nhìn từ trong (a) và ngoài (b).

### Các cơ và những cử động

Động tác của khớp cánh tay - trụ - quay là *gấp* (nhờ cơ cánh tay và cơ nhị đầu cánh tay) và *duỗi* (nhờ cơ tam đầu cánh tay). Động tác của khớp quay - trụ gần là *sấp* và *ngửa* cẳng tay quanh trục dọc cẳng tay: ngửa là do cơ cánh tay - quay và cơ ngửa; sấp là do cơ sấp tròn và cơ sấp vuông. Cử động sấp - ngửa bàn tay xảy ra đồng thời ở khớp cánh tay - quay, khớp quay - trụ gần và khớp quay - trụ xa.

#### 4.2.3. Khớp quay - trụ xa (*articulatio radio - ulnaris distalis*) (H.3.13)



Hình 3.13. Thiết đồ đứng ngang qua các khớp ở đầu dưới cẳng tay và bàn tay



Khớp quay - trụ xa là một *khớp trục* liên kết các đầu xa của xương quay và xương trụ. Các **mặt tiếp khớp** của hai xương là *vành khớp chỏm xương trụ* và *khuyết trụ* của xương quay. Ngoài **bao xơ** bọc quanh các mặt khớp, đầu xa hai xương cẳng tay còn được nối với nhau bởi **đĩa khớp** (discus articularis). Đây là một đĩa sụn - sợi hình tam giác mà đỉnh bám vào mặt ngoài mỏm trâm trụ và nền bám vào bờ dưới khuyết trụ của xương quay. Mặt trên của đĩa khớp tiếp xúc với mặt dưới của chỏm xương trụ, còn mặt dưới của nó tiếp khớp với xương thấp. Đĩa khớp đóng vai trò như một dây chằng của khớp quay - trụ xa. Đặc điểm của màng hoạt dịch là nó tạo nên một ngách kéo dài lên trên tới mặt trước màng gian cốt gọi là *ngách hình túi* (recessus saciformis). **Động tác** của khớp quay - trụ xa là *sấp* (đưa bàn tay từ tư thế giải phẫu sang tư thế viết) và *ngửa* (đưa bàn tay từ tư thế viết về tư thế giải phẫu) bàn tay.

#### 4.2.4. Khớp cổ tay hay khớp quay - cổ tay (articulatio radiocarpalis) (H 3.13).

Khớp quay - cổ tay là một *khớp lồi cầu*. **Mặt khớp** phía trên (gân) là mặt dưới đầu xa xương quay và đĩa khớp, ở phía dưới (xa) là đầu gân các xương thuyền, nguyệt và thấp. Mặt khớp của xương quay và đĩa khớp tạo nên một mặt lõm hình elíp hướng xuống dưới thích ứng với mặt lồi hình elíp hướng lên trên do mặt trên ba xương cổ tay tạo nên. Đĩa khớp ngăn cách chỏm xương trụ với ổ khớp đồng thời ngăn cách khớp quay - trụ xa với khớp quay - cổ tay.

**Bao khớp** quay - cổ tay được tăng cường bởi hai dây chằng bên (*dây chằng bên cổ tay trụ* và *dây chằng bên cổ tay quay*), hai dây chằng ở trước (*dây chằng quay - cổ tay gan tay* và *dây chằng trụ - cổ gan tay*) và một dây chằng ở sau (*dây chằng quay - cổ tay mu tay*).

**Các cử động** của khớp quay - cổ tay là *gấp* (cơ gấp cổ tay quay và cơ gấp cổ tay trụ), *duỗi* (cơ duỗi cổ tay trụ, các cơ duỗi cổ tay quay dài và ngắn), *giang* (cơ gấp và các cơ duỗi cổ tay quay) và *khép* (cơ gấp và cơ duỗi cổ tay trụ). Sự phối hợp các động tác trên cho phép làm được động tác *quay tròn* bàn tay. Vì đây là khớp lồi cầu nên bàn tay không xoay được khi cẳng tay cố định.

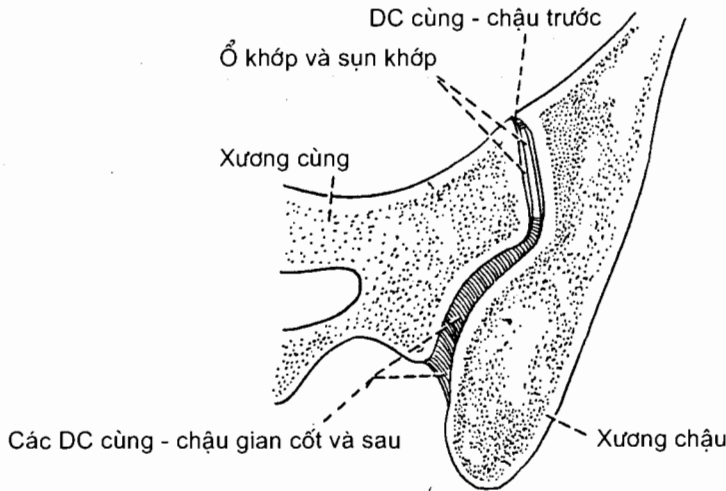
#### 4.2.5. Các khớp của bàn tay (articulationes manus) (H.3.13)

Bàn tay có nhiều khớp, bao gồm: các khớp cổ tay (giữa các xương cổ tay), các khớp cổ tay - đốt bàn tay, các khớp gian đốt bàn tay, các khớp bàn tay - đốt ngón tay và các khớp gian đốt ngón tay (gân và xa).

## 5. CÁC KHỚP CHI DƯỚI

### 5.1. Các khớp của đai chậu (articulationes cinguli pelvici)

Đai chậu có hai khớp: *khớp cùng - chậu* và *khớp mu*. **Khớp cùng - chậu** (H.3.14) là khớp hoạt dịch giữa mặt nhĩ của xương cùng với mặt nhĩ của xương chậu. Tuy là khớp hoạt dịch nhưng cử động của khớp cùng - chậu rất hạn chế vì các mặt khớp lồi lõm nhiều và các dây chằng của khớp rất khoẻ, đặc biệt là *dây chằng cùng - chậu gian cốt*. Ở cuối thời kỳ mang thai, các dây chằng của khớp mềm và giãn ra nhờ tác dụng của hormon, làm cho cử động của khớp tăng lên.



**Hình 3.14.** Thiết đồ ngang qua khớp cùng chậu

**Khớp mu** là một khớp sụn. Một đĩa sụn - sợi gọi là *đĩa gian mu* (discus interpubicus) liên kết hai *mặt khớp mu* (facies symphysealis) của hai xương mu với nhau. Bờ trên của đĩa hoà lẫn với *dây chằng mu trên* (ligamentum pubicum superius) (phủ trên các thân xương mu), bờ dưới với *dây chằng cung mu* (ligamentum arcuatum pubis) (nối ngành dưới của hai xương mu).

## 5.2. Các khớp của chi dưới tự do

### 5.2.1. Khớp hông (*articulatio coxae*) (H.3.15)

Khớp hông là một *khớp chỏm* lớn nhất cơ thể, nối xương đùi với chậu hông.

**Các mặt khớp** bao gồm *chỏm xương đùi* và *ổ cối* xương chậu (xem các mục 6.1 và 6.2 Chương 2). Một vòng sụn - sợi bám vào vành ổ cối - gọi là *sụn viền ổ cối* (labrum acetabulum) - làm cho ổ cối sâu thêm. Phần sụn viền vắt ngang qua khuyết ổ cối được gọi là *dây chằng ngang ổ cối* (ligamentum transversum acetabuli).

**Bao khớp.** Một đầu bao khớp dính vào quanh ổ cối và mặt ngoài sụn viền; đầu còn lại dính vào xương đùi: phía trước dính vào đường gian mấu, phía sau dính vào chỗ nối 2/3 trong và 1/3 ngoài cổ xương đùi.

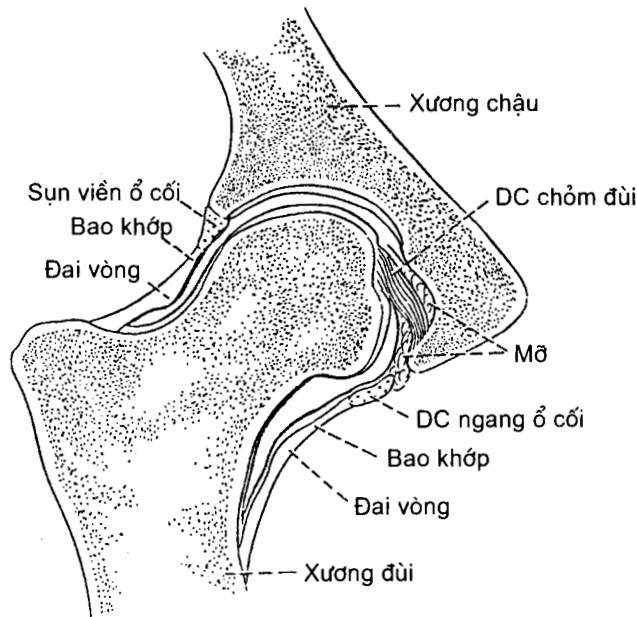
**Màng hoạt dịch** che phủ cả mặt trong của sụn viền ổ cối và bọc quanh dây chằng chỏm đùi như một cái ống.

**Dây chằng** của khớp hông bao gồm loại ngoài bao khớp và loại trong bao khớp.

Có ba **dây chằng ngoài bao khớp** quan trọng (H.3.16a và b):

**Dây chằng chậu - đùi** (ligamentum iliofemorale) hình tam giác đi từ gai chậu trước dưới tới đường gian mấu.

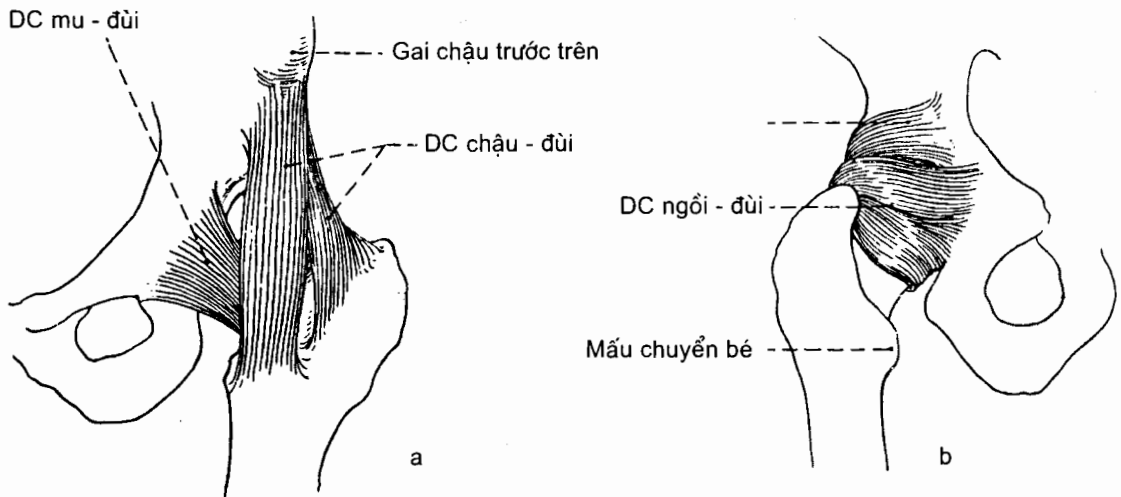
**Dây chằng mu - đùi** (ligamentum pubofemorale) đi từ ngành trên xương mu tới mấu chuyển bé.



Hình 3.15. Thiết đồ ngang qua khớp hông

*Dây chằng ngồi - đùi* (ligamentum ischiofemorale) ở mặt sau, đi từ xương ngồi tới máu chuyển lớn. Những sợi ở lớp sâu của dây chằng ngồi - đùi được gọi là *đai vòng* (zona orbicularis).

*Dây chằng trong bao khớp* là *dây chằng chỏm đùi* (H.3.15) (ligamentum capitis femoris) từ hõm chỏm đùi chạy xuống bám vào dây chằng ngang và các mép của khuyết ổ cối. Có một động mạch chạy theo dây chằng này để tới chỏm đùi.



Hình 3.16. Các dây chằng ngoài bao khớp của khớp hông

a. Mặt trước      b. Mặt sau

## Các cơ và những cử động

*Gấp đùi:* cơ thắt lưng, cơ chậu, cơ thẳng đùi và cơ may.

*Duỗi đùi:* cơ mông lớn và các cơ ụ ngồi - căng chân.

*Giạng đùi:* cơ mông nhỏ, cơ mông bé, cơ may và các cơ khác.

*Khép đùi:* các cơ khớp đùi.

*Xoay ngoài đùi:* các cơ mông là chính, nhóm cơ khớp đùi.

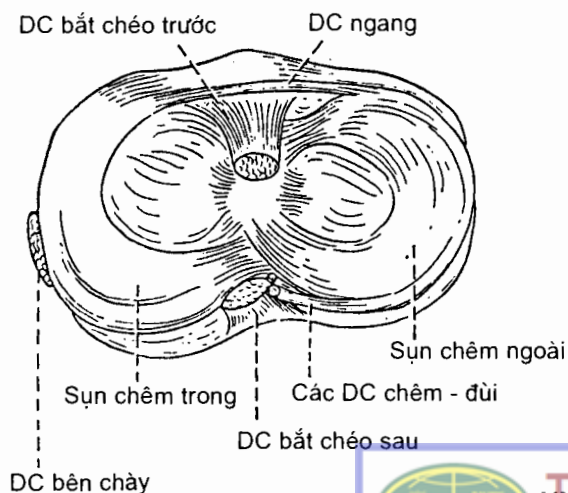
*Xoay trong đùi:* cơ mông nhỏ, cơ mông nhỏ và các cơ khác.

### 5.2.2. Khớp gối (*articulatio genus*) (H.3.17, H.3.18, H.3.19 và H.3.20)

Khớp gối là một khớp phức hợp, bao gồm *khớp bản lề* giữa xương đùi với xương chày và *khớp phẳng* giữa xương bánh chè với xương đùi.

**Mặt khớp** (xem thêm các Mục 6.2; 6.3 và 6.4 Chương II). Các **mặt khớp** của khớp giữa xương đùi và xương chày là hai *lồi cầu* xương đùi và hai *mặt khớp trên* của xương chày; ở khớp giữa xương đùi và xương bánh chè, *mặt sau* xương bánh chè tiếp khớp với *mặt bánh chè* của đầu dưới xương đùi.

Hai mặt khớp trên xương chày còn được làm sâu thêm nhờ các sụn chêm trong và ngoài (H.3.17). *Sụn chêm trong* (meniscus medialis) có hình chữ C, *sụn chêm ngoài* (meniscus lateralis) gần có hình chữ O. Mỗi sụn chêm đều có một sừng trước và một sừng sau lần lượt dính vào các diện gian lồi cầu trước và sau của xương chày. Sừng trước của hai sụn chêm được nối với nhau bằng *dây chằng ngang khớp gối* (ligamentum transversum genus). Bờ chu vi của mỗi sụn chêm thì dày, lồi và dính vào bao khớp, còn bờ trong thì mỏng và lõm. Mặt trên của sụn chêm không phẳng như mặt dưới mà lõm để tiếp xúc với lồi cầu xương đùi. Bờ chu vi của sụn chêm trong còn dính vào dây chằng bên chày nên sụn này được cố định tốt hơn sụn chêm ngoài. Hai dải mô xơ từ bờ sau của sụn chêm ngoài chạy theo *dây chằng bắt chéo sau* (ở trước và sau dây chằng bắt chéo sau) để đến bám vào xương đùi được gọi là các *dây chằng chêm - đùi trước và sau*.



Hình 3.17. Các mặt khớp trên xương chày

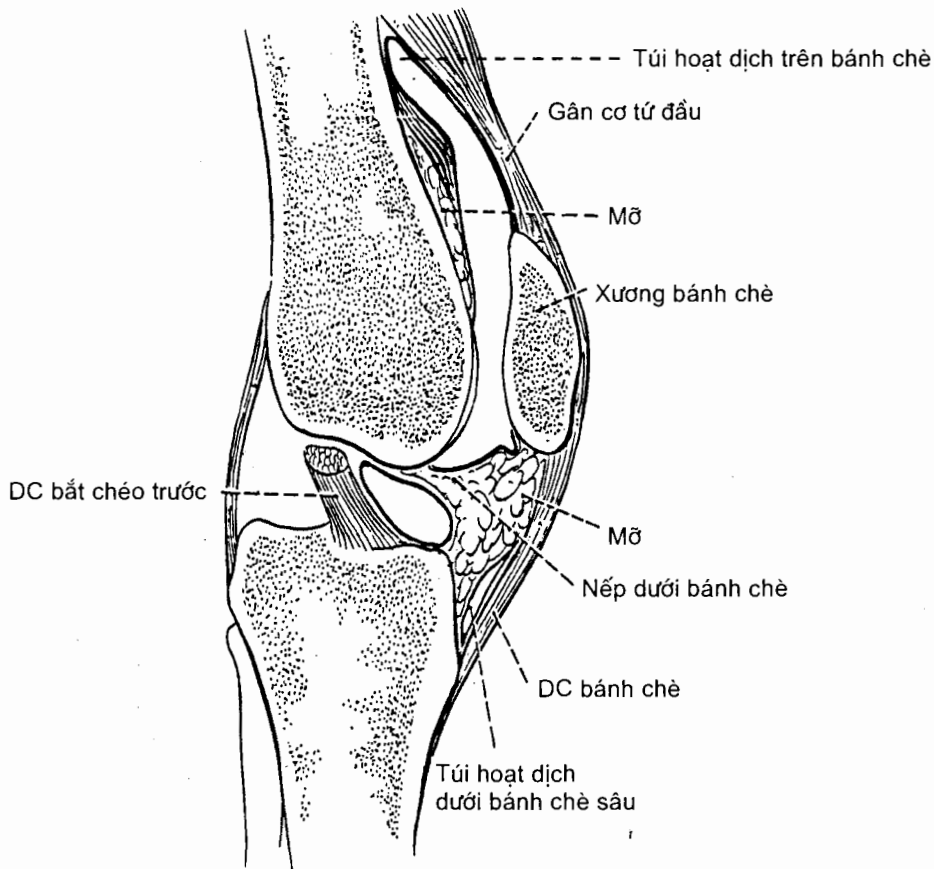


THƯ VIỆN  
HUBT

TÀI LIỆU PHỤC VỤ THAM KHẢO NỘI BỘ




**Bao khớp** bám vào rìa các mặt khớp của xương chày và xương đùi, vào các bờ xương bánh chè và vào bờ chu vi của các sụn chêm.

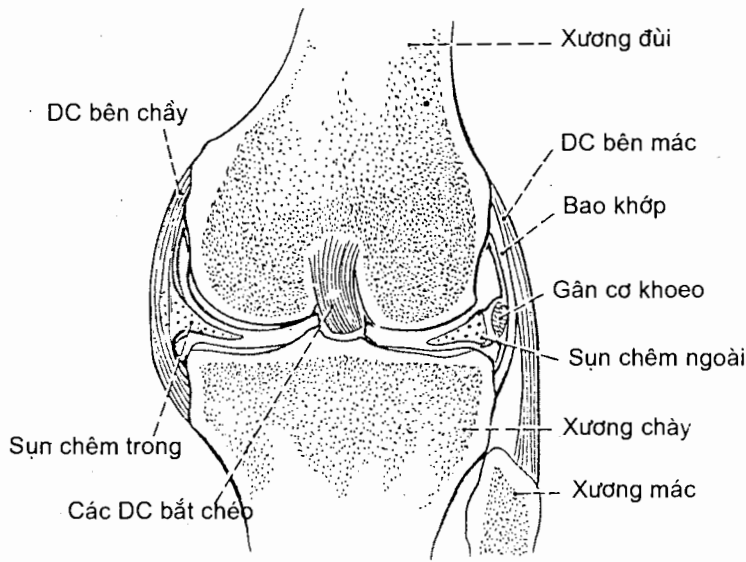


**Hình 3.18.** Thiết đồ đứng dọc qua khớp gối

**Màng hoạt dịch** lót mặt trong bao khớp, bám vào rìa các mặt khớp và bờ chu vi của các sụn chêm.

Ở phía trước, màng hoạt dịch kéo dài lên trên xương bánh chè khoảng 3 khoát ngón tay (do bao khớp bám không kín), tạo nên một túi bịt nằm sau cơ tứ đầu gọi là *túi hoạt dịch trên bánh chè* (bursa suprapatellaris). Từ phần sau của bao khớp, màng hoạt dịch lật ra trước để phủ lên mặt trước của các dây chằng bắt chéo nên những dây chằng này nằm trong bao khớp nhưng ngoài ổ hoạt dịch. Khi màng hoạt dịch từ rìa dưới mặt khớp xương bánh chè lật xuống dưới và ra sau ở trên cục mỡ dưới bánh chè, nó tạo nên *nếp hoạt dịch dưới bánh chè* (plica synovialis infrapatellaris). Nền của nếp này là *cục mỡ dưới bánh chè* (corpus adiposum infrapatellaris), còn các bờ tự do của nó được gọi là các *nếp cánh* (plica alarae).





**Hình 3.19.** Thiết đồ đứng ngang qua khớp gối

## Các dây chằng

### ***Các dây chằng ngoài bao khớp (H.3.20)***

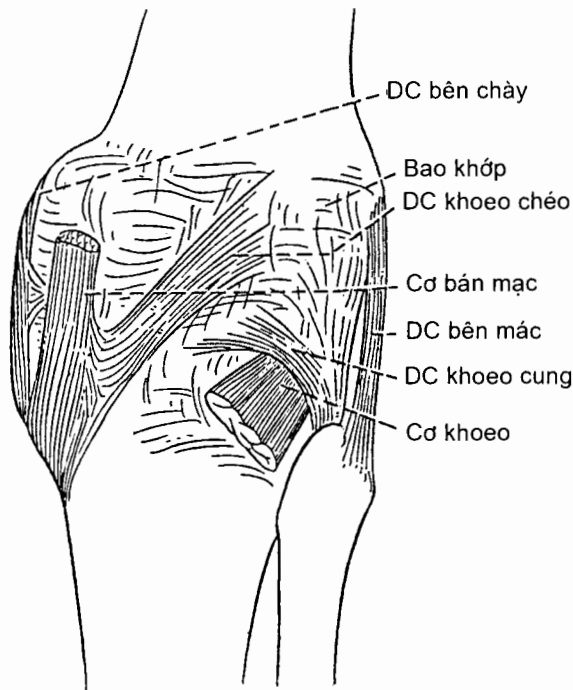
Ở phía trước có *dây chằng bánh chè* (ligamentum patellae) từ bờ dưới xương bánh chè chạy tới bám vào lồi củ chày. Ngoài ra, còn có *các hãm bánh chè trong và ngoài* (retinaculum patellae mediale/ laterale) liên kết gân bám tận cơ tứ đầu đùi với mạc đùi (fascia lata).

Ở hai bên có *dây chằng bên chày* (ligamentum collaterale tibiale) từ mỏm trên lồi cầu trong xương đùi chạy tới lồi cầu trong xương chày, và *dây chằng bên mác* (ligamentum collaterale fibulares) từ mỏm trên lồi cầu ngoài xương đùi chạy tới chỏm xương mác.

Ở phía sau có hai dây chằng. *Dây chằng khoeo chéo* (ligamentum popliteum obliquum) từ chỗ bám tận của gân cơ bán mạc chạy lên trên, ra ngoài tới bám vào lồi cầu ngoài xương đùi. Có thể coi dây chằng này như một chẽ quạt ngược của gân cơ bán mạc. *Dây chằng khoeo cung* (ligamentum popliteum arcuatum) là chỗ dày lên tại bờ lỗ khuyết của mặt sau bao khớp, nơi có cơ khoeo chui qua. Hai bó của dây chằng này từ chỏm xương mác chạy tới bám vào đầu trên xương chày và lồi cầu ngoài xương đùi.

### ***Các dây chằng trong bao khớp***

Có hai dây chằng rất chắc bắt chéo nhau trong hố gian lồi cầu. *Dây chằng bắt chéo trước* (ligamentum cruciatum anterius) từ mặt trong lồi cầu ngoài xương đùi chạy xuống dưới và ra trước để bám vào diện gian lồi cầu trước của xương chày. *Dây chằng bắt chéo sau* (ligamentum cruciatum posterius) từ mặt ngoài lồi cầu trong xương đùi chạy xuống dưới và ra sau bám vào diện gian lồi cầu sau của xương chày.



Hình 3.20. Mặt sau khớp gối

### Các cơ và những cử động

*Gấp căng chân:* cơ bụng chân và các cơ ụ ngồi - căng chân.

*Duỗi căng chân:* cơ tứ đầu đùi.

### 5.2.3. Các khớp chày - mác

Xương chày và xương mác liên kết với nhau như sau :

**Đầu trên** hai xương nối với nhau bằng *khớp hoạt dịch chày - mác* (articulatio tibiofibularis). Đây là một *khớp hoạt dịch* thuộc loại *khớp phẳng*, trong đó *mặt khớp chỏm mác* (facies articularis capitis fibulae) ở mặt trong chỏm mác tiếp khớp với *mặt khớp mác* (facies articularis fibularis) của lồi cầu ngoài xương chày. Khớp này được giữ vững bởi các *dây chằng chỏm mác sau và trước* (ligamentum capitis fibulae posterius/ anterius).

Bờ gian cốt của hai thân xương nối với nhau bằng *màng gian cốt căng chân* (membrana interossea cruris).

**Đầu dưới** của hai xương liên kết với nhau bằng *khớp sợi chày - mác* (syndesmosis tibiofibularis). Mô sợi liên kết mặt trong mắt cá ngoài (đầu dưới xương mác) với *khuyết mác* (incisura fibularis) của đầu dưới xương chày.

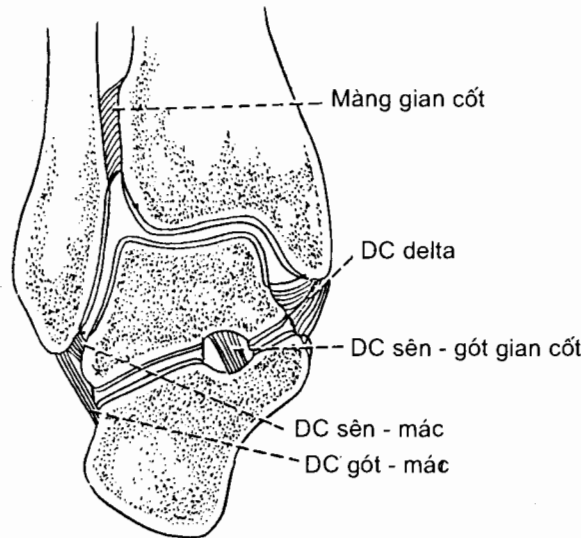


#### 5.2.4. Khớp cổ chân hay khớp sên-cẳng chân (*articulatio talocruralis*) (H.3.21)

Khớp sên - cẳng chân là một *khớp hoạt dịch* kiểu *bản lề* liên kết xương sên với đầu dưới hai xương cẳng chân.

**Các mặt khớp.** Về phía xương sên, **mặt khớp** là *ròng rọc xương sên* (*trochlea tali*) gồm *mặt trên* (*facies superior*), *mặt mắt cá trong* (*facies malleolaris medialis*) và *mặt mắt cá ngoài* (*facies malleolaris lateralis*). Ba **mặt khớp** tương ứng của các xương cẳng chân là: *mặt khớp dưới* (*facies articularis inferior*) của xương chày tiếp khớp với mặt trên của ròng rọc xương sên; *mặt khớp mắt cá* (*facies articularis malleoli*) của mặt ngoài mắt cá trong xương chày tiếp khớp với mặt mắt cá trong của xương sên; *mặt khớp mắt cá ở mặt trong* của mắt cá ngoài tiếp khớp với mặt mắt cá ngoài của xương sên.

**Bao khớp** được tăng cường bởi các dây chằng ở mặt ngoài và trong của khớp.



Hình 3.21. Thiết đồ đứng ngang qua khớp cổ chân

#### Các cơ và những cử động

*Gấp mu chân:* cơ chày trước và các cơ duỗi ngón chân.

*Gấp gan chân:* cơ bụng chân và cơ dấp với sự hỗ trợ của các cơ gấp ngón chân.

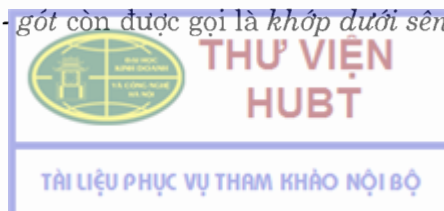#### 5.2.5. Các khớp của bàn chân (H.3.22)

Các khớp của bàn chân bao gồm:

**Các khớp giữa các xương cổ chân nối 7 xương cổ chân với nhau.**

*Khớp sên - gót - thuyền* (*articulatio talocalcaneonavicularis*).

Riêng phần *khớp sên - gót* còn được gọi là *khớp dưới sên* (*articulatio subtalaris*).





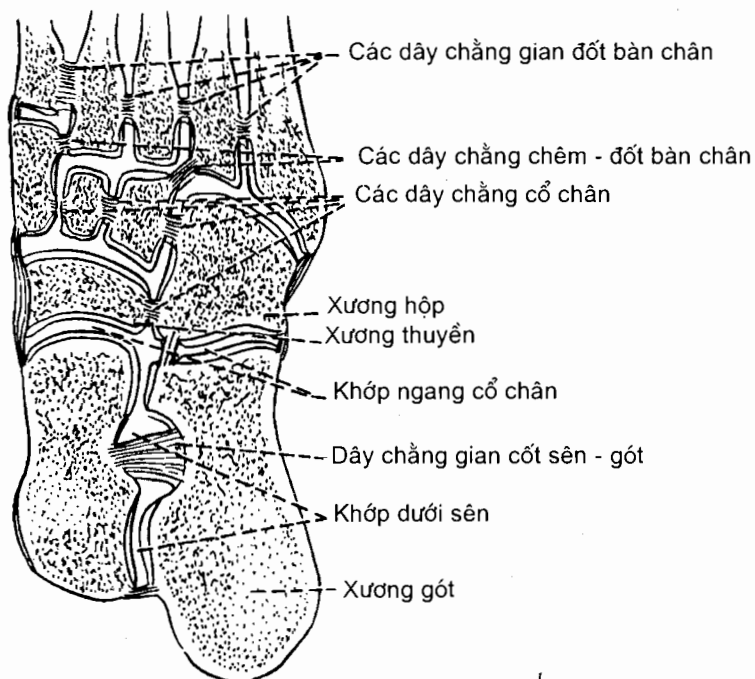
*Khớp gót - hộp* (articulatio calcaneocuboidea).

*Khớp chêm - hộp* (articulatio cuneocuboidea).

*Khớp chêm - thuyền* (articulatio cuneonavicularis).

*Các khớp gian chêm* (articulationes intercuneiformes).

Các khớp trên đây được gọi chung là *khớp ngang cổ chân* (articulatio tarsi transversa). *Các dây chằng cổ chân* (ligamenta tarsi) là tên gọi chung của rất nhiều dây chằng có tên gọi khác nhau giữ chắc cho các khớp nói trên.



Hình 3.22. Các khớp của bàn chân

**Các khớp cổ chân - đốt bàn chân** (articulationes tarsometatarsales) là các khớp liên kết năm xương đốt bàn chân với ba xương chêm và xương hộp.

**Các khớp gian đốt bàn chân** (articulationes intermetatarsales) nối mặt bên của đầu gần các xương đốt bàn chân với nhau.

**Các khớp đốt bàn chân - đốt ngón chân** (articulationes metatarso-phalangeales) nối các chỏm xương đốt bàn chân với nền các xương đốt ngón chân gần.

**Các khớp gian đốt ngón chân** (articulationes interphalangeales pedis) nối các xương đốt ngón chân với nhau.

## Chương 4

# HỆ CƠ

Hệ cơ có năm chức năng: tạo ra các cử động, duy trì các tư thế của cơ thể, điều hoà thể tích của các cơ quan, sinh nhiệt và làm dịch chuyển các chất trong cơ thể.

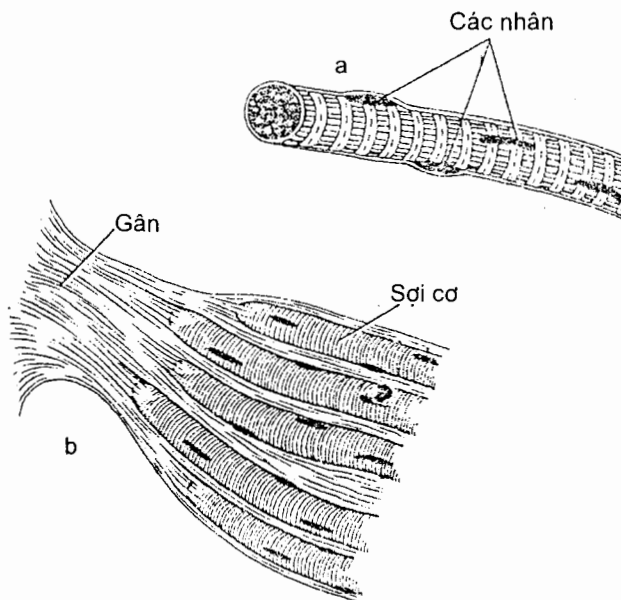
### 1. ĐẠI CƯƠNG VỀ HỆ CƠ

Cơ thể ta có ba loại cơ khác nhau về mô học và sinh lý học: cơ vân, cơ trơn và cơ tim.


#### 1.1. Phân loại cơ

##### 1.1.1. Cơ vân (H.4.1)

Loại cơ này còn được gọi là **cơ bám xương** hay **cơ vận động theo ý muốn**. Khi nhìn dưới kính hiển vi, tế bào cơ (sợi cơ) có dạng hình trụ dài chứa nhiều nhân nằm dưới màng sợi cơ. Trong tế bào có những dải sáng và tối nằm ngang (vân ngang) nên được gọi là cơ vân. Cơ vân được gọi là cơ vận động theo ý muốn vì nó trực tiếp đáp ứng với sự kiểm soát của ý muốn. Trong cơ thể, ngoại trừ một số rất ít các bó cơ trơn được đặt tên, tất cả các cơ mà chúng ta mô tả (trên 500 cơ) là do các sợi cơ vân tạo nên. Về thực chất, hệ cơ mà chúng ta nói đến ở chương này là hệ thống các cơ vân.

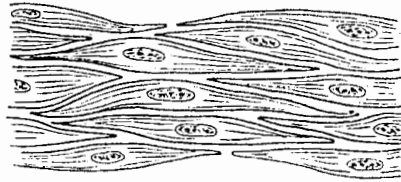


Hình 4.1. a. Một sợi cơ vân  
b. Một bó sợi cơ vân và mô liên kết đi kèm



### 1.1.2. Cơ trơn (H.4.2)

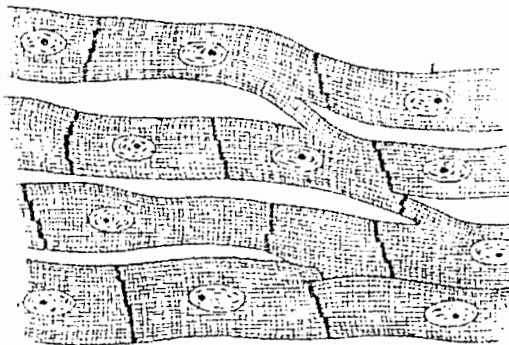
Loại cơ này không đáp ứng vận động theo ý muốn của chúng ta nên còn được gọi là **cơ vận động không theo ý muốn**. Các cơ này do thần kinh tự chủ chi phối. Tế bào cơ trơn có hình thoi với duy nhất một nhân ở trung tâm và không có vân ngang. Các bó sợi cơ tạo nên lớp cơ của thành mạch máu, mạch bạch huyết và các tạng rỗng.



Hình 4.2. Sợi cơ trơn

### 1.1.3. Cơ tim (H.4.3)

Loại cơ này cũng do thần kinh tự chủ chi phối và còn có **khả năng tự co bóp** khi không có xung động từ thần kinh trung ương đi tới. Sợi cơ tim cũng có vân ngang như sợi cơ vân nhưng các sợi có nhánh nối với nhau làm cho cơ tim trở thành một phiến cơ chứ không phải một tập hợp của các sợi cơ riêng rẽ.



Hình 4.3. Sợi cơ tim

## 1.2. Cách đặt tên các cơ (vân)

Các cơ khác nhau nhiều về hình dạng và kích thước, về vị trí, hướng sợi cơ, chỗ bám và động tác. Một trong các đặc điểm này (hoặc sự kết hợp của các đặc điểm) được dùng để đặt tên cơ. *Cơ thang, cơ delta...* là những cơ được gọi tên dựa theo hình dạng; *cơ lưng rộng* được gọi tên dựa theo kích thước (rộng) và vị trí (ở

lưng); *cơ quạ - cánh tay* được gọi tên dựa theo chỗ bám (mỏm quạ xương vai và xương cánh tay); *cơ nâng vai* và *cơ ngựa* được gọi tên theo động tác (nâng xương vai và ngựa cẳng tay); *cơ chéo bụng ngoài* được gọi tên dựa vào hướng sợi cơ và vị trí.

### 1.3. Cấu trúc của cơ vân

Mặc dù các cơ có hình dạng khác nhau, chúng có cấu trúc giống nhau. Nói chung, mỗi cơ có hai phần là phần *bụng cơ* (hay phần thịt) ở giữa và phần *gân* ở hai đầu cơ hoàn toàn cấu tạo bằng *mô liên kết*.

**Phần bụng cơ** do các sợi cơ và thành phần mô liên kết tạo nên. Các sợi cơ xếp thành từng *bó sợi* chạy song song với nhau. Mỗi bó sợi cơ bao gồm những sợi dài chạy suốt chiều dài của bó và những sợi ngắn nối đầu với nhau để chạy suốt chiều dài của bó. Thành phần mô liên kết của bụng cơ bao gồm ba màng liên tiếp với nhau:

*Màng nội cơ* là bao mô liên kết bọc quanh mỗi sợi cơ và những đầu nối tiếp giữa các sợi cơ.

*Màng chu cơ* là bao mô liên kết dày hơn bọc quanh mỗi bó sợi cơ.

*Màng ngoài cơ* là bao mô liên kết bao bọc toàn bộ cơ.

Ở giữa cơ và da, có một lớp mô liên kết gọi là *mạc* gồm hai phần: phần đặc nằm sâu sát màng ngoài cơ là *mạc sâu*; phần lỏng lẻo (chứa mỡ) ở ngay dưới da gọi là *mạc nông*. Mạc sâu không có ở thân mà chỉ có ở cổ và các chi. Từ mặt sâu của mạc, có những chē chạy vào sâu để ngăn cách cơ này với cơ kia hoặc nhóm cơ này với nhóm cơ kia. Chē mạc ngăn cách các nhóm cơ được gọi là *vách gian cơ*. Mạc ngăn cách giữa các cơ cho phép cơ này chuyển động tự do trên cơ kia.

Mô liên kết bao quanh các sợi cơ, các bó sợi cơ và toàn bộ cơ còn kéo dài vượt quá chiều dài các sợi cơ để trở thành (hay liên tiếp với) các **gân** gắn cơ vào xương hoặc các cấu trúc khác. Thường thì gân là những thừng sợi trắng bóng. Riêng những gân rộng và dẹt được gọi là *cân*. Trường hợp phần mô liên kết ở đầu bám của cơ quá ngắn không nhận ra được thì đầu bám này được gọi là *đầu bám bằng thịt*.

Hầu hết các cơ bám vào xương hoặc sụn; một số cơ có đầu bám vào da (cơ mặt), vào niêm mạc (cơ lưỡi), vào mạc (cơ căng mạc đùi); một số cơ chạy vòng tròn nên được gọi là cơ thắt, hoặc bám vào một cơ khác qua trẻ gân trung gian.

Trừ những *cơ thắt*, các cơ đều có hai đầu bám được phân biệt thành *nguyên uỷ* và *bám tận*. Nguyên uỷ là đầu bám cố định hơn và bám tận là đầu bám di động thường xuyên hơn. Ở các chi, nguyên uỷ là đầu gần, bám tận là đầu xa vì các phần xa của chi thường di động hơn các phần gần. Một số trường hợp khó phân biệt đầu nào của cơ di động hơn (ví dụ cơ thẳng bụng) nên sự mô tả giữa các sách có thể trái ngược nhau.

Có một số cấu trúc tạo thuận lợi cho sự di chuyển của các gân cơ. Đó là các *bao xơ của gân* (vagina fibrosa tendinis), các *hãm gân* (retinacula), các *túi hoạt dịch* (bursae synoviales) và các *bao hoạt dịch* (vagina synoviale).



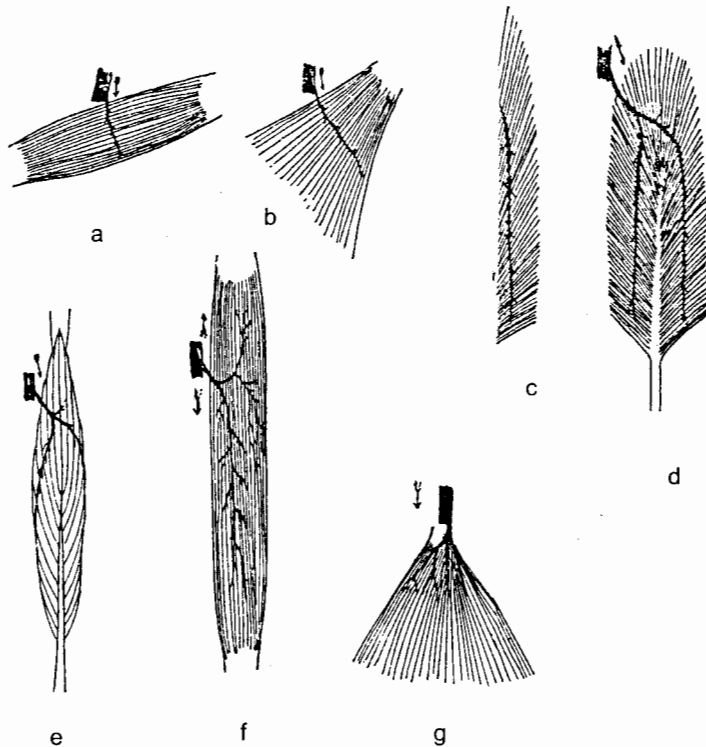


#### 1.4. Biên độ (tâm) và lực cơ cơ

**Biên độ cơ.** Khi một cơ cơ, chiều dài các bó sợi cơ của nó giảm đi tối đa là 57% (từ 1/3 tới 1/2) so với chiều dài lúc nghỉ. Một bụng cơ càng dài thì biên độ cơ càng lớn. Với hai cơ có các bó sợi chạy song song với trục dọc của cơ (trục kéo), cơ nào có bụng cơ dài hơn sẽ có biên độ cơ lớn hơn. Biên độ cơ của cơ phụ thuộc vào chiều dài của các bó sợi cơ nằm giữa các gân. Các gân là những phần không cơ.

**Lực cơ cơ.** Lực cơ của một cơ tỉ lệ thuận với đường kính của nó. Với hai cơ có các bó sợi chạy song song với trục dọc của chúng, cơ nào có diện cắt ngang (qua các sợi và bó sợi) lớn hơn thì có lực cơ lớn hơn. Nói cách khác, một cơ càng có nhiều sợi và bó sợi thì càng khoẻ.

**Các kiểu sắp xếp sợi cơ (H.4.4).** Có hai kiểu sắp xếp các sợi cơ là song song với trục dọc và chéo so với trục dọc của cơ. Với hai cơ có cùng đường kính và chiều dài (cùng thể tích), cơ có các sợi chạy song song với trục dọc thì số lượng sợi sẽ ít (diện cắt qua các sợi nhỏ) nhưng chiều dài các sợi lớn, tức là lực cơ nhỏ và biên độ cơ lớn. Cơ có các sợi chạy chéo so với trục dọc thì số lượng sợi cơ nhiều (diện cắt qua các sợi cơ lớn hơn) nhưng chiều dài các bó sợi cơ giảm nên biên độ cơ giảm. Như vậy, khi các cơ sắp xếp theo kiểu có lợi về lực cơ thì lại thiệt về biên độ cơ và ngược lại. Cơ ức đòn chũm, cơ thẳng bụng, cơ may... là những cơ có sợi chạy song song với trục dọc.



**Hình 4.4.** Các kiểu cấu trúc của cơ vân  
a, f. Cơ với các bó sợi song song; b, g. Cơ hình quạt  
c. Cơ hình lông vũ đơn; d. Cơ hình lông vũ kép; e. Cơ hình thoi

Những cơ có sợi chạy chéo so với trục dọc được gọi là các cơ *lông vũ*: cơ *lông vũ đơn* là cơ có sợi cơ nằm về một bên của gân và các sợi cơ chạy chéo tới gân này (ví dụ như cơ ruỗi các ngón chân dài), cơ *lông vũ kép* là cơ có gân nằm ở trung tâm của cơ và các sợi cơ từ đó chạy chéo sang hai bên (ví dụ như cơ thẳng đùi), cơ *đa lông vũ* là cơ mà các sợi cơ sắp xếp như một loạt cơ lông vũ kép (ví dụ như các sợi bám vào móm cùng vai của cơ delta).

### 1.5. Các động tác và vai trò của các cơ

Một động tác bất kỳ nào đó cũng là kết quả của sự hoạt động phối hợp của nhiều cơ và trong động tác đó một cơ có thể đóng một trong các vai trò sau:

**Cơ chủ vận.** Một cơ được gọi là cơ chủ vận khi nó là cơ chính hoặc thành viên của một nhóm cơ chính gây ra một cử động cụ thể nào đó. Ví dụ, cơ tứ đầu đùi là cơ chủ vận trong động tác duỗi căng chân.

**Cơ đối kháng.** Bất kỳ cơ nào cơ gây nên cử động ngược lại cử động của cơ chủ vận là cơ đối kháng. Ví dụ, cơ nhị đầu đùi đối kháng lại hoạt động của cơ tứ đầu đùi khi duỗi căng chân. Trước khi cơ chủ vận có thể co, cần phải có sự giãn ra tương ứng của cơ đối kháng. Điều này có được là nhờ phản xạ ức chế cơ đối kháng.

**Cơ cố định.** Đây là cơ co đồng thời với cơ chủ vận để giữ vững nguyên uỷ của cơ chủ vận, giúp cho cơ chủ vận hoạt động có hiệu quả. Ví dụ, các cơ đi từ thân tới đai vai có tác dụng cố định đai vai và cho phép cơ delta gây ra cử động của cánh tay trên khớp vai.

**Cơ hiệp đồng.** Có nhiều trường hợp cơ chủ vận đi ngang qua một số khớp trước khi vượt qua một khớp mà tại đó động tác chính của nó diễn ra. Để ngăn cản những cử động không mong muốn ở một khớp trung gian, một số cơ gọi là cơ hiệp đồng sẽ co và cố định khớp trung gian đó. Ví dụ, các cơ gấp và duỗi cổ tay co để cố định khớp cổ tay, và điều này cho phép các cơ gấp và duỗi ngón tay hoạt động có hiệu quả.


Những vai trò trên đây được áp dụng cho hoạt động của một cơ cụ thể nào đó trong một cử động nào đó. Tùy thuộc vào động tác cần hoàn thành, nhiều cơ có thể đóng vai trò như một cơ chủ vận, một cơ đối kháng, một cơ cố định hoặc một cơ hiệp đồng.

### 1.6. Sự cung cấp thần kinh cho cơ

Nhánh thần kinh đi tới một cơ là thần kinh hỗn hợp gồm cả sợi vận động (khoảng 60%), sợi cảm giác (khoảng 40%) và một số sợi giao cảm.

Các **sợi vận động** xuất phát từ các tế bào ở sừng trước của tuỷ sống. Mỗi sợi tận cùng bằng cách chia ra nhiều nhánh, mỗi nhánh tận cùng trên một sợi cơ tại *bản tận cùng vận động*. Mỗi sợi cơ có ít nhất một bản tận cùng vận động.

Các **sợi cảm giác** xuất phát từ các đầu tận cùng cảm giác nằm trong cơ hoặc gân, được gọi tên lần lượt là *thoi cơ* hoặc *thoi gân*. Những đầu tận cùng này được kích thích bởi sức căng trong cơ sinh ra trong lúc cơ chủ động hoặc giãn cơ thụ động. Chức năng của các sợi cảm giác là vận chuyển tới hệ thần kinh



trung ương thông tin về độ căng cơ. Thông tin này đóng vai trò thiết yếu cho việc duy trì trương lực cơ và tư thế cơ thể và cho việc thực hiện các động tác phối hợp theo ý muốn.

Các **sợi giao cảm** phân phối vào cơ trơn của thành các mạch máu nuôi cơ.

Một nơron vận động ở sừng trước tuỷ sống và tất cả các sợi cơ mà nó chi phối hợp nên một *đơn vị vận động*.

Trong lúc nghỉ, cơ vân ở trạng thái co bán phần và trạng thái này gọi là *trương lực cơ*. Vì các sợi cơ không bao giờ ở trạng thái trung gian giữa co và giãn, trương lực cơ có được là nhờ trong cơ luôn luôn có một ít sợi cơ co hoàn toàn, số đông còn lại giãn hoàn toàn. Để tránh mỏi cơ, các nhóm đơn vị vận động (các nhóm sợi cơ) khác nhau luân phiên nhau ở vào trạng thái hoạt động tại các thời gian khác nhau. Trương lực cơ được duy trì nhờ *cung phản xạ hai nơron*. Tổn thương một hoặc cả hai nơron này dẫn tới mất trương lực cơ và cơ sẽ bị nhẽo.

Khi co cơ, số các đơn vị vận động đi vào trạng thái hoạt động ngày càng tăng đồng thời mức hoạt động của các đơn vị vận động của các cơ đối kháng giảm đi. Khi cần co cơ tối đa, tất cả các đơn vị vận động của một cơ được đưa vào trạng thái hoạt động.

## 2. CÁC CƠ CỦA ĐẦU (musculi capitis)

Các cơ của đầu bao gồm các cơ mặt, các cơ nhai, các cơ ngoài nhãn cầu, các cơ tiểu cốt tai, các cơ lưỡi, các cơ khẩu cái mềm và eo họng.

Chương này chỉ trình bày các cơ mặt và các cơ nhai, các nhóm cơ khác được trình bày ở các phần có liên quan: các cơ ngoài nhãn cầu ở phần Cơ quan thị giác, các cơ tiểu cốt tai ở phần Cơ quan tiền đình và ốc tai, các cơ lưỡi và các cơ khẩu cái và eo họng ở phần Miệng và Hầu.

### 2.1. Các cơ mặt (musculi faciales) (Bảng 4.1) (H.4.5 và H.4.6)

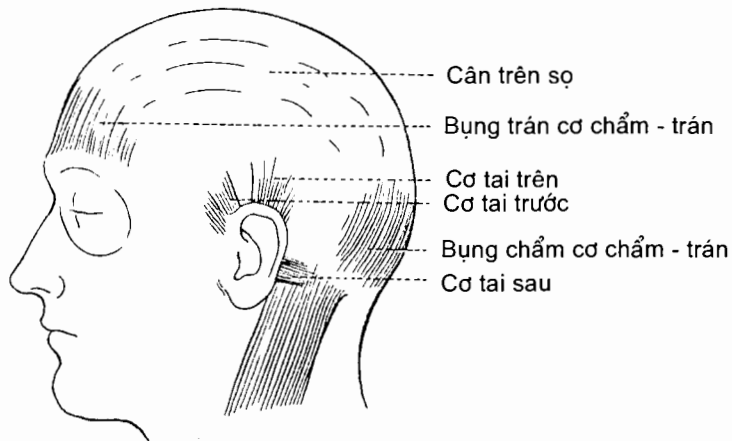
Các cơ mặt đem lại cho loài người khả năng biểu hiện nhiều loại cảm xúc khác nhau trên nét mặt. Các cơ này nằm giữa các lớp của mạc nông. Chúng thường có **một đầu bám vào mạc hoặc các xương của sọ, một đầu bám vào da**. Chính vì chúng bám vào da nên khi co làm dịch chuyển da chứ không phải một khớp như các cơ khác.

Trong số các cơ mặt, có những cơ bao quanh các lỗ vào của các hốc tự nhiên của đầu như mắt, mũi và miệng. Các cơ này có chức năng như các *cơ thắt* (musculus sphincter) và các *cơ giãn* (musculus dilator). Ví dụ, cơ vòng mắt làm nhắm mắt.

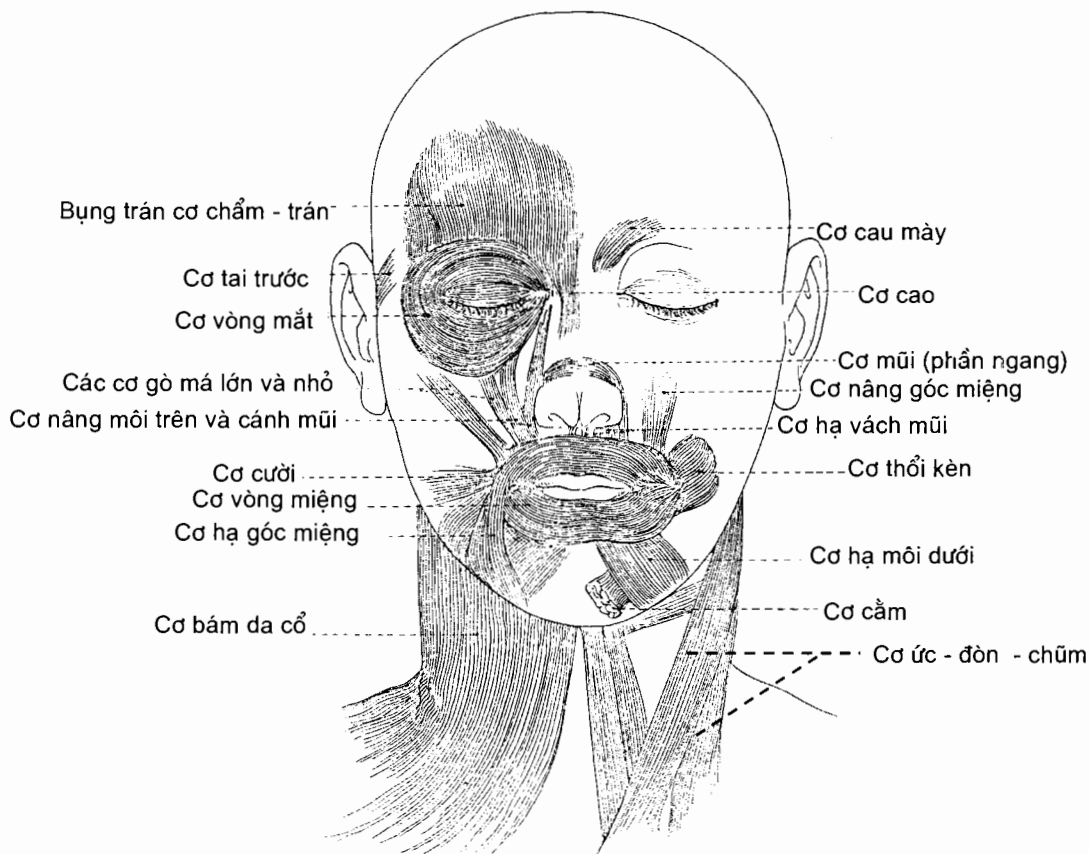
Về chi phối thần kinh, tất cả các cơ mặt do thần kinh mặt vận động.

Theo định khu và chức năng, các cơ mặt được xếp thành 5 nhóm: cơ trên sọ, các cơ quanh tai, các cơ quanh ổ mắt và mí, các cơ mũi và các cơ quanh miệng. Phần chính của **các cơ trên sọ** là **cơ chẩm - trán**. Cơ này có hai bụng chẩm và trán nằm trên các xương cùng tên và được nối với nhau bởi cân trên sọ. Ở mỗi bên

mặt, phần lớn các cơ của nhóm cơ quanh miệng tập trung lại và đan với nhau tại một điểm ở ngang bên ngoài góc miệng tạo nên một trụ xơ - cơ chắc đặc (gọi là *modiolus*). Trụ này giống như trục của một bánh xe mà các cơ tới bám chung là nan hoa.



Hình 4.5. Các cơ bám da đầu



Hình 4.6. Các cơ bám da cổ và mặt



**Bảng 4.1. Các cơ mặt**

<b>Cơ</b>	<b>Nguyên uỷ</b>	<b>Bám tận</b>	<b>Động tác</b>
<b>Các cơ quanh tai</b> <b>Cơ tai trước</b> (m.auricularis anterior)	Mạc trên sọ	Phía trước gờ luân	Các cơ quanh tai là những cơ kém phát triển.
<b>Cơ tai trên</b> (m.auricularis superior)	Mạc trên sọ	Phần trên mặt sau loa tai	
<b>Cơ tai sau</b> (m.auricularis posterior)	Mỏm chũm	Lồi xoắn tai	
<b>Cơ trên sọ</b> (m.epicranius) gồm : <b>Cơ chẩm trán</b> (m.occipitofrontalis) có hai đầu nguyên uỷ Bụng trán Bụng chẩm	Cân trên sọ	Da phía trên bờ ổ mắt. Da đầu vùng chẩm	Kéo da đầu ra trước, nâng lông mày, nhăn da trán (bụng trán). Kéo da đầu ra sau (bụng chẩm)
<b>Cơ thái dương đỉnh</b> (m. temporoparietalis)	Đường gáy trên xương chẩm và mỏm chũm xương thái dương Hoà lẫn với các cơ tai ở mặt bên sọ	Cân trên sọ	Kém phát triển
<b>Các cơ quanh ổ mắt</b> <b>Cơ vòng mắt</b> (m.orbicularis oculi) gồm hai phần chính là phần ổ mắt và phần mí	Xương thành trong ổ mắt (phần ổ mắt) và dây chằng mí trong (phần mí)	Các sợi chạy vòng quanh ổ mắt (phần ổ mắt) hoặc đi ra ngoài trong hai mí mắt và đan với nhau ở góc mắt ngoài	Nhắm mắt
<b>Cơ cau mày</b> (m. corruggator supercilii)	Đầu trong cung mày của xương trán	Da ở giữa vùng lông mày	Kéo lông mày xuống dưới và làm nhăn da trán theo chiều dọc (cau mày)
<b>Cơ hạ mày</b> (m. depressor supercilii)	Là một số sợi trên của phần ổ mắt cơ vòng mắt	Các sợi chạy lên bám vào da vùng lông mày	Kéo lông mày xuống dưới
<b>Các cơ mũi</b> Cơ cao (m. procerus)	Mạc phủ phần dưới xương mũi	Da trán, giữa hai lông mày, ở sát hoặc hoà lẫn với bờ trong bụng trán cơ chẩm - trán	Kéo góc trong lông mày xuống, gây ra các nếp nhăn ngang trên sống mũi
<b>Cơ mũi</b> (m.nasalis) gồm phần ngang và phần cánh	Ngay phía ngoài khuyết mũi xương hàm trên, các sợi phần cánh bám ở phía dưới, trong các sợi phần ngang	Các sợi phần ngang chạy vào trong và lên trên liên tiếp với phần ngang bên đối diện qua một cân vắt ngang trên sụn mũi. Các sợi phần cánh bám vào sụn cánh mũi.	Phần ngang làm hẹp lỗ mũi; phần cánh kéo cánh mũi xuống dưới và ra ngoài, làm nở rộng lỗ mũi

<b>Cơ</b>	<b>Nguyên uỷ</b>	<b>Bám tận</b>	<b>Động tác</b>
<b>Cơ hạ vách mũi</b> (m.depressor septi)  (Một phần của phần cánh cơ mũi)	Ngay trên răng cửa giữa xương hàm trên	Phần di động của vách mũi	Kéo vách mũi xuống dưới, cùng phần cánh cơ mũi làm nở mũi
<b>Các cơ quanh miệng</b>  <b>Cơ vòng miệng</b> (m.orbicularis oris)  (gồm phần bờ và phần môi cách nhau bởi đường tiếp giáp giữa môi đỏ và da)	Trụ xơ - cơ ở ngay ngoài góc miệng (modiolus), nơi cơ vòng miệng đan với các cơ khác	Các sợi cơ chạy vào trong, sợi phần bờ đi trong môi đỏ, sợi phần môi đi ở ngoại vi, đan xen với sợi bên đối diện rồi bám vào da	Khép và đưa môi ra trước, ép môi vào răng, thay đổi hình dạng của môi trong lúc nói
<b>Cơ nâng môi trên cánh mũi</b> (m.levator labii superioris alaeque nasi)	Phần trên mỏm trán xương hàm trên	Đi xuống chia hai bó: Bó trong vào sụn cánh mũi lớn  Bó ngoài vào môi trên	Bó ngoài nâng môi trên, bó trong làm nở mũi
<b>Cơ nâng môi trên</b> (m. levator labii superioris)	Bờ dưới ổ mắt (vào xương hàm trên và xương gò má) ở ngay trên lỗ dưới ổ mắt	Môi trên, giữa bó ngoài cơ nâng môi trên cánh mũi và cơ gò má nhỏ, hoà lẫn với cơ vòng miệng	Nâng môi trên, làm thay đổi rãnh mũi - môi (rãnh sâu khi buồn)
<b>Cơ gò má nhỏ</b> (m.zygomaticus minor )	Mặt ngoài xương gò má, ngay sau đường khớp gò má - hàm trên	Môi trên, hoà lẫn vào cơ vòng miệng	Nâng môi trên, làm lộ các răng hàm trên
<b>Cơ gò má lớn</b> (m.zygomaticus major )	Xương gò má, trước đường khớp gò má - thái dương	Trụ xơ - cơ ngoài góc miệng, hoà lẫn với cơ nâng góc miệng và cơ vòng miệng	Kéo góc miệng lên trên và ra ngoài khi cười
<b>Cơ nâng góc miệng</b> (m.levator anguli oris)	Hố nanh xương hàm trên, ngay dưới lỗ dưới ổ mắt	Trụ xơ - cơ ngoài góc miệng, hoà lẫn với các cơ khác	Nâng góc miệng làm lộ răng khi mỉm cười
<b>Cơ hạ môi dưới</b> (m. depressor labii inferioris)	Đường chéo xương hàm dưới, giữa lỗ cằm và đường giữa thân xương	Hoà lẫn với cơ cười và cơ vòng miệng tại trụ xơ - cơ ngoài góc miệng	Kéo góc miệng xuống dưới và ra ngoài khi mở miệng và khi biểu lộ sự buồn chán
<b>Cơ hạ góc miệng</b>	Đường chéo xương hàm dưới	Trục ốc (Modiolus)	Hạ góc miệng
<b>Cơ cười</b> (m.risorius)	Mạc tuyến mang tai (có thể ở cả cung gò má và mạc cơ cắn)	Trụ xơ - cơ ngoài góc miệng	Kéo góc miệng sang bên như khi ở trạng thái căng thẳng. Thực ra cơ này không tham gia vào cử động cười nhiều hơn các cơ khác.



<b>Cơ</b>	<b>Nguyên uỷ</b>	<b>Bám tận</b>	<b>Động tác</b>
<b>Cơ thổi kèn</b> (m.buccinator) hay cơ mút	Mặt ngoài mồm huyết răng của xương hàm trên và xương hàm dưới (ngang mức các răng hàm lớn) và đường đan chân bướm - hàm dưới (ở giữa hai xương)	Các sợi cơ tập trung tại trụ xơ - cơ ngoài góc miệng, tại đây các sợi từ phần dưới đường đan chạy chéo vào phần trên cơ vòng miệng, sợi từ phần trên đường đan chạy chéo vào phần dưới cơ vòng miệng, sợi từ các xương hàm đi thẳng vào các môi tương ứng.	Ép má vào răng như khi thổi, mút và huýt sáo; kéo góc miệng sang bên; giúp nhai thức ăn bằng cách giữ cho thức ăn ở giữa hai hàm răng
<b>Cơ cằm</b> (m.mentalis)	Hố răng cửa xương hàm dưới	Chạy xuống bám vào da cằm	Nâng và đưa môi dưới ra trước, nâng và làm nhăn da cằm

## 2.2. Các cơ nhai (musculi masticatorii)

Các cơ nhai là những cơ vận động xương hàm dưới trong khi nhai và nói. Nhóm này có 4 cơ: *cơ cắn*, *cơ thái dương* và hai *cơ chân bướm ngoài* và *trong*. Cả 4 cơ đều do thần kinh hàm dưới, nhánh của thần kinh sinh ba, vận động.

**Cơ cắn** (m.masseter) (H.4.7a) là một cơ hình 4 cạnh phủ ở mặt ngoài ngành xương hàm dưới. Cơ gồm hai phần nông và sâu từ cung gò má chạy xuống dưới và ra sau để bám tận vào góc và ngành xương hàm dưới. Động tác: kéo xương hàm dưới lên trên để các răng khớp vào nhau trong khi nhai, kéo xương hàm dưới ra sau (phần sâu).

**Cơ thái dương** (m.temporalis) (H.4.7b) nằm ở hố thái dương.

Nguyên uỷ: phần hố thái dương do xương trán và xương thái dương tạo nên.

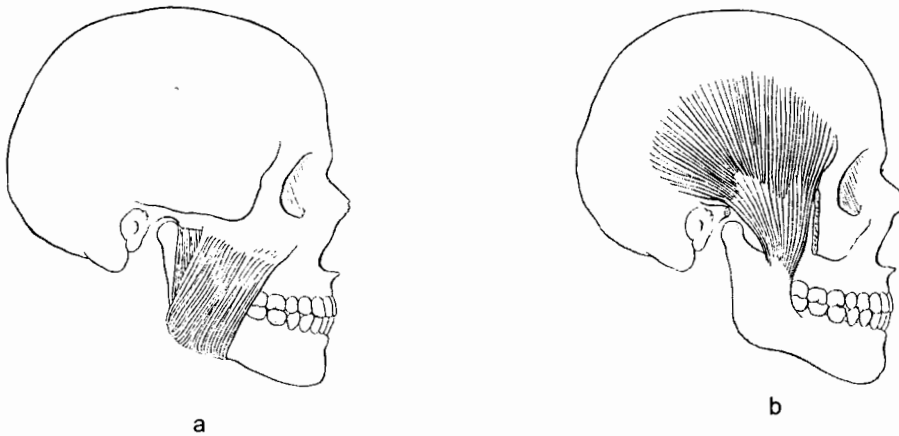
Bám tận: các sợi cơ chạy xuống và hội tụ thành một gân. Gân này đi qua khe giữa cung gò má và mặt bên của sọ rồi bám tận vào mồm vẹt và bờ trước của ngành xương hàm dưới.

Động tác: nâng xương hàm dưới khi cả cơ co; riêng các sợi sau co kéo xương hàm ra sau sau khi hàm dưới được kéo ra trước.

**Cơ chân bướm ngoài** (m.pterygoideus lateralis) (H.4.8)

Nguyên uỷ: cơ bám vào xương bướm bằng hai đầu. Đầu trên bám vào cánh lớn, đầu dưới bám vào mặt ngoài mảnh ngoài mồm chân bướm.

Bám tận: các sợi cơ chạy ra sau và ra ngoài bám vào hõm cơ chân bướm ở mặt trước cổ lồi cầu xương hàm dưới, vào bao và đĩa khớp thái dương - hàm dưới. Cơ chân bướm ngoài kéo mồm lồi cầu và đĩa khớp xương hàm dưới ra trước, nhờ đó xương hàm dưới được kéo ra trước và hạ thấp trong khi đó chỏm của nó xoay trên đĩa khớp. Kết quả là miệng được há ra.



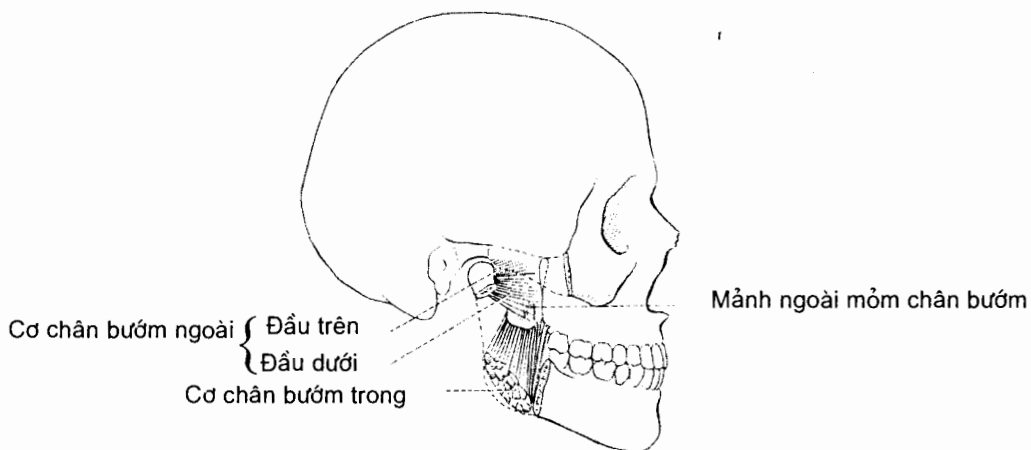
**Hình 4.7.** Cơ cắn (a) và cơ thái dương (b)

**Cơ chân bướm trong** (m.pterygoideus medialis) (H.4.8)

Nguyên uỷ: mặt trong mảnh ngoài mỏm chân bướm, củ (ụ) xương hàm trên và mỏm thấp xương khẩu cái.

Bám tận: các sợi cơ chạy xuống dưới, ra sau và ra ngoài rồi bám tận vào phần sau - dưới của ngành và góc xương hàm dưới.

Động tác: nâng xương hàm dưới; đưa xương hàm dưới ra trước khi cùng cơ với cơ chân bướm ngoài. Khi các cơ chân bướm ở một bên co, xương hàm dưới cùng bên xoay ra trước và sang phía đối diện quanh trục thẳng đứng là chỏm xương hàm dưới bên đối diện.



**Hình 4.8.** Các cơ chân bướm trong và ngoài



### 3. CÁC CƠ CỦA CỔ (musculi colli)

Cổ được chia thành ba vùng: vùng cổ trước, vùng cổ bên và vùng cổ sau (vùng gáy). Các cơ của vùng cổ sau được xếp vào nhóm các cơ của lưng nên không được mô tả ở phần này. Các cơ nằm trong hai vùng cổ trước và bên được chia thành 3 nhóm, từ nông vào sâu:

Các cơ nông ở hai bên cổ gồm cơ ức - đòn - chũm và cơ bám da cổ;

Các cơ trên móng và các cơ dưới móng nằm ở vùng cổ trước;

Các cơ trước và các cơ bên cột sống.

Ngoài các cơ vùng cổ trước - bên, các cơ dưới chẩm cũng được xem như một trong các nhóm cơ của cổ.

#### 3.1. Các cơ nông vùng cổ bên

**Cơ bám da cổ** (platysma) (H.4.6)

Cơ bám da cổ là một phiến cơ rộng. Đầu dưới của cơ (đầu nguyên uỷ) bám vào mạc phủ phần trên của các cơ ngực lớn và cơ delta. Các sợi cơ chạy lên trên và vào trong trong mô dưới da của mặt bên của cổ. Các sợi trước đan xen tại đường giữa với các sợi trước đối bên ở sau và dưới khớp dính cằm. Các sợi trung gian bám vào bờ dưới thân xương hàm dưới hoặc chạy lên ở dưới cơ hạ góc miệng để bám vào nửa ngoài của môi dưới. Các sợi sau bắt chéo xương hàm dưới và phần trước cơ cắn để tới bám vào da phần dưới của mặt, trong đó nhiều sợi hoà lẫn với các cơ bám vào trụ xương - cơ ngoài góc miệng.

Cơ bám da cổ do nhánh cổ của thần kinh mặt vận động. Sự co cơ có tác dụng làm giảm độ lõm giữa xương hàm dưới và mặt bên của cổ. Các sợi bám vào môi và góc miệng có tác dụng kéo hai phần miệng này xuống.

**Cơ ức - đòn - chũm** (m.sternocleidomastoideus) (H.4.6) chạy chéo từ dưới lên qua mặt bên của cổ. Nó là một mốt bề mặt rõ nét, nhất là khi co.

Nguyên uỷ: phần trên mặt trước cán ức và 1/3 trong mặt trên xương đòn.

Bám tận: mặt ngoài mỏm chũm xương thái dương, 1/2 ngoài đường gáy trên.

Thần kinh: thần kinh phụ chi phối vận động, nhánh từ ngành trước thần kinh cổ II chi phối cảm giác bản thể.

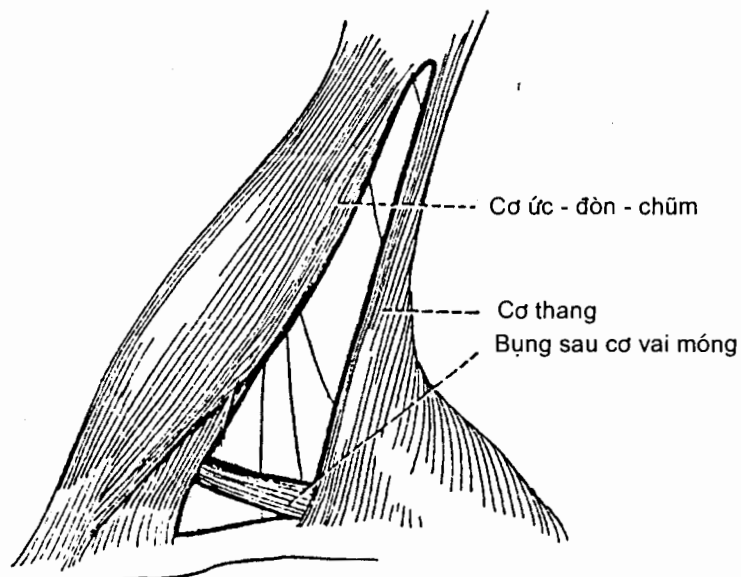
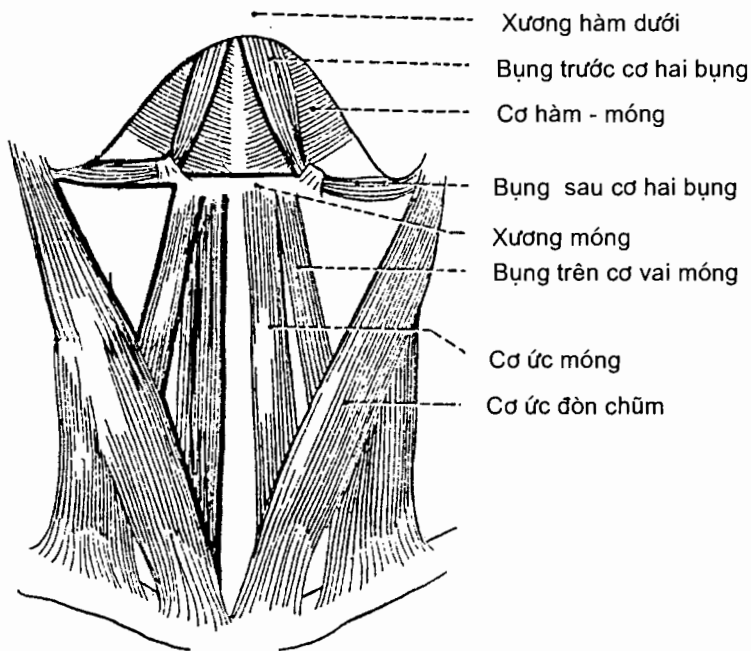
Động tác: một cơ co làm nghiêng đầu về vai cùng bên, đồng thời làm xoay mặt về phía đối diện. Hai cơ co kéo đầu ra trước và hỗ trợ cơ dài cổ gấp cột sống cổ.

#### 3.2. Các cơ trên móng (musculi suprahyoidei) và các cơ dưới móng (musculi infrahyoidei) (H.4.9) (Bảng 4.2)

Các cơ trên móng nằm trên xương móng, nối xương móng vào sọ và bao gồm cơ hàm - móng, cơ cằm - móng, cơ trâm - móng và cơ hai bụng. Các cơ dưới móng gồm 4 cơ nằm dưới xương móng: cơ ức - móng, cơ ức - giáp, cơ giáp - móng và cơ vai - móng. Cả 4 cơ này khi co làm hạ thấp xương móng và thanh quản trong



lúc nuốt và nói. Nhóm cơ trên móng và nhóm cơ dưới móng có tác dụng đối kháng nhau. Tuy nhiên, khi cả hai nhóm cơ cùng co thì giữ cố định xương móng, làm cho các cơ lưỡi bám vào xương móng có thể hoạt động được trên một nền xương cố định. Hai nhóm cơ có thể phối hợp trong cử động xoay tròn xương móng. Trừ cơ hai bụng, tất cả các cơ trên và dưới móng được gọi tên theo chỗ bám.



Hình 4.9. Các cơ trên móng và dưới móng

**Bảng 4.2.** Các cơ trên móng và các cơ dưới móng

<b>Cơ</b>	<b>Nguyên uỷ</b>	<b>Bám tận</b>	<b>Thần kinh chi phối</b>	<b>Động tác</b>
<b>Các cơ trên móng</b>				
<b>Cơ hàm - móng</b> (m.mylohyoideus)	Đường hàm móng xương hàm dưới	Mặt trước thân xương móng và đường đan sợi giữa (từ khớp dính cằm tới xương móng)	Thần kinh cơ hàm móng, một nhánh của thần kinh huyết răng dưới (thuộc thần kinh hàm dưới)	Nâng xương móng, nâng sàn miệng; hạ xương hàm dưới
<b>Cơ cằm - móng</b> (m.geniohyoideus)	Gai cằm dưới ở mặt sau khớp dính cằm	Mặt trước thân xương móng	Nhánh của thần kinh CI qua đường thần kinh XII	Kéo xương móng ra trước và lên trên; làm ngắn sàn miệng
<b>Cơ trâm - móng</b> (m.stylohyoideus)	Mỏm trâm xương thái dương	Tại chỗ nối thân với sừng lớn xương móng	Nhánh cơ trâm móng của thần kinh mặt	Nâng và kéo xương móng ra sau, kéo dài sàn miệng
<b>Cơ hai bụng</b> (m.digastricus) gồm hai bụng nối với nhau bằng một gân trung gian	Bụng sau: khuyết chũm xương thái dương Bụng trước: hố cơ hai bụng của xương hàm dưới	Gân trung gian bám vào thân và sừng lớn xương móng; gân xuyên qua cơ trâm móng	Bụng sau: thần kinh mặt; Bụng trước: thần kinh hàm móng, nhánh của thần kinh huyết răng dưới (thuộc thần kinh hàm dưới)	Nâng xương móng và cổ định xương móng. Hạ xương hàm dưới
<b>Các cơ dưới móng</b>				
<b>Cơ ức - móng</b> (m.sternohyoideus)	Mặt sau đầu trong xương đòn, dây chằng ức-đòn sau và mặt sau cán ức	Bờ dưới thân xương móng, sát đường giữa	Các nhánh từ quai cổ (CI, CII và CIII)	Hạ thấp xương móng và thanh quản
<b>Cơ vai - móng</b> (m.omohyoideus) có hai bụng	Bụng dưới bám vào bờ trên xương vai gần khuyết vai. Các sợi chạy lên tới một gân trung gian ở sau cơ ức đòn chũm	Bụng trên: các sợi từ gân trung gian chạy lên bám vào bờ dưới thân xương móng	Các nhánh từ quai cổ (CII và CIII)	Hạ thấp, kéo ra sau và giữ vững xương móng; kéo căng phần dưới của mạc cổ sâu
<b>Cơ ức - giáp</b> (m.sternothyroideus)	Mặt sau của cán ức và sụn sườn I	Đường chéo của mảnh sụn giáp	Các nhánh từ quai cổ (CI – CIII)	Kéo xương móng và thanh quản xuống dưới
<b>Cơ giáp - móng</b> (m.thyrohyoideus)	Đường chéo của mảnh sụn giáp	Bờ dưới của thân và sừng lớn xương móng	Thần kinh CI qua đường thần kinh XII	Hạ xương móng và nâng sụn giáp

### 3.3. Các cơ trước và các cơ bên cột sống

#### 3.3.1. Các cơ trước cột sống

Các cơ nằm sát mặt trước cột sống cổ bao gồm các cơ: *cơ dài đầu, cơ dài cổ, các cơ thẳng đầu trước và bên*. Nói chung là các cơ này gấp đầu và cổ. Chúng được chi phối bởi các nhánh đến từ ngành trước các thần kinh sống cổ.

**Cơ dài cổ** (m.longus colli) gồm ba phần. *Phần chéch dưới* từ mặt trước ba đốt sống ngực trên tới củ trước mỏm ngang các đốt sống cổ V và VI. *Phần chéch trên* từ củ trước mỏm ngang các đốt sống cổ II, IV và V tới cung trước đốt đội. *Phần giữa* thẳng đứng từ mặt trước của thân ba đốt sống ngực trên và ba đốt sống cổ dưới đi tới mặt trước thân các đốt sống cổ II,III và IV. Tác dụng: gấp cổ.

**Cơ dài đầu** (m.longus capitis) đi từ mặt dưới phần nền xương chẩm tới củ trước của mỏm ngang các đốt sống cổ II, IV, V và VI. Thần kinh: nhánh trước các thần kinh sống cổ I, II và III. Tác dụng: gấp đầu tại khớp đội - chẩm.

**Cơ thẳng đầu trước** (m.rectus capitis anterior) nằm sau phần trên cơ dài đầu. Nó từ mặt trước khối bên đốt đội đi lên bám vào mặt dưới phần nền xương chẩm, ngay trước lồi cầu xương chẩm. Tác dụng: gấp đầu tại khớp đội - chẩm.

**Cơ thẳng đầu bên** (m.rectus capitis lateralis) từ mặt trên của mỏm ngang đốt đội đi lên bám vào mặt dưới mỏm tinh mạch cảnh xương chẩm. Tác dụng: gấp đầu sang bên.

#### 3.3.2. Các cơ bên cột sống.

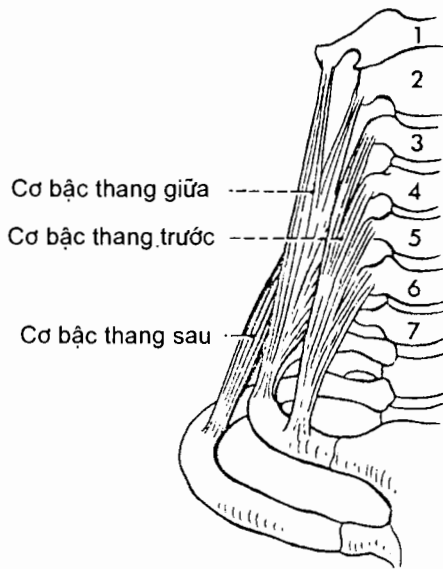
Có ba *cơ bậc thang trước, giữa và sau* (H.4.10) chạy chéch như các bậc thang từ mỏm ngang các đốt sống cổ tới hai xương sườn trên. Chúng đều do các nhánh từ ngành trước các thần kinh sống cổ vận động.

**Cơ bậc thang trước** (m.scalenus anterior) từ củ trước của mỏm ngang các đốt sống cổ III, IV, V và VI đi xuống bám vào củ cơ bậc thang ở bờ trong xương sườn I. Tác dụng: nghiêng đoạn cổ của cột sống sang bên và ra trước; nâng xương sườn I.

**Cơ bậc thang giữa** (m.scalenus medius) từ mỏm ngang các đốt sống cổ chạy xuống bám vào mặt trên của xương sườn I. Thần kinh: nhánh từ ngành trước các thần kinh sống cổ từ II tới VIII. Tác dụng: nghiêng phần cổ của cột sống về cùng bên và nâng xương sườn I.

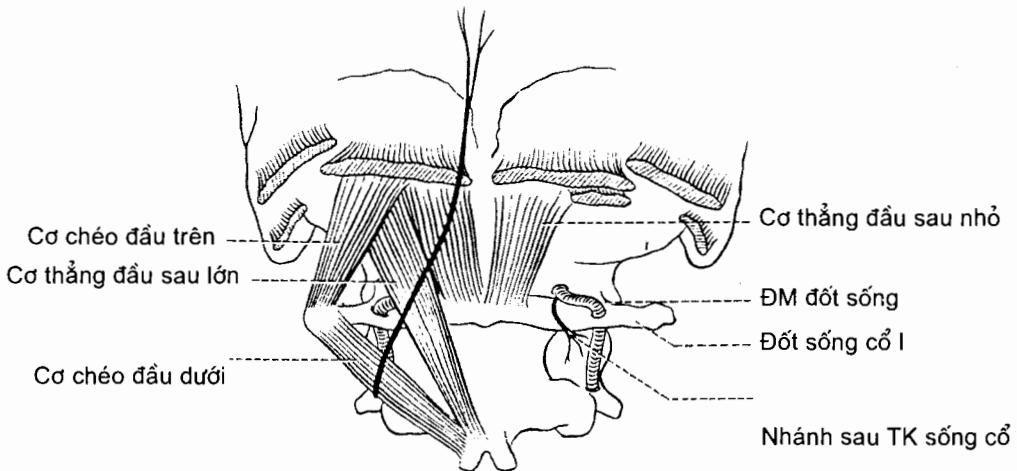
**Cơ bậc thang sau** (m.scalenus posterior) từ củ sau mỏm ngang các đốt sống cổ IV, V và VI chạy xuống bám vào mặt ngoài xương sườn II. Tác dụng: kéo nghiêng phần dưới cột sống cổ sang bên và nâng xương sườn II.





Hình 4.10. Các cơ bậc thang

**3.4. Các cơ dưới chẩm (musculi suboccipitales)** (H.4.11) bao gồm cơ thẳng đầu trước và bên (đã được tả cùng các cơ trước sống), các cơ thẳng đầu sau lớn và nhỏ, và các cơ chéo đầu trên và dưới.



Hình 4.11. Các cơ dưới chẩm

## 4. CÁC CƠ Ở THÂN

Các cơ của thân bao gồm các cơ lưng, các cơ ngực (trong đó có cơ hoành) và các cơ bụng (bao gồm cả các cơ của hoành chậu hông và đáy chậu).

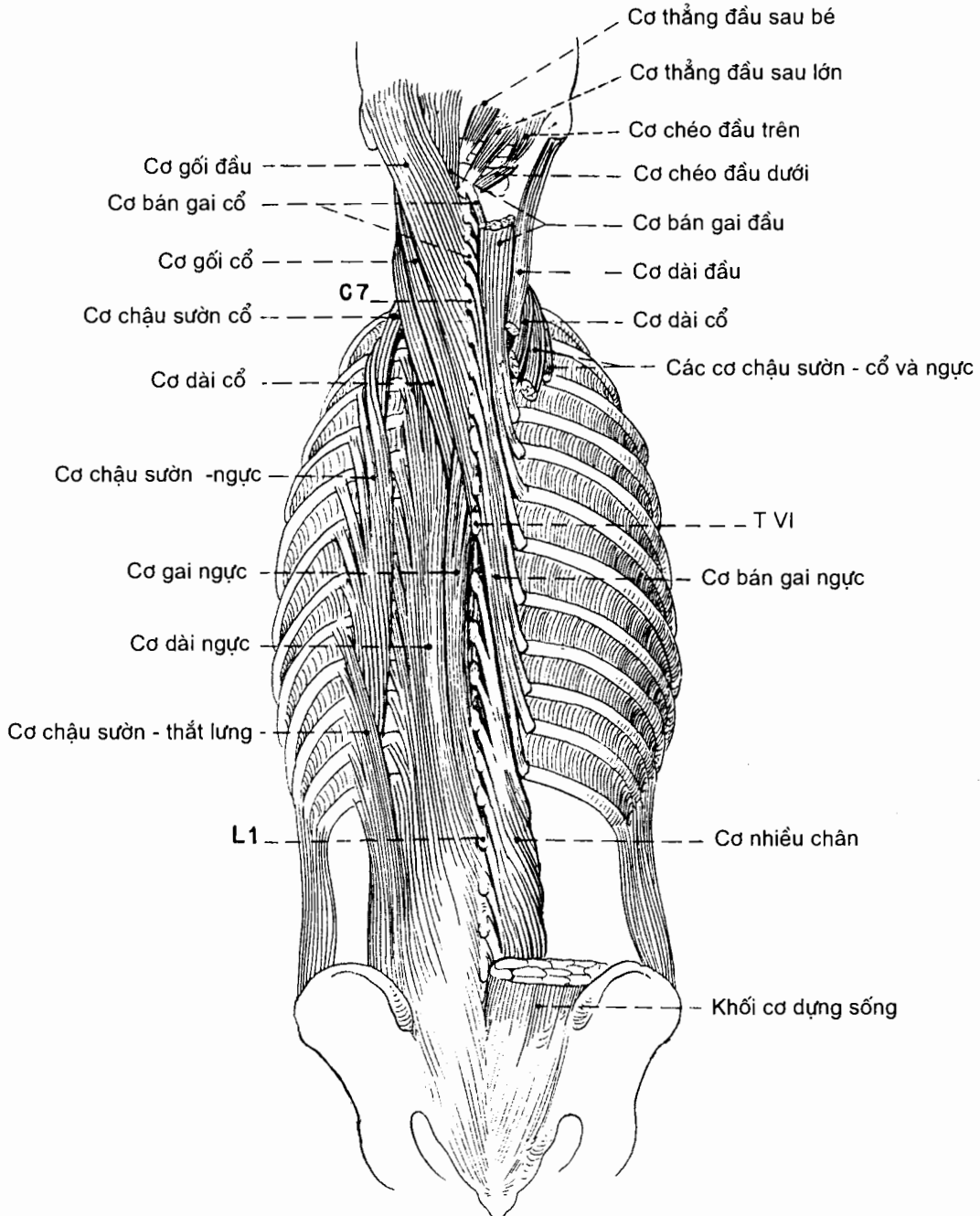
### 4.1. Các cơ lưng (musculi dorsii)

Các cơ lưng bao gồm các cơ đích thực (riêng) của lưng và các cơ không đích thực của lưng.



**Các cơ lưng đích thực** (musculi dorsi proprii) (H.4.12) là các cơ sâu nằm cạnh cột sống (hay cơ nội tại của cột sống). Chúng hợp nên một khối cơ phức tạp đi từ chậu hông tới xương sọ và bao gồm:

**Cơ dựng sống** (musculus erector spinae).



Hình 4.12. Các cơ nội tại của lưng

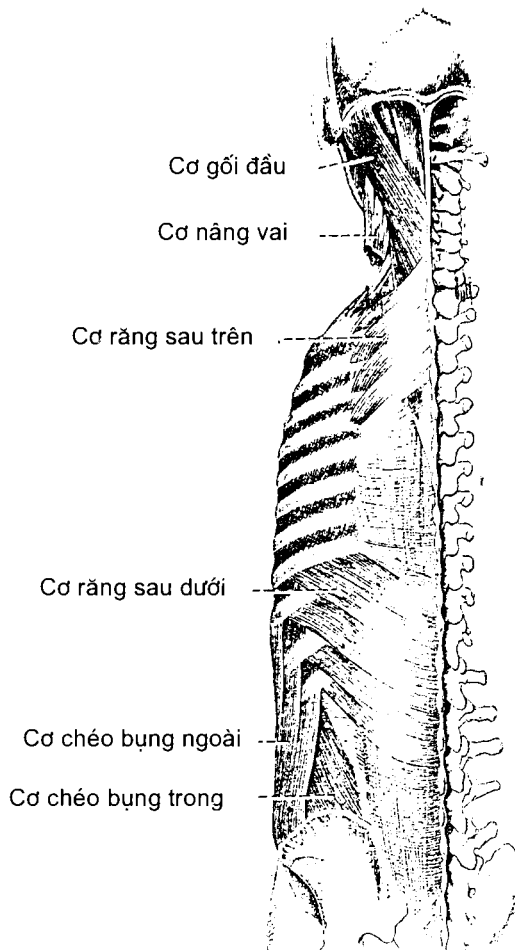
**Các cơ gai - ngang** (musculi spinotransversales) và các cơ **ngang - gai**.

**Các cơ gian gai** (musculi interspinales).

**Các cơ gian ngang** (musculi intertransversarii)

Tác dụng của các cơ lưng đích thực là duỗi, nghiêng và xoay cột sống. Chúng đều do các nhánh sau của thần kinh sống chi phối.

**Các cơ lưng không đích thực** (H.4.13 và H.4.29) là các cơ nông bao gồm *cơ thang*, *cơ lưng rộng*, *cơ nâng vai*, *cơ trám*, *cơ răng sau trên* và *cơ răng sau dưới*. Trừ các cơ răng sau, các cơ lưng không đích thực đều đã được mô tả cùng với cơ chi trên. **Cơ răng sau trên** (m.serratus posterior superior) từ mỏm gai các đốt sống từ cổ VI đến ngực II đi tới bốn xương sườn trên cùng. **Cơ răng sau dưới** từ mỏm gai các đốt sống từ ngực XI đến thắt lưng III đi tới bốn xương sườn dưới cùng.



Hình 4.13. Các cơ răng sau



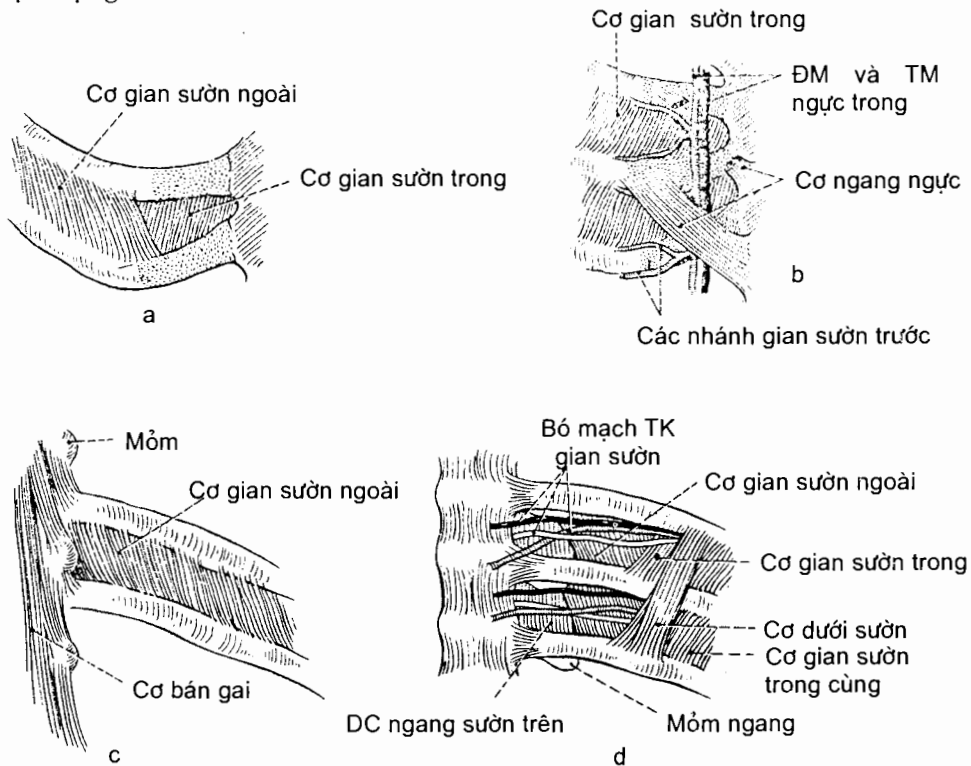
TÀI LIỆU PHỤC VỤ THAM KHẢO NỘI BỘ

## 4.2. Các cơ ngực (musculi thoracis)

Các cơ ngực bao gồm: các cơ hô hấp và các cơ vận động chi trên

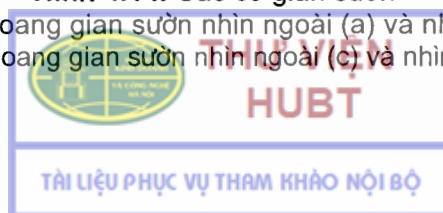
**Các cơ hô hấp** là các cơ làm thay đổi kích thước của lồng ngực trong lúc thở. Cơ quan trọng nhất của nhóm này là *cơ hoành* (được mô tả riêng ở Mục 4.4). Những cơ hô hấp khác chiếm khoảng nằm giữa các xương sườn và được xếp thành ba lớp (H.4.14). Ở **lớp nông** có **11 cơ gian sườn ngoài** (Mm.intercostales externi), các sợi của chúng chạy chéo xuống dưới và ra trước từ bờ dưới xương sườn trên tới bờ trên xương sườn dưới. Chúng nâng các xương sườn trong lúc hít vào. **11 cơ gian sườn trong** (Mm.intercostales interni) chiếm **lớp giữa** của các khoang gian sườn. Các sợi của chúng chạy chéo xuống dưới và ra sau từ bờ dưới của xương sườn trên tới bờ trên của xương sườn dưới. Chúng kéo các xương sườn lại gần nhau trong thì thở ra gắng sức, làm giảm các đường kính bên và trước - sau của lồng ngực. Bó mạch - thần kinh gian sườn chia cơ gian sườn trong thành hai lớp; lớp ở trong (sâu hơn) bó mạch - thần kinh còn được gọi là **cơ gian sườn trong cùng**. **Lớp cơ sâu** chỉ có ở phần dưới lồng ngực, bao gồm **cơ ngang ngực** (m.transversus thoracis) đi từ nửa dưới mặt sau xương ức tới mặt sau các sụn sườn từ thứ III tới thứ VI, **các cơ dưới sườn** (m. subcostales) từ bờ dưới các xương sườn đi tới bờ trên của xương sườn thứ hai hoặc thứ ba phía dưới.

Các cơ gian sườn, các cơ dưới sườn và cơ ngang ngực do các thần kinh gian sườn vận động.



**Hình 4.14. Các cơ gian sườn**

Đầu trước khoang gian sườn nhìn ngoài (a) và nhìn trong (b)  
Đầu sau khoang gian sườn nhìn ngoài (c) và nhìn trong (d)



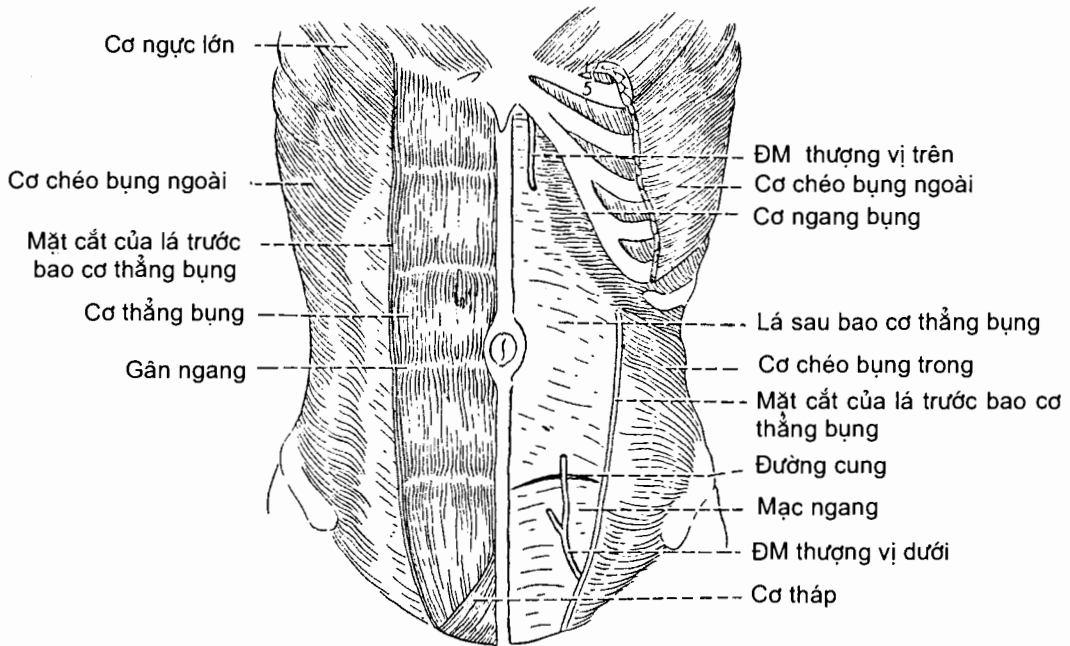


Các cơ vận động chi trên là các cơ cũng nằm trên lồng ngực nhưng lại vận động đai ngực hoặc xương cánh tay (như cơ ngực to, cơ ngực bé, cơ dưới đòn, cơ răng trước) được mô tả cùng với cơ chi trên (H.4.27 và H.4.28).

### 4.3. Các cơ thành bụng

#### 4.3.1. Các cơ thành bụng trước - bên và ống bẹn (Bảng 4.3)

##### Cơ thành bụng trước - bên (H.4.15)



Hình 4.15. Các cơ thành bụng trước bên

Từ nông vào sâu, thành bụng trước - bên được cấu tạo bởi da, mạc nông, các cơ, mạc ngang và phúc mạc. Có 4 cơ chính: ở phía trước có cơ thẳng bụng; ở phía bên có ba cơ rộng, dẹt tính từ nông vào sâu là cơ chéo bụng ngoài, cơ chéo bụng trong và cơ ngang bụng.

**Cơ thẳng bụng** là một cơ dài từ mào mu và khớp mu chạy lên bám vào các sụn sườn từ V - VII và mỏm mũi kiếm xương ức, tức là đi suốt chiều dài thành bụng trước. Mặt trước của cơ bị chia cắt bởi từ 3 - 5 dải mô xơ chạy ngang gọi là các đường gân cắt ngang.

Ở thành bụng bên, ba lớp cơ dẹt cũng đủ tạo nên một thành cơ vững chắc vì các sợi của mỗi cơ chạy theo một hướng khác nhau. Các sợi của cơ chéo bụng ngoài chạy chéo xuống dưới và vào trong; các sợi của cơ chéo bụng trong chạy thẳng góc với các sợi của cơ chéo bụng ngoài; các sợi của cơ ngang bụng chạy ngang quanh thành bụng. Nhờ sự sắp xếp này mà thành bụng trở nên khỏe, các tạng trong ổ bụng không thể chui ra ngoài qua khe giữa các bó sợi cơ.

Khi chạy tới gân bờ ngoài cơ thẳng bụng, mỗi cơ det của thành bụng bên đều liên tiếp với một lá cân (gân det). Cân của cả ba cơ tiếp tục chạy trước hoặc sau cơ thẳng bụng để đi vào đường giữa bụng và tạo nên *bao cơ thẳng bụng* với hai lá trước và sau. Ở 3/4 trên thành bụng trước, lá trước bao cơ thẳng bụng do cân cơ chéo bụng ngoài và lá trước cân cơ chéo bụng trong tạo nên; lá sau do cân cơ ngang bụng và lá sau cân cơ chéo bụng trong tạo nên. Ở 1/4 dưới thành bụng trước, cân của cả ba cơ đi trước cơ thẳng bụng và tạo nên lá trước của bao cơ, lá sau bao cơ thẳng bụng ở đoạn này do mạc ngang tạo nên. Cân của ba cơ dính liền với nhau và với cân của ba cơ bên đối diện tại đường giữa - trước để tạo nên một đường đan gân gọi là *đường trắng*. Đường trắng nằm giữa hai cơ thẳng bụng và trải dài từ mỏm mũi kiếm xương ức tới khớp mu.

**Bảng 4.3.** Các cơ thành bụng trước bên

Cơ	Nguyên uỷ	Bám tận	Động tác
<i>Cơ thẳng bụng</i> (m. rectus abdominis)	Củ mu và mào mu	Sụn của các xương sườn V - VII và mỏm mũi kiếm xương ức	Gấp cột sống, nhất là đoạn thắt lưng, và làm căng cột sống
<i>Cơ tháp.</i> (m.piramidalis)	Thân xương mu	Phần dưới đường trắng	Làm căng đường trắng
<i>Cơ chéo bụng ngoài</i> (m.obliquus externus abdominis)	Mặt ngoài các xương sườn từ V đến XII	Đường trắng, củ mu và nửa trước mào chậu	Co cơ cả hai bên: ép các tạng bụng và gấp cột sống; co cơ một bên: làm nghiêng và xoay cột sống
<i>Cơ chéo bụng trong</i> (m.obliquus internus abdominis)	Mạc ngực – thắt lưng, mào chậu và 1/2 ngoài dây chằng bẹn	Bờ dưới các xương sườn X – XII, đường trắng và xương mu (qua liềm bẹn)	Co cơ hai bên: ép các tạng bụng và gấp cột sống; co cơ một bên: nghiêng bên và xoay cột sống
<i>Cơ ngang bụng</i> (m. transvers abdominis)	Mặt trong của 6 xương sườn và sụn sườn dưới, mạc ngực - thắt lưng, mào chậu và 1/3 ngoài dây chằng bẹn	Đường trắng, mào mu và lược xương mu (qua liềm bẹn)	Ép các tạng bụng

#### *Tác dụng của các cơ thành bụng trước bên*

Với tính chất như một nhóm cơ, các cơ của thành bụng trước bên bảo vệ và giữ cho các tạng bụng không sa ra ngoài; gấp, nghiêng bên và xoay cột sống; nén ép các tạng bụng trong lúc thở ra gắng sức; và tạo ra áp lực cần thiết trong ổ bụng trong lúc đại tiện, tiểu tiện và sinh đẻ.

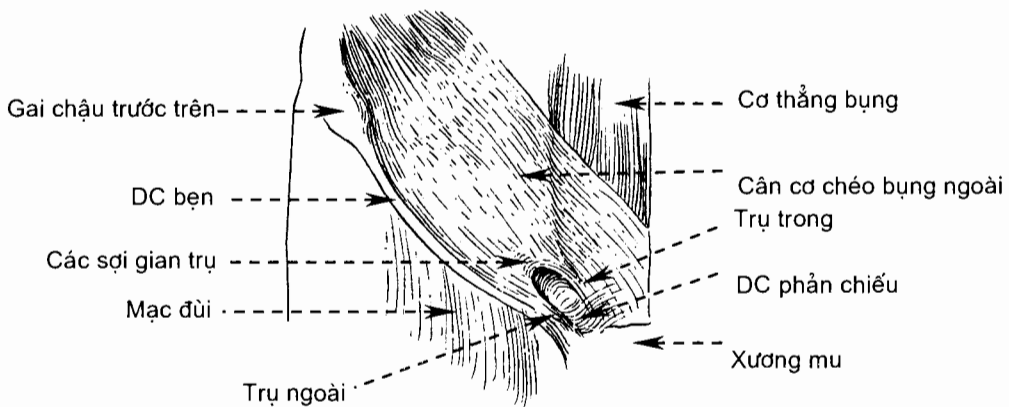


### *Thần kinh chi phối các cơ thành bụng trước bên*

Cơ thẳng bụng được chi phối bởi những nhánh từ các dây thần kinh N<sub>VII</sub> - N<sub>XII</sub>; cơ chéo bụng ngoài được chi phối bởi những nhánh từ các thần kinh N<sub>VII</sub> - N<sub>XII</sub> và thần kinh chậu hạ vị; cơ chéo bụng trong và cơ ngang bụng do những nhánh từ các thần kinh N<sub>VII</sub> - N<sub>XII</sub> và các thần kinh chậu hạ vị và chậu bẹn chi phối.

### **Ống bẹn (H.4.18)**

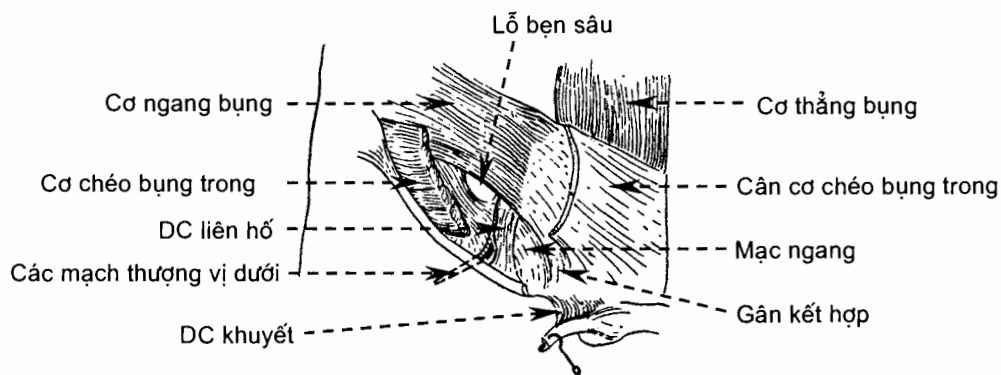
**Dây chằng bẹn và lỗ bẹn nông (H.4.16).** Cơ chéo bụng ngoài có một bờ tự do nằm giữa gai chậu trước - trên và củ mu. Bờ này cùng các sợi collagen tạo nên *dây chằng bẹn*. Phần gân cơ chéo bụng ngoài bám vào thân xương mu (từ củ mu trở vào) không liên tục mà bị xẻ thành hai trụ, *trụ ngoài* và *trụ trong*.



**Hình 4.16. Lỗ bẹn nông**

Khe hở hình tam giác giữa hai trụ được các *sợi gian trụ* và các sợi từ chỗ bám của trụ ngoài quặt lên đường trắng (*dây chằng phản chiếu*) viền tròn lại tạo nên *lỗ bẹn nông*.

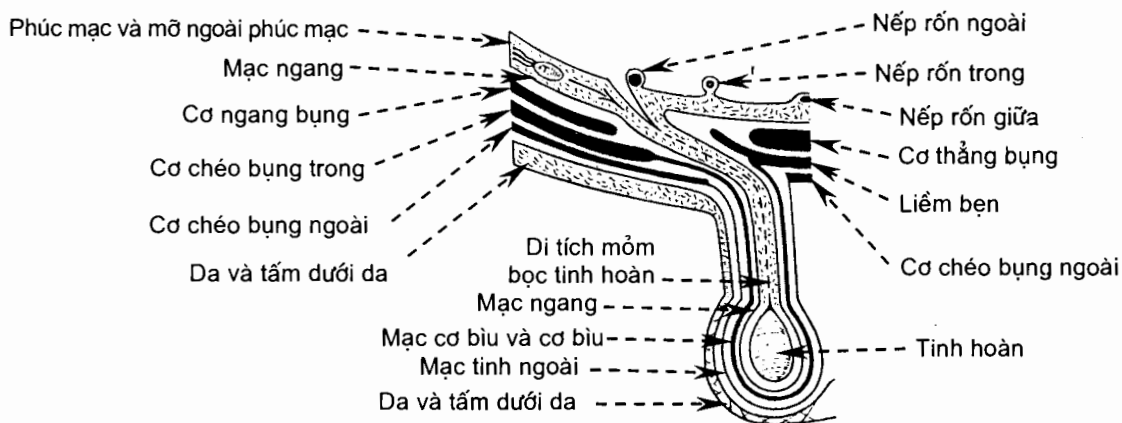
**Liên bẹn (H.4.17).** Những sợi dưới cùng của cơ chéo bụng trong và cơ ngang bụng bám vào dây chằng bẹn: cơ chéo bụng trong vào 1/2 ngoài, cơ ngang bụng vào 1/3 ngoài. Từ đó các sợi của hai cơ này chạy vào trong ở trên dây chằng bẹn và hợp nên *liên bẹn*. Liên bẹn vòng xuống ở sau lỗ bẹn nông rồi bám vào mào mu và lược xương mu. Như vậy, giữa liên bẹn và nửa trong dây chằng bẹn có một khe hở cơ chạy chéo xuống dưới và vào trong, đầu trong của khe thông với lỗ bẹn nông, ở trước khe là cân cơ chéo bụng ngoài, ở sau là mạc ngang. Trên mạc ngang có một đường dày lên gọi là *dây chằng liên hố*; dây chằng này có đầu trên liên tiếp với đường cung, đầu dưới dính vào dây chằng bẹn ở ngang mức với đầu ngoài khe hở cơ. Từ bờ ngoài của dây chằng liên hố, mạc ngang chụm xuống thành một túi đi qua khe hở cơ và lỗ bẹn nông để xuống bìu - bọc quanh tinh hoàn. Điểm mà mạc ngang bắt đầu chụm xuống được gọi là *lỗ bẹn sâu*.



**Hình 4.17.** Vùng ống bẹn ở sâu dưới cơ chéo bụng trong, mạc tinh trong (từ mạc ngang) bị cắt ở lỗ bẹn sâu

Khe hở cơ nói trên được gọi là **ống bẹn**. Các thành phần quanh ống là các thành, các đầu ống là các lỗ bẹn. Như vậy thành trước là cân cơ chéo bụng ngoài, thành sau là mạc ngang và phúc mạc, thành trên là liềm bẹn và thành dưới là dây chằng bẹn (các thành phần đi qua ống bẹn xem mục 1.1.3 Chương IX).

Ở thành sau ống bẹn, trong mô liên kết nằm giữa mạc ngang và phúc mạc có ba cấu trúc, tính từ giữa sang bên là *dây chằng rốn giữa*, *thừng động mạch rốn* và *động mạch thượng vị dưới*. Các cấu trúc này đội phồng lên thành ba nếp rốn: *nếp rốn giữa*, *nếp rốn trong* và *nếp rốn ngoài*. Các nếp rốn lại giới hạn nên ba hố: *hố bẹn ngoài* ở ngoài nếp rốn ngoài, *hố bẹn trong* ở giữa nếp rốn ngoài và nếp rốn trong và *hố trên bàng quang* ở giữa nếp rốn trong và nếp rốn giữa. Thoát vị bẹn gián tiếp xảy ra ở hố bẹn ngoài, thoát vị trực tiếp xảy ra ở hố bẹn trong.



**Hình 4.18.** Thiết đồ ngang qua ống bẹn, thừng tinh và bìu

#### 4.3.2. Các cơ thành bụng sau (H.4.19)

Thành bụng sau được tạo nên bởi *cột sống*, *cơ thắt lưng lớn*, *cơ chậu* và *cơ vuông thắt lưng*. *Cơ thắt lưng - chậu* đã được mô tả ở phần cơ chi dưới. Ở đây chỉ mô tả cơ vuông thắt lưng.

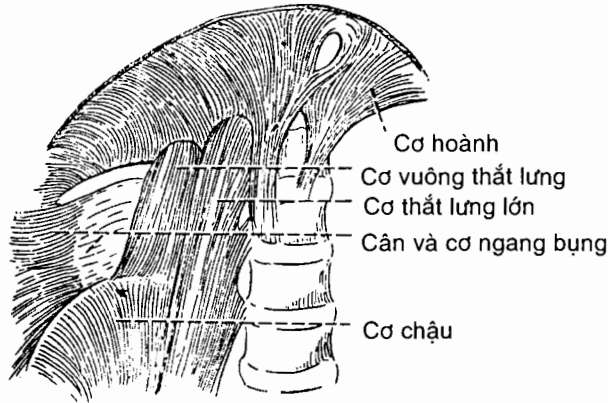




### **Cơ vuông thắt lưng** (m. quadratus lumborum)

Nguyên uỷ, đường đi: xuất phát từ phần sau của mào chậu, các sợi cơ chạy thẳng lên trên.

Bám tận: bờ dưới xương sườn XII và mỏm ngang các đốt sống thắt lưng từ I đến IV.



**Hình 4.19.** Các cơ thành bụng sau

#### **4.4. Cơ hoành** (H.4.20)

Cơ hoành (diaphragm) là một phiến cơ - xơ cong hình vòm ngăn cách khoang ngực với khoang bụng. Mặt lõm của nó hướng về phía khoang ngực. Cơ hoành gồm **phần cơ** ở xung quanh và **phần gân** ở giữa. Trên cơ hoành có nhiều lỗ để các tạng, mạch và thần kinh đi qua.

**Nguyên uỷ.** Mặc dù là một phiến cơ liên tục, cơ hoành được chia làm ba phần (**ức, sườn và thắt lưng**) dựa trên các vùng bám ở ngoại vi.

**Phần ức** (pars sternalis) bám vào mặt sau mỏm mũi kiếm xương ức;

**Phần sườn** (pars costalis) gồm các trỡ cơ bám vào mặt trong của 6 sụn và xương sườn dưới. Các trỡ cơ của cơ hoành đan xen với các trỡ cơ của cơ ngang bụng.

**Phần thắt lưng** (pars lumbalis) bám vào các dây chằng cung trong và ngoài và vào cột sống thắt lưng bởi hai trụ.

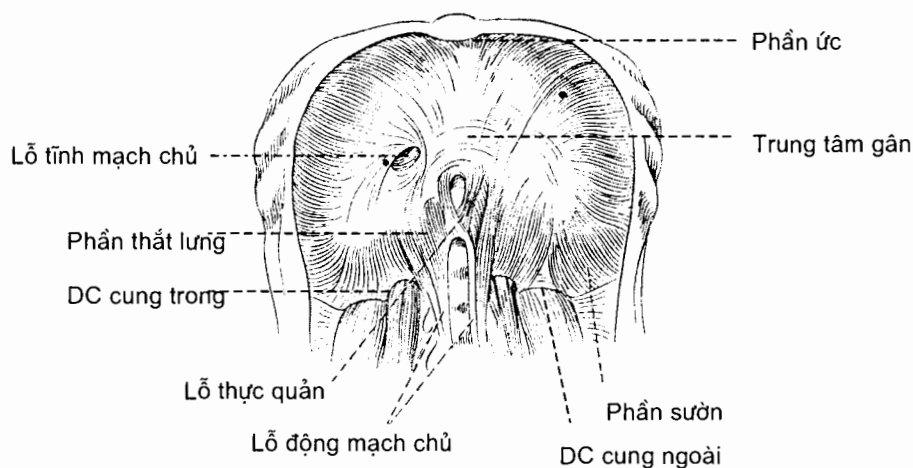
Các trụ: **Trụ phải** (crus dextrum) bám vào mặt trước - bên của thân và đĩa gian đốt sống của ba đốt sống thắt lưng trên; **trụ trái** (crus sinistrum) ngắn hơn, bám vào thân hai đốt sống thắt lưng trên. Bờ gân trong của hai trụ gặp nhau tại đường giữa để tạo nên một cung vát ngang trước động mạch chủ gọi là **dây chằng cung giữa** (ligamentum arcuatum medianum).

**Dây chằng cung trong** (ligamentum arcuatum mediale) là chỗ dầy lên của lá mạc phủ phần trên cơ thắt lưng lớn. Về phía trong nó liên tiếp với bờ gân ngoài của trụ cùng bên và bám vào thân các đốt sống thắt lưng I và II; về phía ngoài, nó bám vào mỏm ngang đốt sống thắt lưng I.

**Dây chằng cung ngoài** (ligamentum arcuatum laterale) bắc ngang qua trước phần trên cơ vuông cơ thắt lưng, là chỗ dầy lên của lá mạc phủ cơ vuông thắt lưng. Nó đi từ mỏm ngang đốt sống ngực XIII tới bờ dưới xương sườn XII.

**Bám tận.** Từ các chỗ bám ở ngoại vi, các sợi của cơ hoành tập trung vào một tấm gân giữa gọi là *trung tâm gân* (centrum tendineum) - nơi bám tận chung của các phần cơ hoành. Các sợi của phần ức thì ngắn và gân như chạy ngang. Các sợi từ hai dây chằng cung và từ các sườn - sườn thì dài hơn. Lúc đầu chúng chạy gân như thẳng đứng rồi sau đó chạy cong về phía trung tâm gân. Các sợi từ hai trụ chạy phân tán. Các sợi trong của trụ phải ôm quanh thực quản trên đường vòng sang trái.

Trung tâm gân nằm gần ở giữa cơ nhưng hơi lệch về phía trước. Trung tâm có hình ba lá. Lá trước hay lá giữa có dạng tam giác cân đỉnh hướng ra trước. Các lá phải và trái có hình lưỡi và chạy về phía sau ngoài.



**Hình 4.20. Cơ hoành**

**Các lỗ cơ hoành.** Các cấu trúc chạy qua lại giữa ngực và bụng qua các lỗ của cơ hoành. Có ba lỗ lớn cho động mạch chủ, thực quản và tĩnh mạch chủ dưới và một số lỗ nhỏ hơn.

*Lỗ động mạch chủ* (hiatus aorticus) nằm ở ngang mức bờ dưới đốt sống ngực XII, hơi lệch về phía trái đường giữa. Lỗ này nằm trước cột sống và giữa hai trụ. Đây là nơi đi qua của động mạch chủ và ống ngực.

*Lỗ thực quản* (hiatus esophageus) nằm ở ngang mức đốt sống ngực X; ở trên, trước và hơi về phía trái lỗ động mạch chủ. Lỗ thực quản nằm ở phần cơ. Bao quanh lỗ là các sợi cơ xuất phát từ phần trong của trụ phải và bắt chéo qua đường giữa. Đi qua lỗ có thực quản và các thân thần kinh X trước và sau. Các nhánh thực quản của các mạch vị trái và một số mạch bạch huyết cũng đi qua đây.

*Lỗ tĩnh mạch chủ* (foramen venae cavae) nằm ở trung tâm gân, giữa lá phải và lá trước. Lỗ nằm ngang mức đĩa gian đốt sống ngực VIII và IX. Đi qua lỗ có tĩnh mạch chủ dưới và một số nhánh của thần kinh hoành phải.

*Các lỗ nhỏ.* Trên mỗi trụ cơ hoành có hai lỗ nhỏ. Một lỗ cho thần kinh tạng lớn qua, một lỗ cho thần kinh tạng bé qua. Thân giao cảm thường đi sau cơ hoành, cụ thể là sau dây chằng cung trong.



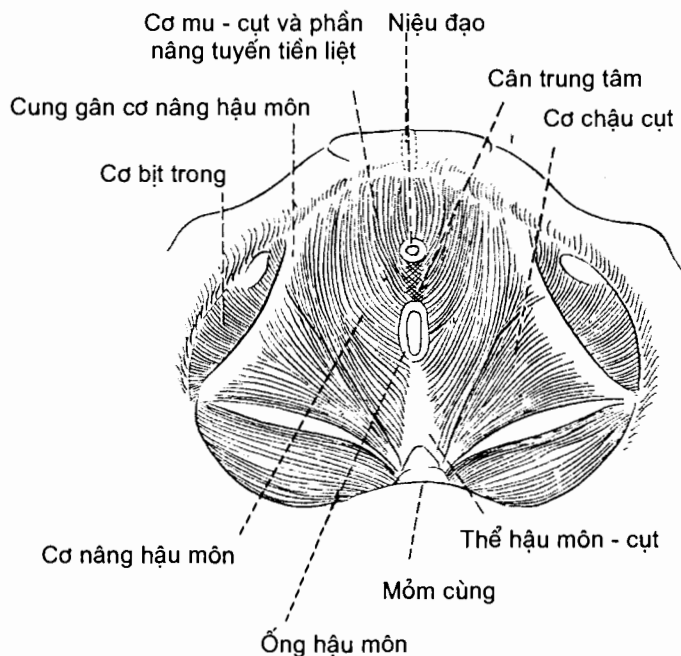
## 4.5. Các cơ của hoành chậu hông và đáy chậu

### 4.5.1. Các cơ của hoành chậu hông (H.4.21 và H.4.22)

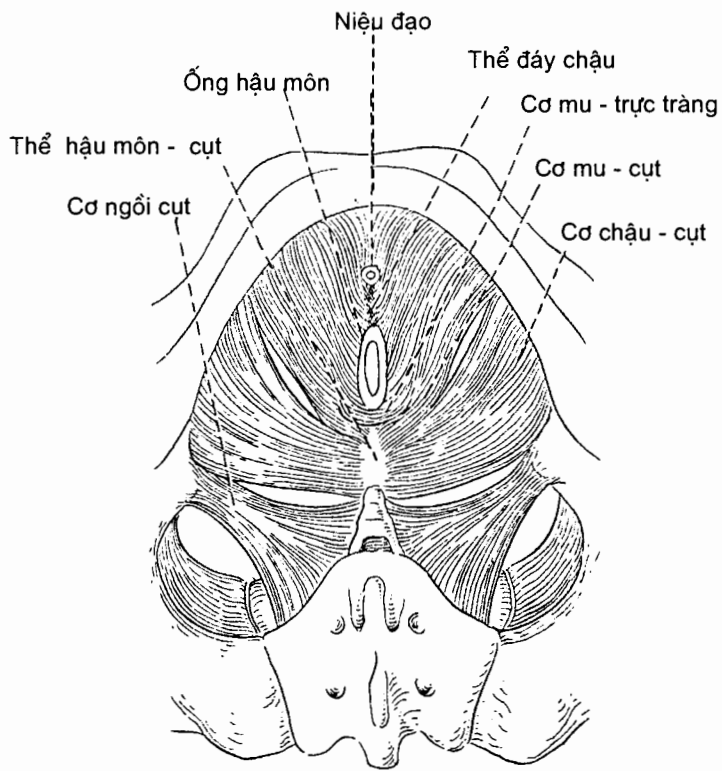
Lỗ dưới của chậu hông được đậy bằng *cơ nâng hậu môn* và *cơ ngồi cụt*. Những cơ này cùng với các mạc phủ ở các mặt trên và dưới của chúng được gọi chung là *hoành chậu hông*. Hoành chậu hông bị niệu đạo và ống hậu môn xuyên qua, riêng ở nữ có thêm âm đạo xuyên qua.

**Cơ nâng hậu môn** (m.levator ani) đi từ xương mu ở trước tới xương cụt ở sau và từ hai thành bên chậu hông tiến về đường giữa. Nó gồm ba phần: (1) *cơ mu - cụt* (m.pubococcygeus) là phần đi từ xương mu tới xương cụt; một số sợi của nó bám vào niệu đạo, vào ống hậu môn (gọi là *cơ mu - hậu môn* - m. puboanalis), vào âm đạo của nữ (gọi là *cơ mu - âm đạo* - m.pubovaginalis), vào thể đáy chậu (gọi là *cơ mu - đáy chậu* - m.puboperinealis). Những sợi trong cùng của nam giới nâng đỡ cho tuyến tiền liệt và vì vậy được gọi là *cơ nâng tuyến tiền liệt* (m.puboprostaticus). Ở sau ống hậu môn, cơ mu - cụt bám vào đỉnh xương cụt và vào đường đan xơ - cơ nối ống hậu môn với xương cụt (gọi là *thể hậu môn - cụt*). (2) *Cơ mu - trực tràng* (m.puborectalis) từ xương mu chạy ra sau ôm lấy bờ sau ống hậu môn và đan với những sợi của cơ bên đối diện. Cơ này nằm dưới cơ mu - cụt. (3) *Cơ chậu - cụt* (m.ilioococcygeus) từ gai ngồi và *cung gân cơ nâng hậu môn* chạy vào trong và ra sau bám vào xương cụt và thể hậu môn - cụt.

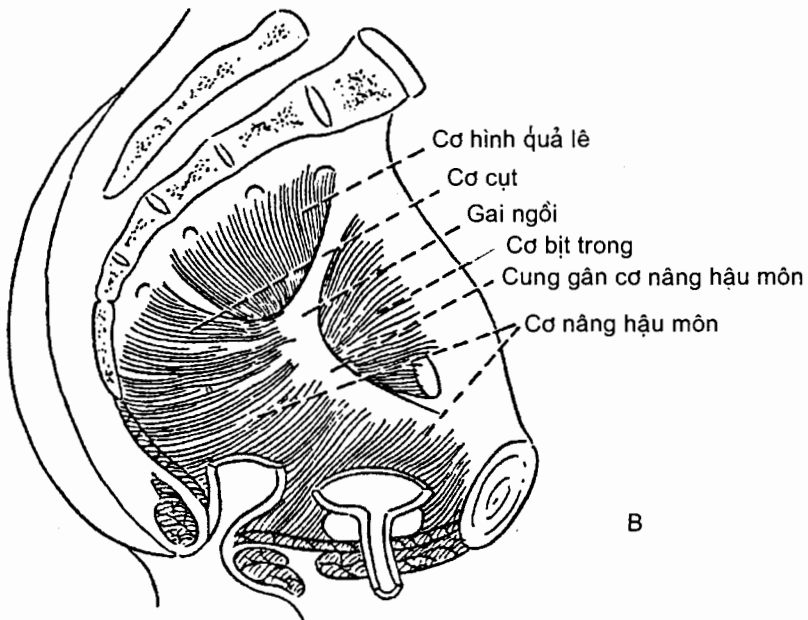
**Cơ ngồi - cụt** (m.ischiococcygeus) từ gai ngồi toả rộng ra bám vào bờ bên của hai đốt sống cùng dưới và hai đốt sống cụt trên.



Hình 4.21. Các cơ hoành chậu hông nam (mặt trên)



A



B

Hình 4.22. Các cơ hoành chậu hông nam

A. Mặt dưới; B. Mặt bên

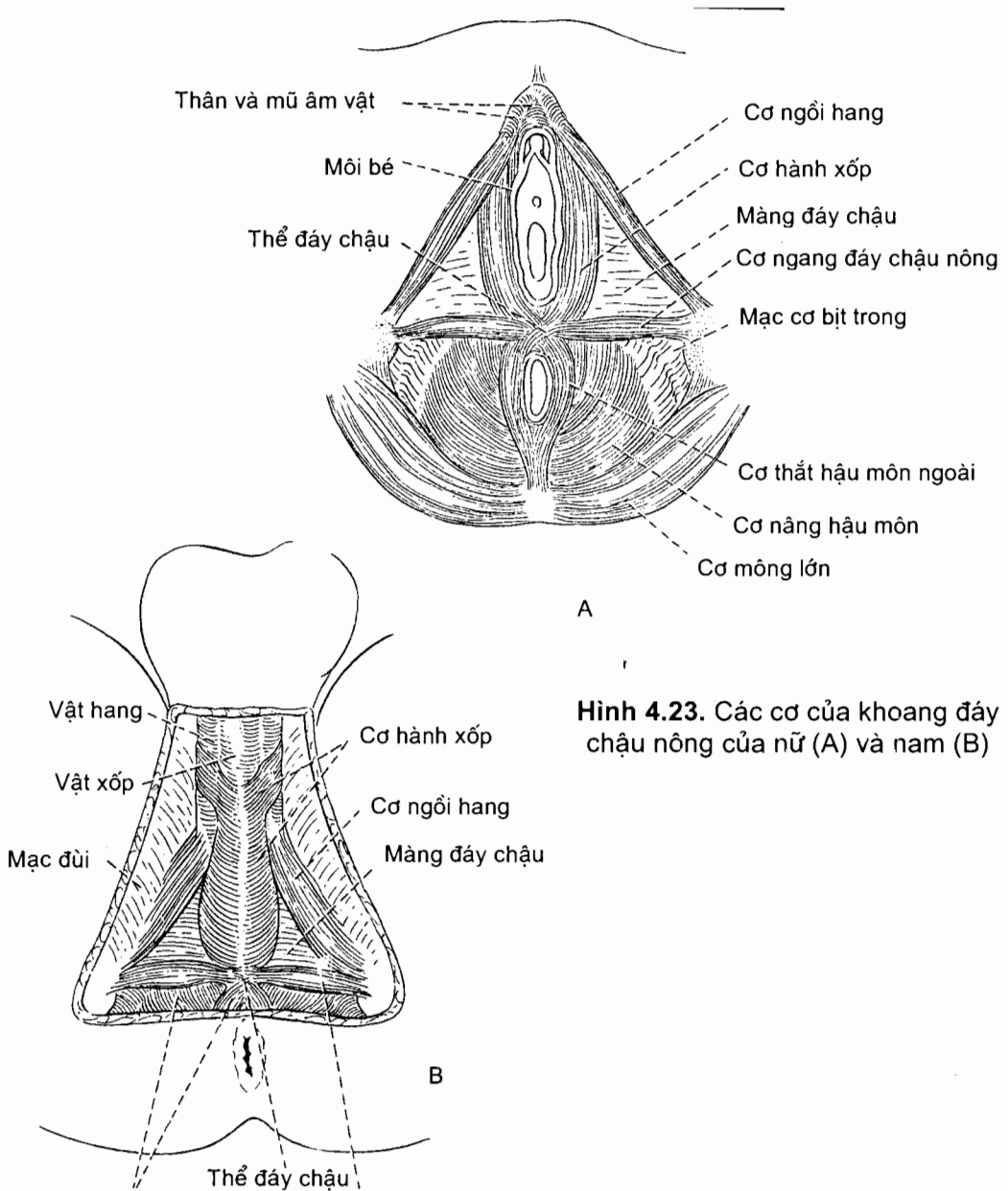




Hoành chậu hông có tác dụng nâng đỡ và duy trì vị trí của các tạng chậu hông; kháng lại tình trạng tăng áp lực trong ổ bụng lúc thở ra gắng sức, ho, nôn, tiểu tiện, đại tiện; kéo xương cùng ra trước sau lúc đại tiện hoặc sinh con; co khít các lỗ xuyên qua hoành chậu hông.

Cơ nâng hậu môn do các thần kinh sống cùng II - IV chi phối; cơ ngồi - cụt do các thần kinh cùng IV - V chi phối.


**4.5.2. Các cơ của đáy chậu (Bảng 4.4) (H.4.23)**



**Hình 4.23.** Các cơ của khoang đáy chậu nông của nữ (A) và nam (B)

Các cơ nâng hậu môn và thắt hậu môn ngoài

Cơ ngang đáy chậu nông



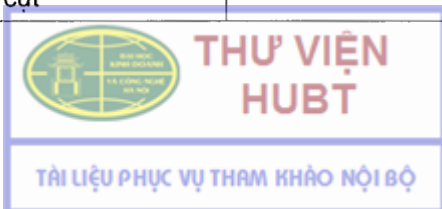Đáy chậu nằm dưới hoành chậu hông. Đây là vùng hình thoi đi từ xương mu ở trước tới xương cụt ở sau và ở giữa hai củ ngồi. Đường kẻ ngang qua hai củ ngồi chia đáy chậu thành *tam giác niệu dục* ở trước chứa các cơ quan sinh dục ngoài và *tam giác hậu môn* ở sau chứa ống hậu môn. Ở trung tâm đáy chậu có một khối mô xơ - cơ gọi là *thể đáy chậu*, nơi bám của nhiều cơ đáy chậu.

Các cơ đáy chậu được xếp thành 2 lớp: lớp nông và lớp sâu. Các cơ của **lớp nông** là *cơ ngang đáy chậu nông*, *cơ hành xốp* và *cơ ngồi - hang*. Các **cơ sâu** của đáy chậu là *cơ ngang đáy chậu sâu* và *cơ thắt niệu đạo ngoài*. Các cơ đáy chậu sâu và mạc phủ trên hai mặt của chúng tạo nên *hoành niệu - dục*. Các cơ của hoành niệu - dục hỗ trợ tiểu tiện và phóng tinh (ở nam). *Cơ thắt hậu môn ngoài* (của tam giác hậu môn) bao quanh ống hậu môn và dính chặt với vùng da bao quanh bờ ống hậu môn.

Các cơ của đáy chậu được chi phối bởi *nhánh đáy chậu thần kinh thẹn*, trừ cơ thắt hậu môn ngoài do thần kinh sống cùng 4 và nhánh trực tràng dưới của thần kinh thẹn chi phối.

**Bảng 4.4.** Các cơ của đáy chậu

Cơ	Nguyên uỷ	Bám tận	Động tác
<b>Các cơ đáy chậu nông</b> <i>Cơ ngang đáy chậu nông</i> ( <i>m.transversus perinei superficialis</i> )	Củ ngồi	Thể đáy chậu	Giúp giữ vững thể đáy chậu
<i>Cơ hành xốp</i> ( <i>m.bulbospongosus</i> )	Thể đáy chậu	Màng đáy chậu, vật xốp của dương vật và mạc sâu trên mu, dương vật; cung mu, rãnh và mu âm vật ở nữ	Giúp tổng nốt các giọt nước tiểu và tinh dịch qua niệu đạo, làm cương dương vật ở nam; làm khít lỗ âm đạo và làm cương âm vật ở nữ
<i>Cơ ngồi - hang</i> ( <i>m.ischiocavernosus</i> )	Củ ngồi, các ngành xương ngồi và xương mu	Vật hang của dương vật và âm vật	Duy trì cương dương vật hoặc âm vật
<b>Các cơ đáy chậu sâu</b> <i>Cơ ngang đáy chậu sâu</i> ( <i>m.transversus perinei profundus</i> )	Ngành xương ngồi	Thể đáy chậu	Giúp tổng nốt các giọt nước tiểu và tinh dịch
<i>Cơ thắt niệu đạo ngoài</i> ( <i>m.sphincter urethrae externus</i> )	Các ngành của xương ngồi và xương mu	Đường đan giữa ở nam và thành âm đạo ở nữ	Giúp tổng nốt các giọt nước tiểu và tinh dịch
<i>Cơ thắt hậu môn ngoài</i> ( <i>m.sphincter ani externus</i> )	Thể hậu môn - cụt	Thể đáy chậu	Giữ vững và làm đóng ống hậu môn



### 4.5.3. Đáy chậu

Đáy chậu vừa là một vùng bề mặt vừa là một "ngăn" nông của cơ thể. Khi đùi khép, bề mặt đáy chậu là một vùng hẹp nằm giữa bờ trong của hai gốc đùi. Khi đùi giạng, đáy chậu là một vùng hình trám đi từ gò mu ở trước tới đầu trên khe liên mông ở sau và hai bên là bờ trong của hai gốc đùi và hai nếp lằn mông. Ngăn đáy chậu nằm dưới khoang chậu hông và được ngăn cách với khoang chậu hông bởi hoành chậu hông. Các cấu trúc xương - sụn bao quanh ngăn đáy chậu là: khớp mu ở trước, xương cụt ở sau, các củ ngồi ở hai bên, các ngành ngồi - mu ở trước - bên và các dây chằng cùng - củ ở sau - bên.

Một đường kẻ ngang tưởng tượng nối đầu trước của hai ụ ngồi chia đáy chậu thành hai tam giác: *tam giác* (hay *vùng*) *hậu môn* ở sau chứa ống hậu môn, *tam giác* (hay *vùng*) *niệu - dục* ở trước chứa các cơ quan sinh dục ngoài của nữ hoặc nam.

#### **Tam giác niệu - dục (H.4.24 và H.4.25)**

**Giải phẫu bề mặt.** Nhìn bề mặt, tam giác niệu - dục khác nhau giữa nam và nữ. Vùng niệu - dục của nam được da bìu che phủ gần hết và nằm dưới da là rễ dương vật và các cơ đáy chậu nông. Tam giác niệu - dục của nữ chứa toàn bộ cơ quan sinh dục ngoài (âm hộ) của nữ: Ở giữa là tiền đình âm đạo chứa lỗ âm đạo và lỗ niệu đạo, ở hai bên là các môi lớn và bé, và ở trước là âm vật.

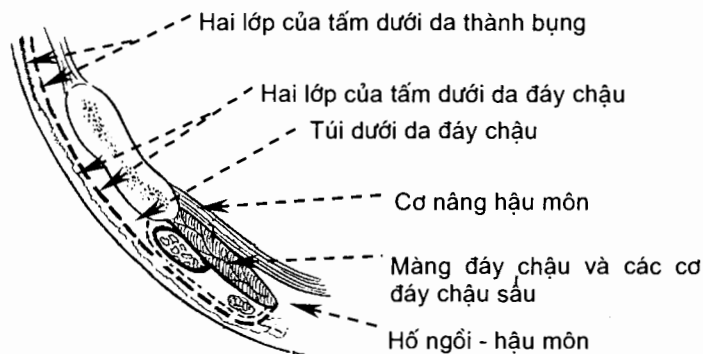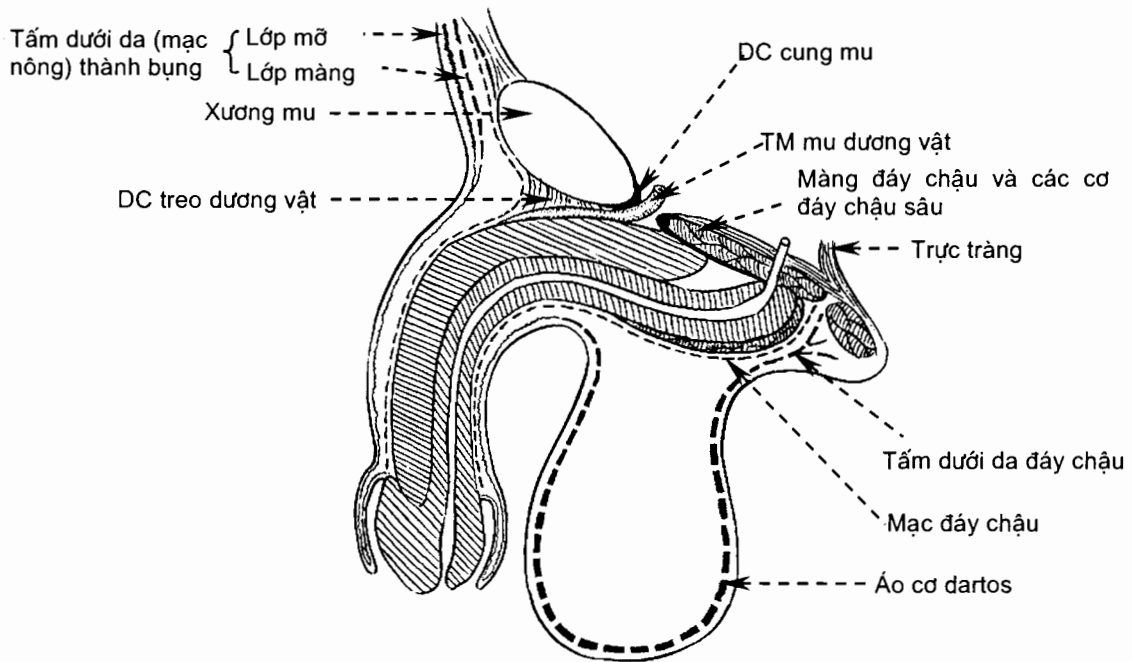
**Các lớp mô.** Tam giác niệu - dục ở hai giới được cấu tạo bằng năm lớp mô giống nhau, tính từ nông vào sâu là: (1) da và tấm dưới da đáy chậu, (2) mạc đáy chậu, (3) các tạng cương và các cơ đáy chậu nông vây quanh, (4) màng đáy chậu và (5) các cơ đáy chậu sâu. Ở giữa những lớp mô này là ba khoang.

**Tấm dưới da đáy chậu** (tela subcutanea perinei). Tấm dưới da bao gồm một lớp mỡ nông và một *lớp màng* (stratum membranosum) ở sâu. Lớp mỡ thì dày ở nữ, mỏng ở nam. Tấm dưới da đáy chậu liên tiếp với tấm dưới da của đùi, thành bụng trước, tam giác hậu môn, bìu và dương vật. Tấm dưới da của bìu trở thành áo dartos và tấm dưới da của tam giác hậu môn không có lớp màng. Bờ sau của lớp màng tấm dưới da đáy chậu quặt lên dính với bờ sau màng đáy chậu, hai bờ bên dính với ngành ngồi - mu và liên tiếp với mạc đùi.

**Mạc đáy chậu** (fascia perinei) là lá dưới (lá nông) của mạc bọc các cơ đáy chậu nông. Các bờ bên của mạc này dính vào ngành ngồi - mu, bờ sau dính vào màng đáy chậu. Ở trước, nó liên tiếp với mạc dương vật và lớp mạc phủ cơ chéo bụng ngoài và bao cơ thẳng bụng.

**Các cơ đáy chậu nông và các tạng cương** (xem Cơ quan sinh dục ngoài). Ở nam, các tạng cương là phần rễ của dương vật bám vào mặt dưới màng đáy chậu, bao gồm hành dương vật chứa niệu đạo và các trụ dương vật; các cơ đáy chậu nông của nam (xem Cơ đáy chậu) gồm các cơ hành xoắn vây quanh hành dương vật, các cơ ngồi hang vây quanh hai trụ dương vật và cơ ngang đáy chậu nông. Ở nữ, thay cho hành dương vật là hai khối mô xoắn gọi là hành tiền đình nằm ở hai bên âm đạo; mỗi cơ hành xoắn của nữ che phủ một hành tiền đình và được ngăn cách với cơ bên đối diện bằng âm đạo. Mặt nông (mặt dưới) của các cơ đáy chậu nông được che phủ bằng mạc đáy chậu.





**Hình 4.24.** Các lớp và các khoang của đáy chậu trên thiết đồ đứng dọc

**Màng đáy chậu** (membrana perinei) là một màng mỏng và dai hình tam giác dính ở hai bên vào các ngành phải và trái cung mu. Ở nam, góc trước của màng đáy chậu dày lên thành **dây chằng ngang đáy chậu** nằm ngay dưới khớp mu. Giữa dây chằng này và dây chằng cung mu có một khe hở để tĩnh mạch mu sâu dương vật đi qua. Ở nữ không có dây chằng ngang đáy chậu. Bờ sau màng đáy chậu dính với bờ sau của lớp màng tắm dưới da và bờ sau mạc đáy chậu. **Thể đáy chậu** (corpus perineale) là một khối xơ - cơ không đều bám vào giữa bờ sau của màng đáy chậu. Nó nằm trước ống hậu môn, sau hành dương vật (của nam) và tiền đình âm đạo (của nữ). Ngoài các sợi chun và sợi collagen, đây còn là nơi hội tụ của cơ hành xóp, cơ thắt hậu môn ngoài và các cơ ngang đáy chậu nông và sâu.

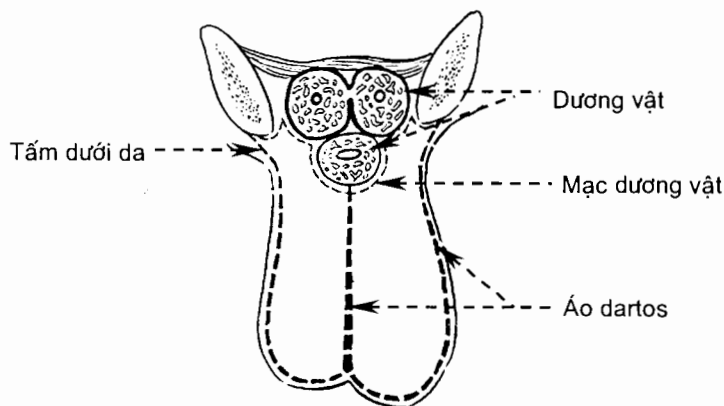
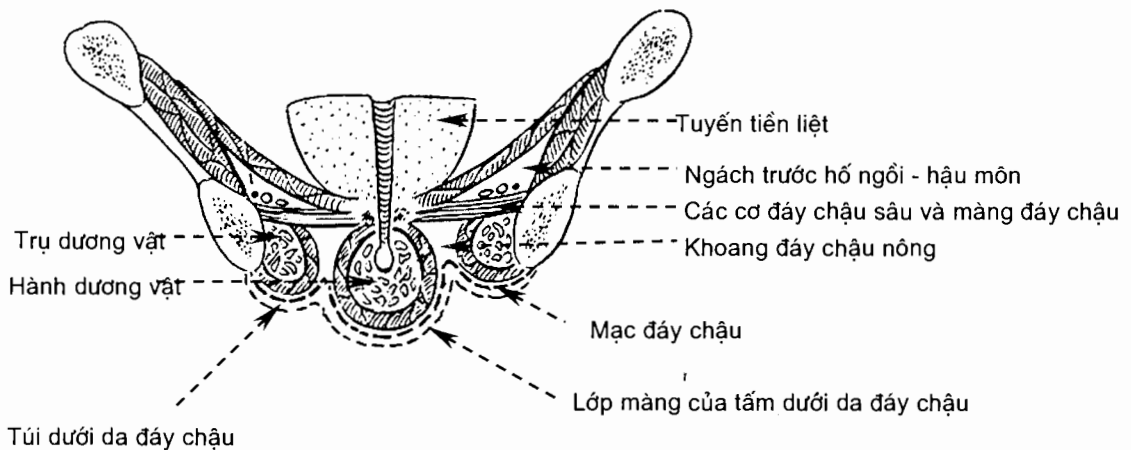
**Các cơ đáy chậu sâu** (xem Cơ đáy chậu). Các cơ này nằm trên màng đáy chậu, dưới hoành chậu hông. Các cơ ở nam là cơ thắt niệu đạo ngoài và cơ ngang



đáy chậu sâu. Cơ thắt niệu đạo ngoài của nữ gồm phần chính là một cơ vòng thực sự vây quanh niệu đạo. Từ cơ vòng này có những sợi chạy về phía sau - bèn bám vào ngành xương ngồi gọi là *cơ ép niệu đạo* (m. compressor urethrae) và những sợi chạy vòng quanh cả niệu đạo và âm đạo tạo nên *cơ thắt niệu đạo - âm đạo* (m. sphincter urethrovaginalis). Cơ ngang đáy chậu sâu của nữ chủ yếu là cơ trơn và cơ này cùng với cơ thắt niệu đạo của nữ được gọi chung là cơ thắt niệu - dục. Các cơ đáy chậu sâu không phải là một phiến cơ dẹt, phẳng mà nằm theo hướng thẳng đứng hơn là nằm trên mặt phẳng ngang. Chỉ có cơ thắt niệu đạo ngoài là có mạc phủ ở mặt trên. Vì những lí do đó mà gần đây màng đáy chậu cùng các cơ đáy chậu sâu không được gọi là "hoành niệu - dục" nữa.

**Các khoang của tam giác niệu dục.** Giữa các lớp của tam giác niệu dục có ba khoang.

*Túi dưới da đáy chậu* (saccus subcutaneus perinei) là một khoang tiềm tàng nằm giữa lớp màng của tấm dưới da đáy chậu và mạc đáy chậu. Tràn nước tiểu hoặc tụ máu trong túi dưới da đáy chậu có thể lan dưới lớp màng tới thành bụng trước, bìu và dương vật.



**Hình 4.25.** Các lớp và các khoang của đáy chậu trên thiết đồ đứng ngang

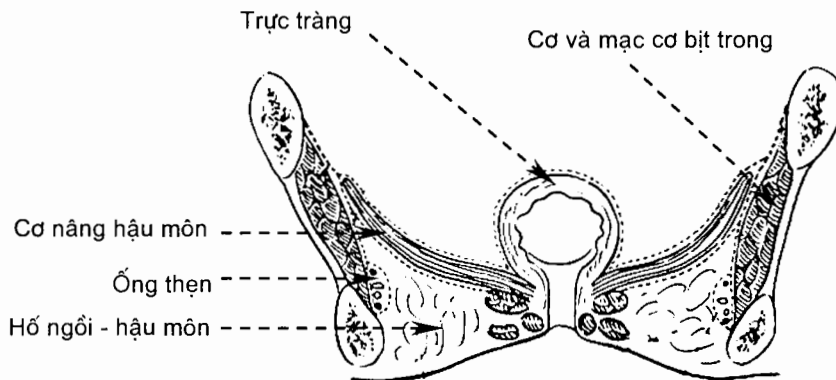
*Ngăn đáy chậu nông* (compartimentum superficiale perinei) là một túi kín hoàn toàn, được giới hạn bởi mạc đáy chậu ở dưới và màng đáy chậu ở trên. Ngăn này kín vì bờ sau của mạc đáy chậu và màng đáy chậu dính vào nhau, các bờ bên của chúng dính vào ngành ngồi - mu. Ngăn đáy chậu nông của nam chứa: (1) các tạng cương và các cơ đáy chậu nông (xem phần trên), (2) những nhánh của các mạch thẹn trong và thần kinh thẹn. Riêng ở nữ, ngăn này còn chứa các tuyến tiền đình lớn và các tuyến tiền đình bé; hai tuyến tiền đình lớn nằm ở hai bên tiền đình âm đạo, ở sau- ngoài lỗ âm đạo và được hành tiền đình che phủ.

*Túi đáy chậu sâu* (saccus profundus perinei) là khoang nằm trên màng đáy chậu. Túi này không phải là một khoang kín mà thông lên trên với ngách trước của hố ngồi - hậu môn. Túi đáy chậu sâu chứa các cơ đáy chậu sâu, đoạn trung gian của niệu đạo và các mạch máu - thần kinh có liên quan. Riêng ở nam có các tuyến hành niệu đạo.

### Tam giác (hay vùng) hậu môn

Vùng hậu môn nằm dưới hoành chậu hông. Ở giữa tam giác hậu môn là ống hậu môn được cơ thắt hậu môn ngoài bao quanh. Đầu trước của cơ thắt hậu môn ngoài dính với thể đáy chậu, đầu sau nối với xương cụt bởi một dải xơ - cơ gọi là thể hậu môn - cụt. Ở hai bên và ở sau - bên ống hậu môn là các hố ngồi - hậu môn chứa đầy mỡ.

Trên mặt cắt đứng ngang (H.4.26), hố ngồi - hậu môn có hình tam giác với: giới hạn dưới là da; thành ngoài do cơ bịt trong và mạc cơ bịt trong tạo nên; thành trên - trong dốc nghiêng do mặt dưới hoành chậu hông tạo nên. Mô liên kết dưới da trong hố này được gọi là *thể mỡ hố ngồi hậu môn* (corpus adiposum fossa ischioanalis). Hố thông ở sau với một khoang tiềm tàng nằm dưới cơ mông lớn và mở rộng về phía trước thành một ngách nằm giữa hoành chậu hông và các cơ đáy chậu sâu. Hai hố không thông nhau ở trước nhưng thông với nhau ở sau ống hậu môn vì tại đây những sợi của cơ thắt hậu môn ngoài, (trên đường đi tới xương cụt) không dính với cơ nâng hậu môn. Các mạch thẹn trong và thần kinh thẹn đi ở thành bên hố ngồi - hậu môn, trong một ống mạc ở mặt trong cơ bịt trong gọi là *ống thẹn* (canalis pudendalis). Thần kinh trực tràng dưới (nhánh của thần kinh thẹn) và các mạch trực tràng dưới (nhánh của các mạch thẹn trong) tách ra từ đầu sau ống thẹn và đi ngang qua hố ngồi - hậu môn tới ống hậu môn.



Hình 4.26. Thiết đồ đứng ngang qua hố ngồi - hậu môn



## 5. CÁC CƠ CHI TRÊN

Các cơ chi trên thường được mô tả theo các vùng của chi trên: *vùng vai và nách*, *vùng cánh tay*, *vùng cẳng tay*, *vùng bàn tay*. Theo tác dụng, cơ chi trên còn được xếp theo các nhóm gây nên các cử động của các phần (đoạn) chi trên: cơ vận động đai ngực, cơ vận động cánh tay, cơ vận động cẳng tay, cơ vận động bàn tay và ngón tay. Các cơ trong một vùng có thể gây ra cử động của một số đoạn chi trên và cử động của một đoạn chi trên (trên 1 khớp) có thể do cơ ở một số vùng gây ra.

### 5.1. Các cơ ở vai và nách (Bảng 4.5)

Các cơ ở vai và nách là những cơ vây quanh đai ngực và đầu trên xương cánh tay. Chúng thuộc vào ba vùng là *vùng ngực*, *vùng bả vai* và *vùng delta*. Xét về nguyên uỷ và bám tận, những cơ này thuộc hai loại:

**Các cơ nội tại** (7 cơ) có cả hai đầu bám vào xương chi trên, cụ thể là đi từ đai ngực tới xương cánh tay. Chúng đích thực là cơ của chi trên và gây ra cử động của cánh tay trên khớp vai.

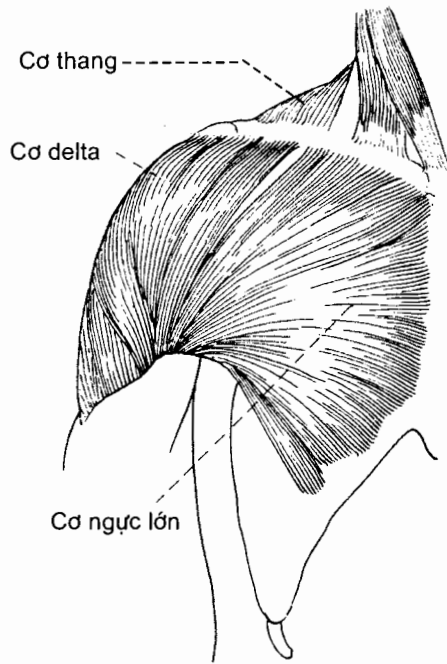
**Các cơ ngoại lai** (9 cơ) đi từ cột sống hoặc lồng ngực tới đai ngực và xương cánh tay, tức là đầu nguyên uỷ của chúng bám vào các xương trục. Tùy theo chỗ bám tận mà cơ ngoại lai vận động đai ngực hay cánh tay. Theo mô tả định khu, các cơ ngoại lai thuộc về vùng lưng và vùng ngực nhưng do vận động đai ngực và cánh tay, chúng được mô tả cùng với các cơ đích thực của chi trên. Các cơ vận động đai ngực có vai trò cố định nguyên uỷ của các cơ vận động cánh tay hoặc làm tăng tầm cử động của cánh tay.

Về chi phối thần kinh, tất cả các cơ vùng vai và nách do các nhánh bên của đám rối cánh tay vận động (trừ cơ thang do thần kinh phụ và đám rối cổ vận động).

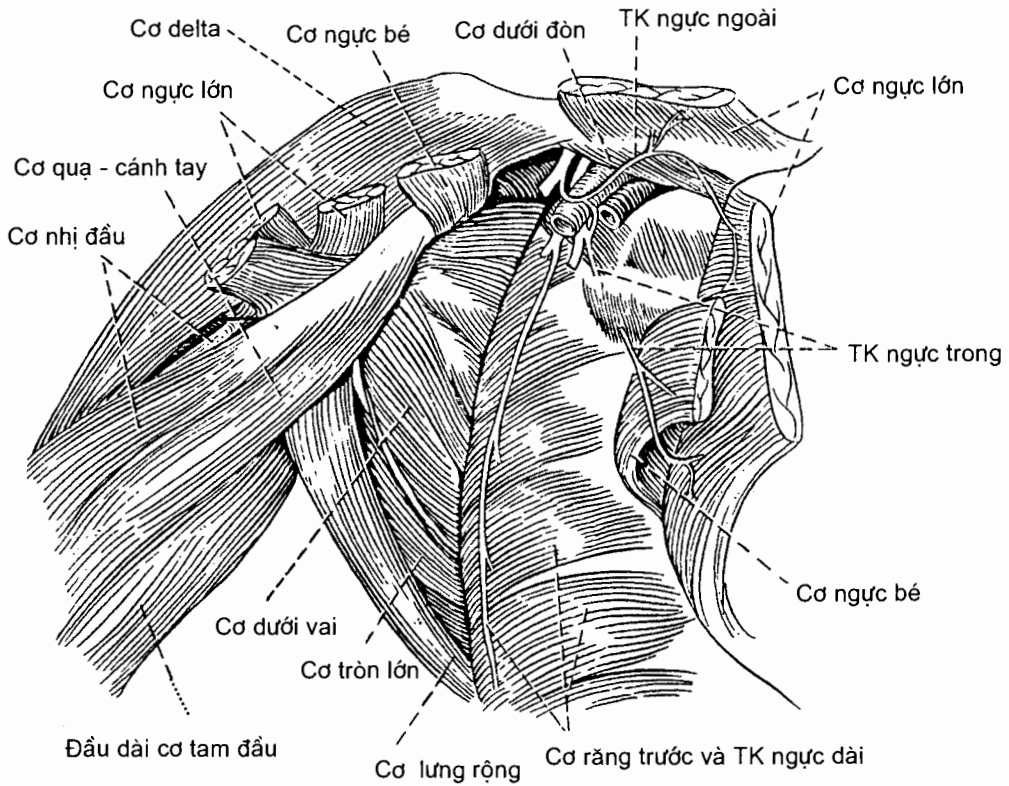
#### 5.1.1. Các cơ ở vùng ngực (H.4.27 và H.4.28)

Gồm ba cơ nằm ở thành trước của nách là *cơ ngực lớn*, *cơ ngực bé* và *cơ dưới đòn*; ngoài ra còn có *cơ răng trước* nằm ở thành trong của nách. Cả 4 cơ đều là cơ ngoại lai, trong đó cơ ngực lớn vận động cánh tay, ba cơ còn lại vận động đai ngực.

*Cơ ngực lớn* là một cơ rộng, dày, hình quạt phủ phần trên thành ngực. *Cơ ngực bé* là một cơ dẹt hình tam giác nằm sau cơ ngực lớn. *Cơ dưới đòn* là cơ nhỏ hình trụ nằm dưới xương đòn. *Cơ răng trước* là một cơ rộng, dẹt nằm giữa xương vai và các xương sườn.



Hình 4.27. Cơ ngực lớn



Hình 4.28. Các cơ trên các thành của nách.



### 5.1.2. Các cơ vùng bả vai và lưng (H.4.29)

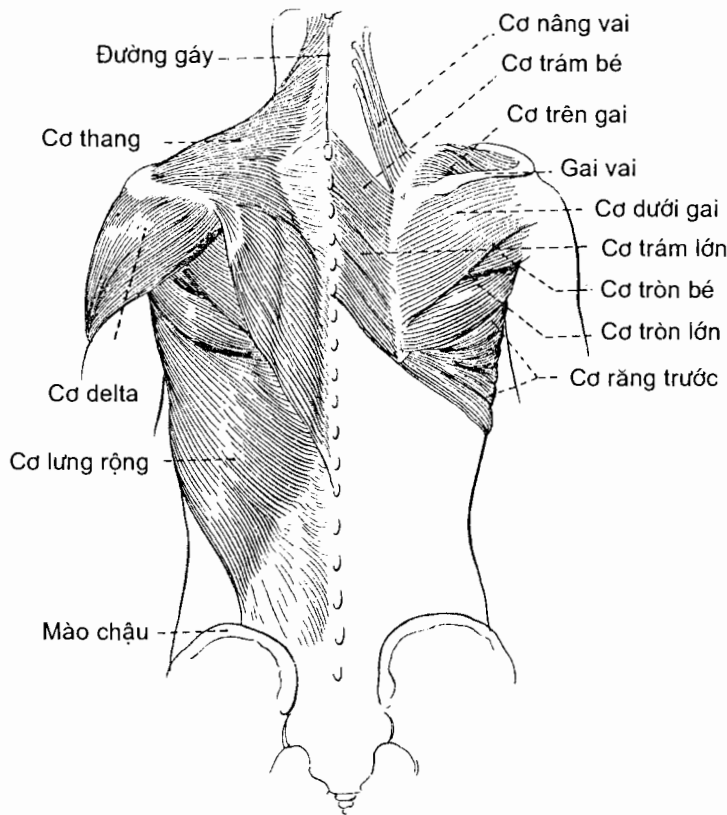
Các cơ vùng này bao gồm hai nhóm nông và sâu

**Nhóm nông** có 2 cơ: *cơ thang* và *cơ lưng rộng*, đều là cơ ngoại lai với chi trên. *Cơ thang* là một cơ rộng, dẹt, hình tam giác trải rộng từ xương sọ và cột sống ở phía trong tới đai ngực ở phía ngoài. Nó là cơ nông nhất trùm lên vùng cổ sau và phần trên vùng lưng. Cơ thang hai bên hợp nên một hình thang. *Cơ lưng rộng* cũng là một cơ rộng hình tam giác che phủ phần dưới vùng lưng.

**Nhóm sâu** gồm các cơ ngoại lai và các cơ nội tại đối với chi trên.

Các cơ ngoại lai đều chạy từ cột sống đến xương vai và vận động đai ngực. Đó là ba cơ: *cơ trám lớn*, *cơ trám bé* và *cơ nâng vai*.

Các cơ nội tại gồm 6 cơ đi từ xương vai đến xương cánh tay và gây nên cử động của cánh tay: *cơ dưới gai*, *cơ trên gai*, *cơ dưới vai*, *cơ tròn bé*, *cơ tròn lớn* và *cơ quạ - cánh tay*. *Cơ dưới vai* là một cơ rộng hình tam giác lấp đầy hố dưới vai của xương vai và tạo nên một phần thành sau của nách. *Cơ trên gai* và *cơ dưới gai* là những cơ nằm trong các hố cùng tên của xương vai. *Cơ tròn bé* và *cơ tròn lớn* là 2 cơ bám vào bờ ngoài xương vai. Cơ tròn lớn ở dưới cơ tròn bé và góp phần tạo nên thành sau của nách. *Cơ quạ - cánh tay* là một cơ thuần dài chạy dọc thành ngoài của nách.



Hình 4.29. Các cơ vùng bả vai và lưng

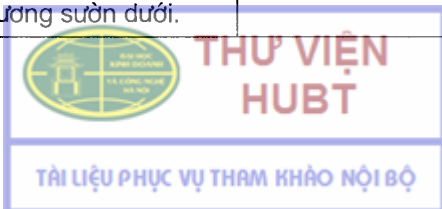
Cơ dưới vai, cơ trên gai, cơ dưới gai và cơ tròn bé có vai trò quan trọng trong việc giữ chắc khớp vai vì các gân dẹt của chúng dính liền nhau để tạo nên một vòng tròn gần hoàn chỉnh bao quanh khớp vai (đai xoay).

### 5.1.3. Cơ vùng delta (Các H.4.27; 4.28; 4.29)

Vùng delta chỉ có một cơ: cơ delta. Cơ delta là một cơ dày và khoẻ trùm lên khớp vai và tạo nên ụ vai. Cơ này là vị trí thường dùng để tiêm bắp. Các sợi của cơ delta từ nhiều điểm khác nhau của đai ngực chạy xuống xương cánh tay nên mỗi nhóm sợi có thể gây nên một cử động riêng của cánh tay.

**Bảng 4.5.** Các cơ ở vai và nách

Cơ	Nguyên uỷ	Bám tận	Động tác
<b>Các cơ ở vùng ngực</b> <i>Cơ ngực lớn</i> (m.pectoralis major) Gồm phần đòn, phần ức sườn và phần bụng	<i>Phần đòn:</i> 2/3 trong xương đòn <i>Phần ức sườn:</i> xương ức và các sụn sườn I - VI <i>Phần bụng:</i> bao cơ thẳng bụng	Mép ngoài rãnh gian củ xương cánh tay (mào củ lớn)	Khép và xoay trong cánh tay tại khớp vai, riêng phần đòn gấp cánh tay
<i>Cơ ngực bé</i> (m.pectoralis minor)	Các xương sườn III - V	Mỏm quạ xương vai	Hạ và xoay xương vai xuống dưới; nâng các xương sườn lúc hít vào hết sức khi xương vai được cố định
<i>Cơ dưới đòn</i> (m.subclavius)	Sụn sườn và xương sườn I	Rãnh dưới đòn của xương đòn	Hạ và đưa xương đòn ra trước; cố định đai ngực
<i>Cơ răng trước</i> (m.seratus anterior)	8 hoặc 9 xương sườn trên	Bờ trong và góc dưới xương vai	Giàng xương vai và xoay xương vai lên trên; nâng xương sườn lên khi xương vai được cố định
<b>Các cơ ở vùng bả vai và lưng</b> <i>Cơ thang</i> (m.trapezius)	Đường gáy trên của xương chẩm, mỏm gai của tất cả các đốt sống cổ và ngực	1/3 ngoài bờ sau xương đòn, mỏm cùng vai và gai vai	Các sợi trên nâng xương vai và duỗi đầu; các sợi giữa khép xương vai; các sợi dưới hạ xương vai; các sợi trên và dưới cùng co xoay xương vai lên trên
<i>Cơ lưng rộng</i> (m.latissimus dorsi)	Mỏm gai các đốt sống từ N <sub>VI</sub> tới TL <sub>V</sub> , các mào cùng, 1/3 sau mào chậu, bốn xương sườn dưới.	Rãnh gian củ xương cánh tay	Duỗi, khép và xoay trong cánh tay tại khớp vai; kéo cánh tay xuống dưới và ra sau.



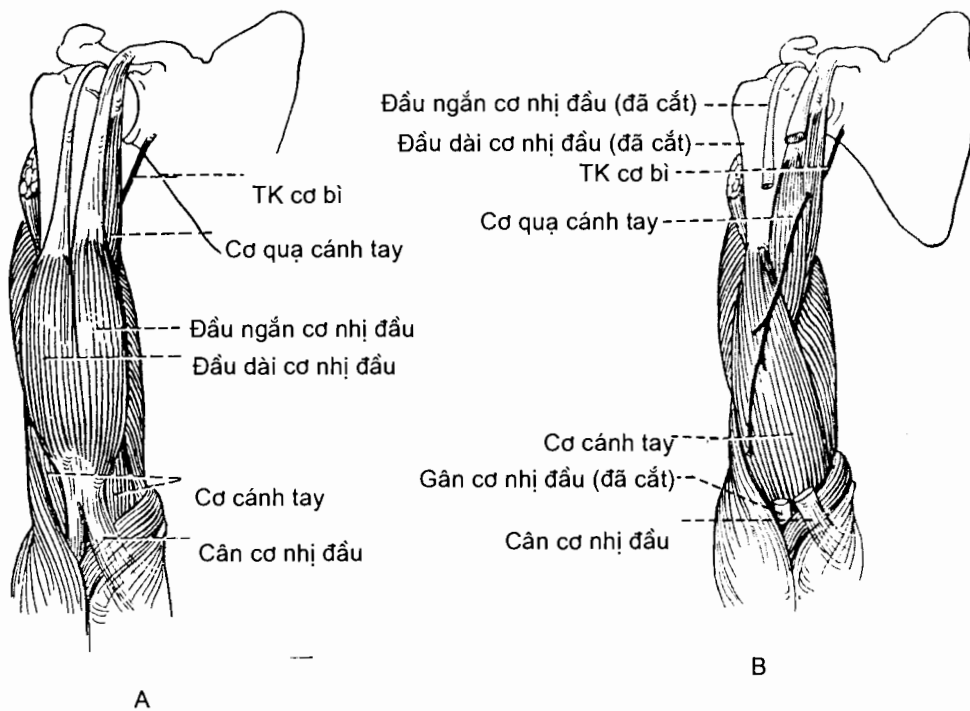
Bảng 4.5 (tiếp)

Cơ	Nguyên uỷ	Bám tận	Động tác
<i>Cơ nâng vai</i> (m.levator scapulae)	Mỏm ngang của bốn hoặc năm đốt sống cổ trên	Phần trên gai vai của bờ trong xương vai.	Nâng và xoay xương vai
<i>Cơ trám lớn</i> (m.rhomboideus major)	Mỏm gai các đốt sống ngực II - V	Phần dưới gai vai của bờ trong xương vai	Nâng, khép và xoay xương vai xuống dưới
<i>Cơ trám bé</i> (m.rhomboideus minor)	Mỏm gai các đốt sống cổ VII và ngực I	Phần trên gai vai của bờ trong xương vai	Nâng, khép và xoay xương vai xuống dưới
<i>Cơ dưới vai</i> (m.subscapularis)	Hố dưới vai của xương vai	Củ bé xương cánh tay	Xoay trong cánh tay tại khớp vai
<i>Cơ trên gai</i> (m.supraspinatus)	Hố trên gai của xương vai	Củ lớn xương cánh tay	Giạng cánh tay tại khớp vai
<i>Cơ dưới gai</i> (m.infraspinatus)	Hố dưới gai của xương vai	Củ lớn xương cánh tay	Xoay ngoài và khép cánh tay tại khớp vai.
<i>Cơ tròn lớn</i> (m.teres major)	Góc dưới xương vai	Mép trong rãnh gian củ (mào củ bé)	Duỗi, khép và xoay trong cánh tay tại khớp vai
<i>Cơ tròn bé</i> (m.teres minor)	Phần dưới bờ ngoài xương vai	Củ lớn xương cánh tay	Xoay ngoài, duỗi và khép cánh tay tại khớp vai.
<i>Cơ quạ cánh tay</i> (m.coracobrachialis)	Mỏm quạ xương vai	Chỗ nối 1/3 trên và 1/3 giữa mặt trong thân xương cánh tay	Gấp và khép cánh tay tại khớp vai.
<b>Cơ vùng delta</b> <i>Cơ delta</i> (m.deltoideus)	1/3 ngoài bờ trước xương đòn (các sợi trước); mỏm cùng vai (các sợi ngoài); gai vai (các sợi sau)	Lối củ delta xương cánh tay	Tại khớp vai: các sợi ngoài giạng cánh tay, các sợi trước gấp và xoay trong cánh tay, các sợi sau duỗi và xoay ngoài cánh tay

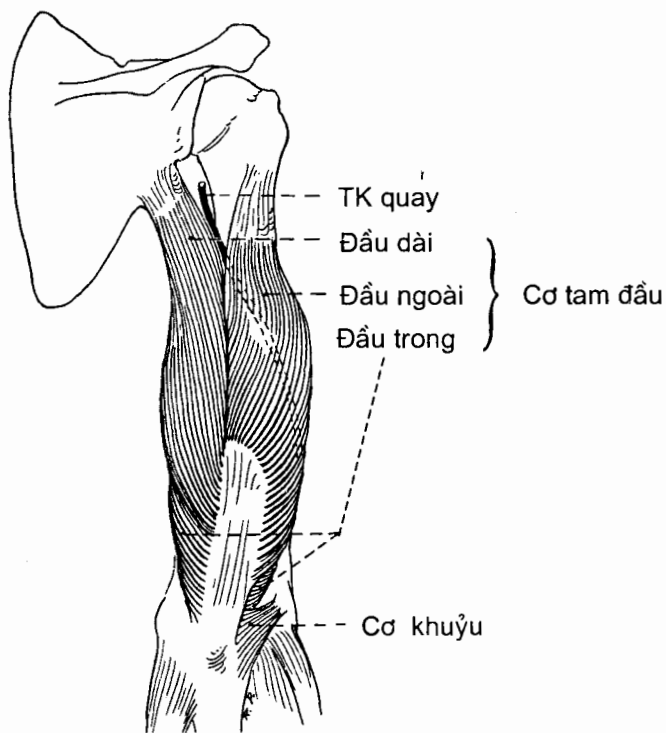
## 5.2. Các cơ ở cánh tay

Xương cánh tay cùng các vách gian cơ ngoài và trong chia cánh tay thành hai vùng trước và sau. Trong **vùng cánh tay trước** có hai cơ gấp cẳng tay xếp thành hai lớp: *cơ cánh tay* ở sâu và *cơ nhị đầu cánh tay* ở nông (H.4.30). Các cơ này đều do thần kinh cơ bì vận động. **Vùng cánh tay sau** có một cơ là *cơ tam đầu cánh tay*. Cơ này duỗi cẳng tay và do thần kinh quay vận động (H.4.31). Nguyên uỷ, bám tận và động tác của các cơ cánh tay được trình bày ở bảng 4.6.





**Hình 4.30.** Các cơ vùng cánh tay trước  
 A. Lớp nông                      B. Lớp sâu



**Hình 4.31.** Cơ tam đầu (vùng cánh tay sau)

**HUBT**
  
 TÀI LIỆU PHỤC VỤ THAM KHẢO NỘI BỘ



**Bảng 4.6. Các cơ ở cánh tay**

<b>Cơ</b>	<b>Nguyên uỷ</b>	<b>Bám tận</b>	<b>Động tác</b>
Cơ cánh tay (m.brachialis)	2/3 dưới mặt trước xương cánh tay	Mỏm vẹt xương trụ	Gấp cẳng tay tại khớp khuỷu
Cơ nhị đầu cánh tay (m.biceps brachii)	Bám vào xương vai bằng hai đầu: đầu dài vào củ trên ổ chảo, đầu ngắn vào mỏm quạ	Gân chính vào lõi củ xương quay, chẻ cận phụ vào mạc cẳng tay	Gấp cẳng tay tại khớp khuỷu, ngửa cẳng tay tại khớp quay - trụ gần và gấp cánh tay tại khớp vai
Cơ tam đầu cánh tay (m.triceps brachii)	Có 3 đầu bám: <i>Đầu dài</i> bám vào củ dưới ổ chảo xương vai; <i>Đầu ngoài</i> bám vào mặt sau xương cánh tay ở phía trên - ngoài rãnh thần kinh quay; <i>Đầu trong</i> bám vào mặt sau xương cánh tay ở phía dưới - trong rãnh thần kinh quay	Mỏm khuỷu xương trụ	Duỗi cẳng tay tại khớp khuỷu và duỗi cánh tay tại khớp vai

Nhìn chung 3 cơ ở cánh tay gây nên các cử động gấp và duỗi của cẳng tay trên khớp khuỷu (khớp cánh tay - quay - trụ). Cặp động tác đối kháng nhau này còn được thực hiện bởi 2 cơ ở cẳng tay là cơ cánh tay - quay (gấp) và cơ khuỷu (duỗi). Ngoài ra, các động tác sấp, ngửa cẳng tay trên các khớp quay - trụ chủ yếu do các cơ ở cẳng tay thực hiện (xem phần 5.3).


### 5.3. Các cơ ở cẳng tay

Hai xương cẳng tay và màng gian cốt cẳng tay chia cẳng tay thành **vùng cẳng tay trước** và **vùng cẳng tay sau**. Theo kiểu mô tả định khu, các cơ ở cẳng tay (20 cơ) được xếp thành hai nhóm thuộc về hai vùng nói trên. Về chức năng, hầu hết các cơ ở cẳng tay (15 cơ) là những cơ gây nên các cử động của bàn tay và ngón tay và cũng được chia thành hai nhóm đối kháng nhau về động tác: các cơ ở vùng cẳng tay trước gấp bàn tay và ngón tay, các cơ ở vùng cẳng tay sau duỗi bàn tay và ngón tay.

#### 5.3.1. Các cơ ở vùng cẳng tay trước (Bảng 4.7) (H.4.32)

Vùng này có 8 cơ xếp thành 4 lớp theo thứ tự từ nông vào sâu là:

**Lớp thứ nhất** tính từ ngoài vào trong có 4 cơ: cơ sấp tròn, cơ gấp cổ tay quay, cơ gan tay dài và cơ gấp cổ tay trụ.



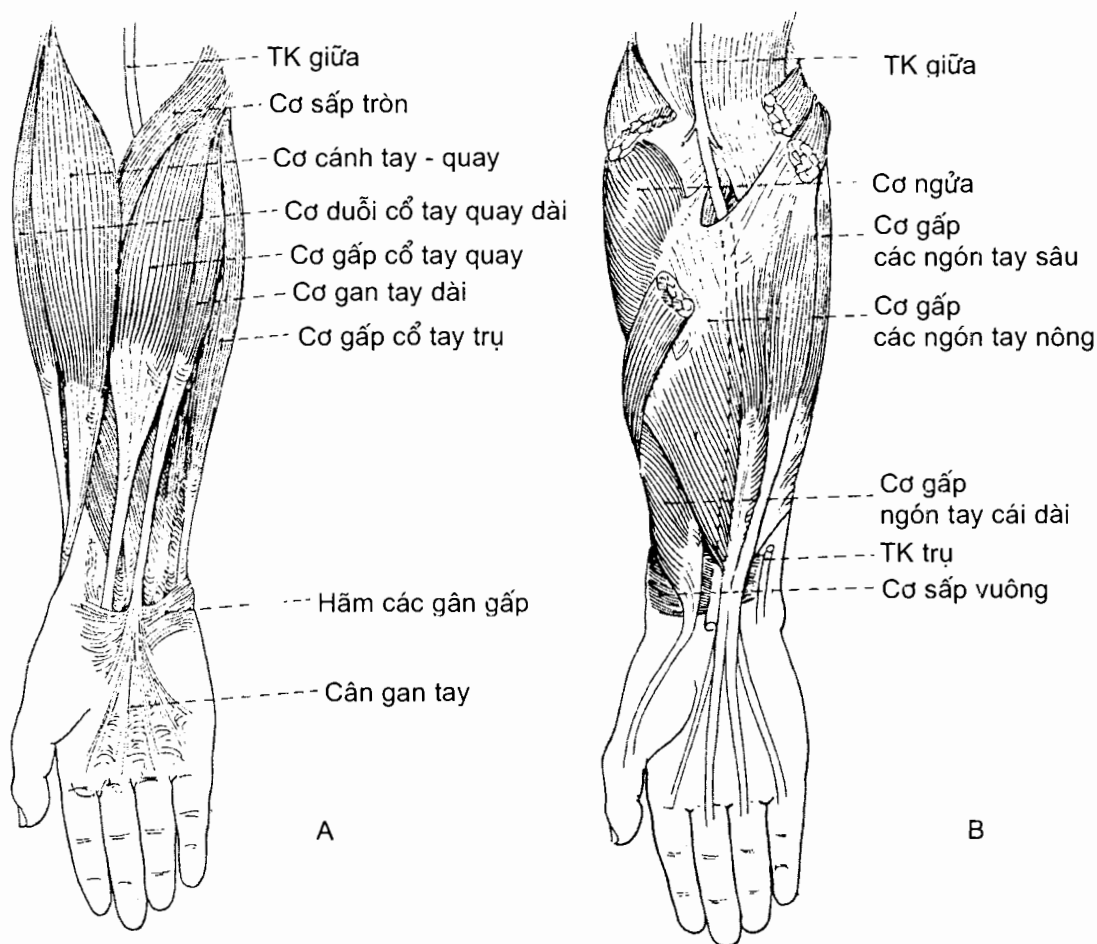
**Lớp thứ hai** có 1 cơ: *cơ gấp các ngón tay nông*.

**Lớp thứ ba** có 2 cơ: *cơ gấp ngón tay cái dài ở ngoài* và *cơ gấp các ngón tay sâu ở trong*.

**Lớp thứ tư** có 1 cơ: *cơ sấp vuông ở 1/4 dưới cẳng tay*.

Phần bụng của các cơ vùng cẳng tay trước tạo nên phần bắp lồi ở nửa trên cẳng tay. Cơ sấp tròn và cơ sấp vuông là hai cơ không chạy xuống bám tận ở bàn tay và ngón tay và do đó không gây nên các cử động của hai phần này. Vì chúng chỉ gây nên các cử động của cẳng tay nên về chức năng có thể xếp chúng cùng nhóm với các cơ đã tả ở cánh tay (xem phần 5.2). Ở cổ tay, gân của các cơ đi xuống bàn tay và ngón tay được giữ sát vào các xương cổ tay bởi một dải cân dày gọi là *hãm gân gấp*.

**Về chi phối thần kinh**, cơ gấp cổ tay trụ và hai bó trong cơ gấp các ngón sâu do thần kinh trụ vận động, các cơ còn lại do thần kinh giữa vận động.



**Hình 4.32.** Vùng cẳng tay trước  
A. Lớp nông



THƯ VIỆN  
HUBT

TÀI LIỆU PHỤC VỤ THAM KHẢO NỘI BỘ


**Bảng 4.7.** Các cơ vùng cẳng tay trước

<b>Cơ</b>	<b>Nguyên uỷ</b>	<b>Bám tận</b>	<b>Động tác</b>
<i>Cơ sấp tròn</i> (m.pronator teres)	Mỏm trên lồi cầu trong xương cánh tay và mỏm vẹt xương trụ	Giữa mặt ngoài xương quay	Sấp cẳng tay tại khớp quay - trụ và gấp nhẹ cẳng tay tại khớp khuỷu
<i>Cơ gấp cổ tay quay</i> (m.flexor carpi radialis)	Mỏm trên lồi cầu trong xương cánh tay	Nền xương đốt bàn tay II	Gấp và giạng bàn tay tại khớp cổ tay
<i>Cơ gan tay dài</i> (m.palmaris longus)	Mỏm trên lồi cầu trong xương cánh tay	Hãm gân gấp và cân gan tay	Gấp nhẹ bàn tay tại khớp cổ tay
<i>Cơ gấp cổ tay trụ</i> (m.flexor carpi ulnaris)	Mỏm trên lồi cầu trong xương cánh tay và mỏm khuỷu xương trụ	Xương đậu, xương móc và nền xương đốt bàn tay V	Gấp và khép (nghiêng trong) bàn tay tại khớp cổ tay
<i>Cơ gấp các ngón tay nông</i> (m.flexor digitorum superficialis)	Có 2 đầu: <i>Đầu cánh tay trụ</i> bám vào mỏm trên lồi cầu trong xương cánh tay và mỏm vẹt xương trụ; <i>Đầu quay</i> bám vào bờ trước xương quay.	Chia thành 4 gân bám vào đốt giữa của 4 ngón tay II - V, mỗi gân tách đôi thành 2 chẻ để bám vào 2 sườn bên đốt giữa (gân thủng)	Gấp đốt giữa các ngón tay II - V tại khớp gian đốt ngón gân, gấp bàn tay tại khớp cổ tay
<i>Cơ gấp ngón tay cái dài</i> (m.flexor pollicis longus)	Phần giữa mặt trước xương quay và màng gian cốt cẳng tay	Nền đốt xa ngón tay cái	Gấp đốt xa ngón tay cái tại khớp gian đốt ngón
<i>Cơ gấp các ngón tay sâu</i> (m.flexor digitorum profundus)	Mặt trước trong thân xương trụ	Chia thành 4 gân xuống bám vào nền của đốt xa các ngón tay II - V	Gấp đốt xa và đốt giữa các ngón tay II - V tại các khớp gian đốt ngón, gấp bàn tay tại khớp cổ tay
<i>Cơ sấp vuông</i> (m.pronator quadratus)	1/4 dưới mặt trước xương trụ	1/4 dưới mặt trước xương quay	Sấp cẳng tay tại các khớp quay - trụ

**5.3.2. Các cơ vùng cẳng tay sau** (Bảng 4.8)

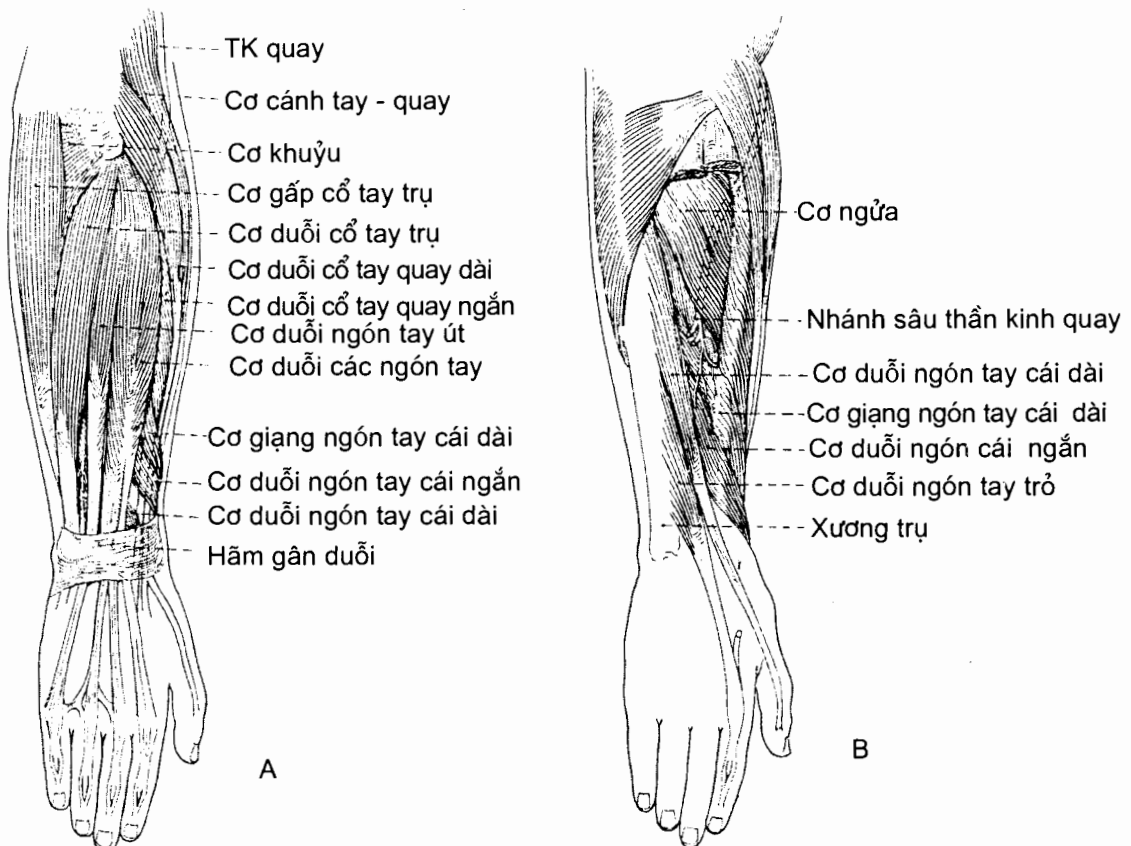
Vùng cẳng tay sau có 12 cơ xếp thành 2 lớp

**Lớp nông** (H.4.33) tính từ ngoài vào trong có 7 cơ: cơ cánh tay - quay, cơ duỗi cổ tay quay dài, cơ duỗi cổ tay quay ngắn, cơ duỗi các ngón tay, cơ duỗi ngón tay út, cơ duỗi cổ tay trụ và cơ khuỷu. Cả 7 cơ lớp nông đều có đầu nguyên uỷ bám vào xương cánh tay. Hai (2) trong số 7 cơ này không chạy xuống bám tận và gây ra cử động của bàn tay và ngón tay: cơ cánh tay quay bám tận vào xương quay (có tác dụng gấp cẳng tay), cơ khuỷu bám tận vào mỏm khuỷu xương trụ (duỗi cẳng tay). Cơ cánh tay quay chạy dọc bờ ngoài cẳng tay và còn lấn vào cả mặt trước



cẳng tay. 5 cơ còn lại bám tận ở các xương bàn tay và ngón tay để gây nên các cử động theo tên gọi của chúng.

**Lớp sâu (H.4.33)** có 5 cơ: cơ giạng ngón cái dài, cơ duỗi ngón cái ngắn, cơ duỗi ngón cái dài, cơ duỗi ngón trở và cơ ngửa. Cơ ngửa là một cơ ngắn nối đầu trên 2 xương cẳng tay và là cơ duy nhất của lớp sâu không gây ra cử động ở bàn tay; 4 cơ còn lại nối chung đi từ hai xương cẳng tay (nguyên uỷ) tới các xương của bàn tay và ngón tay (bám tận) để gây nên các cử động như tên gọi của chúng. Về chi phối thần kinh, tất cả các cơ cẳng tay sau do thần kinh quay chi phối.



**Hình 4.33.** Các cơ vùng cẳng tay sau  
 A. Lớp nông                                      B. Lớp sâu



**Bảng 4.8.** Các cơ vùng cẳng tay sau

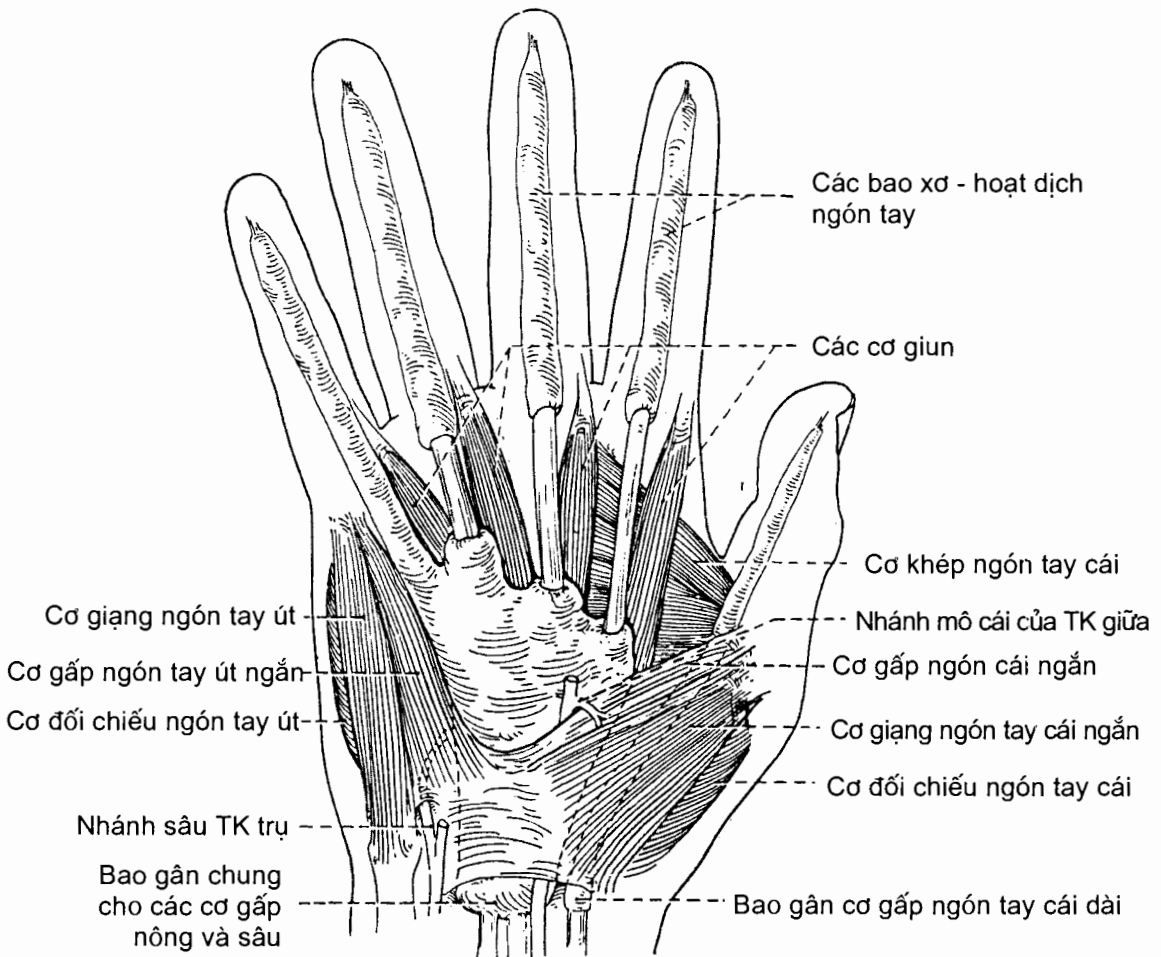
<b>Cơ</b>	<b>Nguyên uỷ</b>	<b>Bám tận</b>	<b>Tác dụng</b>
<b>Lớp nông</b> <i>Cơ cánh tay - quay</i> (m.brachioradialis)	Mào trên lồi cầu ngoài xương cánh tay	Ngay trên móm trên xương quay	Gấp cẳng tay tại khớp khuỷu, ngửa và sấp cẳng tay về vị trí trung gian tại các khớp quay - trụ
<i>Cơ duỗi cổ tay quay dài</i> (m.extensor carpi radialis longus)	Mào trên lồi cầu ngoài xương cánh tay	Mặt mu của nền xương đốt bàn tay II	Duỗi và giạng bàn tay tại khớp cổ tay
<i>Cơ duỗi cổ tay quay ngắn</i> (m. extensor carpi radialis brevis)	Móm trên lồi cầu ngoài xương cánh tay	Mặt mu của nền xương đốt bàn tay III	Duỗi và giạng bàn tay tại khớp cổ tay
<i>Cơ duỗi các ngón tay</i> (m.extensor digitorum)	Móm trên lồi cầu ngoài xương cánh tay	Đốt xa và đốt giữa của các ngón tay từ II - V	Duỗi các đốt ngón tay và bàn tay
<i>Cơ duỗi ngón tay út</i> (m. extensor digiti minimi)	Móm trên lồi cầu ngoài xương cánh tay.	Gân đi vào ngón út của cơ duỗi các ngón tay.	Duỗi các đốt ngón út và bàn tay
<i>Cơ duỗi cổ tay - trụ</i> (m.extensor carpi ulnaris)	Móm trên lồi cầu ngoài xương cánh tay và bờ sau xương trụ	Nền xương đốt bàn tay V	Duỗi và khép bàn tay tại khớp cổ tay
<i>Cơ khuỷu</i> (m.anconeus)	Móm trên lồi cầu ngoài xương cánh tay	Móm khuỷu và phần trên thân xương trụ	Duỗi cẳng tay tại khớp khuỷu
<b>Lớp sâu</b> <i>Cơ giạng ngón tay cái dài</i> (m.abductor pollicis longus)	Phần giữa mặt sau xương quay, xương trụ và màng gian cốt cẳng tay	Nền xương đốt bàn tay I	Giạng và duỗi ngón cái tại khớp cổ tay - đốt bàn tay và giạng bàn tay tại khớp cổ tay
<i>Cơ duỗi ngón tay cái ngắn</i> (m.extensor pollicis brevis)	Giữa mặt sau xương quay và màng gian cốt cẳng tay	Nền đốt gần ngón cái	Duỗi đốt gần ngón cái, đốt bàn tay I và bàn tay
<i>Cơ duỗi ngón cái dài</i> (m.extensor pollicis longus)	Giữa mặt sau xương trụ và màng gian cốt cẳng tay	Nền đốt xa ngón cái	Duỗi đốt xa ngón cái tại khớp gian đốt ngón, xương đốt bàn tay I tại khớp cổ tay - đốt bàn tay và giạng bàn tay tại khớp cổ tay
<i>Cơ duỗi ngón tay trỏ</i> (m.extensor indicis)	Phần dưới mặt sau xương trụ	Gân đi vào ngón trỏ của cơ duỗi các ngón tay	Duỗi các đốt của ngón trỏ và duỗi bàn tay
<i>Cơ ngửa</i> (m.supinator)	Móm trên lồi cầu ngoài xương cánh tay và mào cơ ngửa xương trụ	1/3 trên mặt ngoài xương quay	Ngửa cẳng tay tại các khớp quay - trụ.

#### 5.4. Các cơ ở bàn tay (Bảng 4.9) (H.4.34)

Ở bàn tay có hai loại cơ. **Các cơ ngoại lai** là những cơ có nguyên uỷ ở cẳng tay nhưng gân của chúng chạy xuống bám tận ở ngón tay. Những cơ này tạo ra các cử động mạnh nhưng thô sơ của các ngón tay. **Các cơ nội tại** của bàn tay là những cơ có nguyên uỷ và bám tận trong phạm vi bàn tay. Nhóm cơ này tạo ra các cử động yếu nhưng tinh tế và chính xác của các ngón tay.

Các cơ nội tại của bàn tay đều nằm ở gan tay và bao gồm 4 nhóm: nhóm cơ mô cái, nhóm cơ mô út, nhóm cơ giun ở ô gan tay giữa và nhóm cơ gian cốt.

**Nhóm cơ mô cái** vận động cho ngón tay cái và tạo nên *mô cái* (ụ lồi tròn ở phần ngoài gan tay). Bốn cơ của nhóm này là: *cơ giạng ngón tay cái ngắn*, *cơ đối chiếu ngón tay cái*, *cơ gấp ngón tay cái ngắn* và *cơ khép ngón tay cái*.



Hình 4.34. Các cơ vùng gan tay

**Nhóm cơ mô út** vận động cho ngón tay út và tạo nên *mô út* (ụ lồi tròn ở phần trong gan tay). Nhóm này có 3 cơ là: *cơ giạng ngón tay út*, *cơ gấp ngón tay út ngắn* và *cơ đối chiếu ngón tay út*.

**Nhóm cơ giun** bao gồm 4 cơ có đầu nguyên uỷ bám vào các gân gấp các ngón tay sâu.


**Nhóm cơ gian cốt** bao gồm 4 *cơ gian cốt gan tay* và 4 *cơ gian cốt mu tay* nằm ở giữa các xương đốt bàn tay (khoảng gian cốt).

Các cơ giun và cơ gian cốt nói chung có tác dụng giạng, khép, gấp và duỗi các ngón tay (trừ ngón cái).

Về *chi phối thần kinh*: cơ của bàn tay do thần kinh giữa và thần kinh trụ vận động. Thần kinh giữa vận động *cơ giạng ngón tay cái ngắn*, *cơ đối chiếu ngón tay cái*, bó nông *cơ gấp ngón tay cái ngắn* và các cơ giun I, II. Thần kinh trụ vận động tất cả các cơ còn lại.

**Bảng 4.9.** Các cơ nội tại của bàn tay

Cơ	Nguyên uỷ	Bám tận	Động tác
<b>Mô cái</b> <i>Cơ giạng ngón tay cái ngắn</i> (m.abductor pollicis brevis)	Hãm gân gấp, xương thuyền và xương thang	Mặt ngoài nền đốt gần ngón cái	Giạng ngón cái
<i>Cơ gấp ngón tay cái ngắn</i> (m.flexor pollicis brevis) Có hai đầu nông và sâu	Hãm gân gấp, xương thang (đầu nông), xương thê, xương cả (đầu sâu)	Nền đốt gần ngón cái	Gấp ngón tay cái tại khớp cổ tay - đốt bàn tay và khớp đốt bàn tay - đốt ngón tay
<i>Cơ đối chiếu ngón tay cái</i> (m.opponens pollicis)	Hãm gân gấp và xương thang	Mặt ngoài xương đốt bàn tay I	Kéo ngón tay cái qua gan tay để gấp các ngón khác (đối chiếu) tại khớp đốt bàn tay - đốt ngón tay
<i>Cơ khép ngón tay cái</i> (m.adductor pollicis) có hai đầu chéo và ngang	Đầu chéo: xương cả, xương thê; đầu ngang: xương đốt bàn tay III	Mặt trong nền đốt gần ngón cái bằng một gân chứa xương vững	Khép ngón tay cái tại khớp cổ tay - đốt bàn tay và khớp đốt bàn tay - đốt ngón tay
<b>Mô út</b> <i>Cơ giạng ngón tay út</i> (m.abductor digiti minimi)	Xương đậu và gân cơ gấp cổ tay trụ	Mặt trong nền đốt gần ngón tay út	Giạng và gấp ngón tay út tại khớp đốt bàn tay - đốt ngón tay
<i>Cơ gấp ngón tay út ngắn</i> (m.flexor digiti minimi brevis)	Hãm gân gấp và xương móc	Mặt trong nền đốt gần ngón út	Gấp ngón V tại khớp cổ tay - đốt bàn tay và khớp đốt bàn tay - đốt ngón tay



Cơ	Nguyên uỷ	Bám tận	Động tác
<i>Cơ đối chiếu ngón tay út</i> (m.opponens digiti minimi)	Hãm gân gấp và xương móc	Mặt trong xương đốt bàn tay V	Đưa ngón tay út ngang qua gan tay để gấp ngón cái (đối chiếu) tại khớp cổ tay - đốt bàn tay
<b>Cơ ô gan tay giữa</b> <i>Các cơ giun</i> (Mm. lumbricales) có 4 cơ tính từ ngoài vào trong	<i>Cơ giun I và II</i> vào bờ ngoài gân gấp sâu của ngón II và III; <i>Cơ giun III và IV</i> vào tất cả các bờ gân hướng vào khe giữa các gân gấp sâu của ngón III, IV và V	Bờ ngoài của các gân cơ duỗi các ngón tay, ở đoạn đi qua đốt ngón gần	Duỗi đốt giữa và xa của các ngón tay tại các khớp gian đốt ngón, gấp đốt gần tại khớp đốt bàn tay - đốt ngón tay
<b>Cơ gian cốt</b> <i>Các cơ gian cốt gan tay</i> (Mm.interossei palmares) Có 4 cơ tính từ ngoài vào trong	Nửa trước của mặt trước hướng vào trục bàn tay của của các xương đốt bàn tay I, II, IV, và V	Gân duỗi và nền đốt gần của các ngón tay (trừ ngón giữa) ở cùng phía với nguyên uỷ	Khép các ngón tay và gấp các ngón tay tại khớp đốt bàn tay - đốt ngón tay
<i>Các cơ gian cốt mu tay</i> (Mm.interossei dorsales) Có 4 cơ tính từ ngoài vào trong	Mỗi cơ chiếm cả bề rộng khoang gian cốt và bám các bờ hướng vào khoang gian cốt của hai xương đốt bàn tay kề nhau	Đốt ngón gần và gân ruỗi của các ngón tay II - IV ở phía xa trục giữa bàn tay	Giạng và gấp các ngón tay II - IV tại các khớp đốt bàn tay - đốt ngón tay và duỗi đốt giữa và xa của các ngón tay đó

## 6. CƠ CHI DƯỚI

### 6.1. Các cơ của vùng hông (Bảng 4.10) (H.4.35)

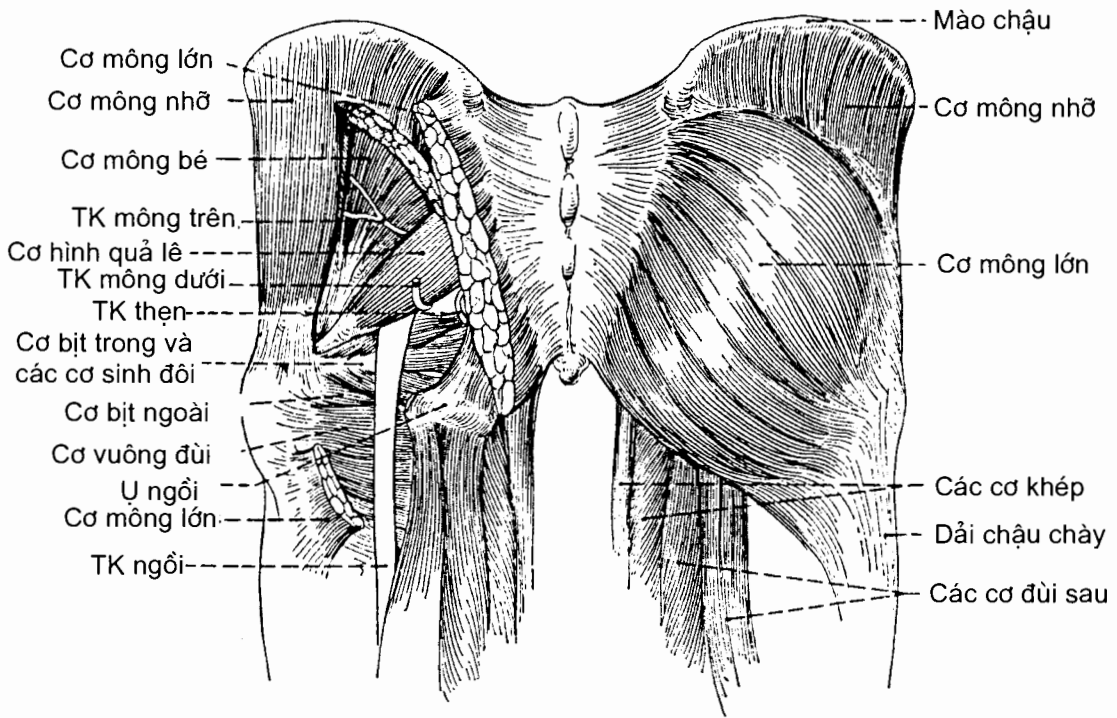
Các cơ của vùng hông che phủ mặt sau và ngoài của khớp hông. Ba cơ lớn nhất của vùng này là *cơ hông lớn*, *cơ hông nhỏ* và *cơ hông nhỏ*. Chúng là những cơ duỗi và giạng đùi tại khớp hông. Cơ hông nhỏ là vị trí thuận tiện để tiêm bắp. Những cơ nhỏ, nằm ở sâu, là những cơ xoay ngoài đùi. Chúng bao gồm *cơ hình quả lê*, các *cơ bịt trong* và *ngoài*, các *cơ sinh đôi trên* và *dưới* và *cơ vuông đùi*. Các cơ hông được các nhánh thần kinh nhỏ của đám rối cùng chi phối.





**Bảng 4.10.** Các cơ của vùng mông.

<b>Cơ</b>	<b>Nguyên uỷ</b>	<b>Bám tận</b>	<b>Động tác</b>
<i>Cơ mông lớn</i> (m.gluteus maximus)	Mặt ngoài phần sau cánh chậu (gồm cả mào chậu), mặt sau xương cùng và xương cụt, dây chằng cùng - củ	Dải chậu - chày, lõi củ cơ mông xương đùi (trẻ ngoài đường ráp)	Duỗi đùi
<i>Cơ mông nhỡ</i> (m.gluteus medius)	Mặt ngoài cánh chậu, giữa các đường mông trước và sau	Mặt ngoài mấu chuyển lớn xương đùi	Giạng đùi và xoay trong đùi
<i>Cơ mông bé</i> (m.gluteus minimus)	Mặt ngoài cánh chậu, giữa các đường mông trước và dưới	Bờ trước mấu chuyển lớn xương đùi	Giạng đùi và xoay trong đùi
<i>Cơ hình quả lê</i> (m.piriformis)	Mặt trước xương cùng và dây chằng cùng - củ	Bờ trên mấu chuyển lớn xương đùi	Giạng đùi và xoay ngoài đùi
<i>Cơ sinh đôi trên</i> (m.gemelus superior)	Gai ngồi	Mặt trong mấu chuyển lớn xương đùi	Giạng và xoay ngoài đùi
<i>Cơ sinh đôi dưới</i> (m.gemelus inferior)	Ụ ngồi	Mặt trong mấu chuyển lớn xương đùi	Giạng và xoay ngoài đùi
<i>Cơ bịt trong</i> (m.obturatorius internus)	Mặt trong màng bịt và các xương bao quanh	Mặt trong mấu chuyển lớn xương đùi	Giạng và xoay ngoài đùi
<i>Cơ bịt ngoài</i> (m.obturatorius externus)	Mặt ngoài màng bịt và các bờ lỗ bịt	Hố mấu chuyển của xương đùi	Xoay ngoài đùi
<i>Cơ vuông đùi</i> (m.quadratus femoris)	Bờ ngoài của ụ ngồi	Củ cơ vuông đùi	Giạng và xoay ngoài đùi
<i>Cơ căng mạc đùi</i> (m.tensor fasciae latae)	Gai chậu trước trên và mép ngoài mào chậu	Dải chậu chày; dải này bám vào lõi cầu ngoài xương chày	Giạng và gấp đùi, giữ cho khớp gối ở tư thế duỗi



Hình 4.35. Các cơ vùng mông

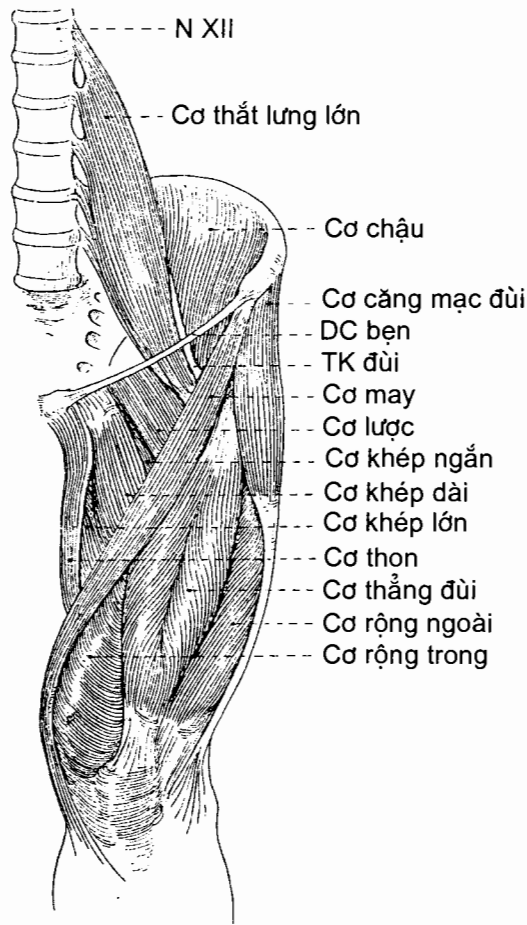
## 6.2. Các cơ vùng đùi

### 6.2.1. Các cơ vùng đùi trước (Bảng 4.11) (H.4.36)

Vùng đùi trước có hai nhóm cơ: nhóm trước và nhóm trong. **Nhóm cơ trước** bao gồm cơ may, cơ tứ đầu đùi và phần tận cùng của hai cơ từ thành bụng sau đi xuống là cơ chậu và cơ thắt lưng lớn (được gọi chung là cơ thắt lưng - chậu). Cơ may, cơ thắt lưng - chậu và đầu thẳng đùi của cơ tứ đầu đùi có tác dụng gấp đùi. Cơ may và cơ tứ đầu còn đi qua khớp gối nên còn gây cử động ở cẳng chân (cơ may gấp, còn cơ tứ đầu duỗi cẳng chân).

**Nhóm trong** bao gồm cơ lực, cơ khớp dài, cơ khớp ngắn, cơ khớp lớn và cơ thon. Cả năm cơ này đều đi chéo từ xương mu tới xương đùi (trừ cơ thon bám tận vào xương chày) nên có tác dụng chung là khớp đùi và vì vậy chúng được gọi nhóm cơ khớp đùi. Cũng có thể coi cơ bịt ngoài (xem phần cơ mông, mục 6.1) là một cơ của nhóm trong.

Về thần kinh, các cơ nhóm trước, cơ lực và một phần cơ khớp dài (của nhóm trong) do thần kinh đùi vận động, các cơ còn lại do thần kinh bịt vận động.



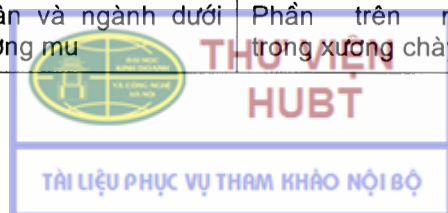Hình 4.36. Các cơ vùng đùi trước

### 6.2.2. Các cơ vùng đùi sau (Bảng 4.12), (H.4.37)

Vùng đùi sau có ba cơ: cơ bán gân, cơ bán màng và cơ nhị đầu đùi. Cả ba cơ này có nguyên uỷ chung là *ụ ngồi*, trừ cơ nhị đầu có thêm một đầu nguyên uỷ bám vào xương đùi. Chúng đi xuống qua mặt sau của đùi và có thể nhìn thấy các gân của chúng ở sau khớp gối. Do chạy qua hai khớp (khớp hông và khớp gối), tác dụng chung của ba cơ là duỗi đùi và gấp cẳng chân. Thân kinh ngồi phân nhánh vào cả ba cơ vùng đùi sau.

**Bảng 4.11. Các cơ vùng đùi trước**

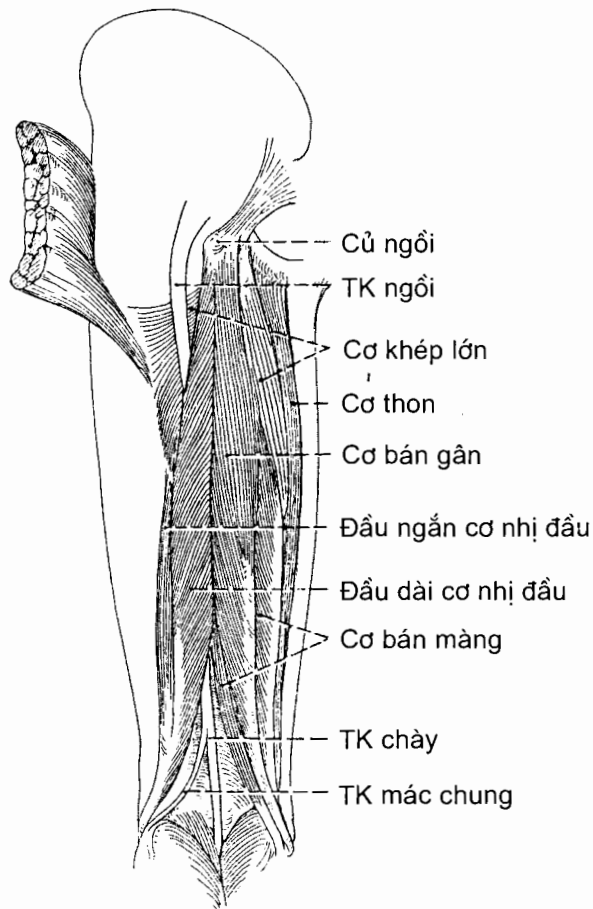
<b>Cơ</b>	<b>Nguyên uỷ</b>	<b>Bám tận</b>	<b>Động tác</b>
<b>Nhóm trước</b> <i>Cơ thắt lưng lớn</i> (m.psoas major)	Thân và mỏm ngang các đốt sống N XII - TL IV	Mấu chuyển nhỏ xương đùi	Gấp đùi
<i>Cơ chậu</i> (m.iliacus)	Hố chậu, mào chậu và cánh xương cùng	Mấu chuyển nhỏ xương đùi	Gấp đùi
<i>Cơ may</i> (m.sartorius)	Gai chậu trước trên	Phần trên mặt trong xương chày	Gấp đùi và căng chân; giúp giạng và xoay ngoài đùi
<i>Cơ tứ đầu đùi</i> (m.quadriceps femoris) có 4 đầu: <i>Cơ thẳng đùi</i> (m.rectus femoris)	Gai chậu trước dưới (đầu thẳng) và viên ổ cối (đầu quặt)	Xương bánh chè và thông qua dây chằng bánh chè tới bám vào lồi củ xương chày	
<i>Cơ rộng ngoài</i> (m.vastus lateralis)	Mấu chuyển lớn và mép ngoài đường ráp xương đùi		Duỗi căng chân; riêng cơ thẳng đùi còn gấp đùi
<i>Cơ rộng trong</i> (m.vastus medialis).	Đường gian mấu và mép trong đường ráp xương đùi		
<i>Cơ rộng giữa</i> (m.vastus intermedius)	Các mặt trước và ngoài thân xương đùi		
<b>Nhóm trong</b>			
<i>Cơ lược</i> (m.pectineus)	Lược xương mu (mào lược)	Đường lược xương đùi	Khép và gấp đùi
<i>Cơ khép dài</i> (m.adductor longus)	Thân xương mu, phía dưới mào mu	1/3 giữa đường ráp xương đùi	Khép và hơi gấp đùi; xoay ngoài đùi khi đùi ở thế gấp
<i>Cơ khép ngắn</i> (m.adductor brevis)	Thân và ngành dưới xương mu	Đường lược và 1/3 trên đường ráp xương đùi	Khép và hơi gấp đùi
<i>Cơ khép lớn</i> (m.adductor magnus)	Ngành dưới xương mu, ngành xương ngồi và ụ ngồi	Lồi củ cơ mông, đường ráp, đường trên lồi cầu trong và lồi củ cơ khép của xương đùi	Khép và duỗi đùi
<i>Cơ thon</i> (m.gracilis)	Thân và ngành dưới xương mu	Phần trên mặt trong xương chày	Khép đùi và gấp căng chân





**Bảng 4.12.** Các cơ vùng đùi sau

Cơ	Nguyên uỷ	Bám tận	Động tác
<i>Cơ bán gân</i> (m.semitendinosus)	Ụ ngồi	Mặt trong đầu trên xương chày, sau chỗ bám của cơ thon và cơ may	Duỗi đùi, gấp cẳng chân, cùng với cơ bán màng xoay xương chày vào trong trên xương đùi
<i>Cơ bán màng</i> (m.semimembranosus)	Ụ ngồi	Mặt sau lõi cầu trong xương chày.	Giống cơ bán gân
<i>Cơ nhị đầu đùi</i> (m.biceps femoris)	<i>Đầu dài:</i> ụ ngồi; <i>Đầu ngắn:</i> mép ngoài đường rập và đường trên lõi cầu ngoài	Chỏm xương mác	<i>Đầu dài:</i> duỗi đùi; cả hai đầu: gấp và xoay ngoài cẳng chân



**Hình 4.37.** Các cơ vùng đùi sau



**THƯ VIỆN  
HUBT**

TÀI LIỆU PHỤC VỤ THAM KHẢO NỘI BỘ

### 6.3. Các cơ vùng cẳng chân

Cẳng chân được chia thành hai **vùng trước** và **sau** bởi xương chày, màng gian cốt, xương mác và vách gian cơ cẳng chân sau. Vùng cẳng chân trước lại được chia thành hai ngăn trước và ngoài bởi vách gian cơ cẳng chân trước. Như vậy, cẳng chân có ba ngăn cơ: *ngăn trước*, *ngăn ngoài* và *ngăn sau*.

#### 6.3.1. Các cơ trong ngăn trước (Bảng 4.13) (H.4.38)

Ngăn này chứa *cơ chày trước*, *cơ duỗi các ngón chân dài*, *cơ duỗi ngón chân cái dài* và *cơ mác ba*. Chức năng của các cơ này là gấp mu chân tại khớp cổ chân và duỗi các ngón chân. Chúng được vận động bởi các nhánh của thần kinh mác sâu, một nhánh của thần kinh mác chung. Ở vùng cổ chân, gân của các cơ ngăn trước chạy dưới các *hãm gân duỗi trên* và *dưới*.

**Bảng 4.13.** Các cơ của ngăn trước cẳng chân

Cơ	Nguyên uỷ	Bám tận	Động tác
<i>Cơ chày trước</i> (m.tibialis anterior)	Lồi cầu ngoài và nửa trên mặt ngoài xương chày	Các mặt trong và dưới của xương chêm trong và nền xương đốt bàn chân I	Gấp mu chân (duỗi bàn chân) và nghiêng trong bàn chân
<i>Cơ duỗi ngón chân cái dài</i> (m.extensor hallucis longus)	1/3 giữa mặt trong xương mác và màng gian cốt	Mặt mu của nền đốt xa ngón chân cái	Duỗi ngón chân cái và gấp mu chân
<i>Cơ duỗi các ngón chân dài</i> (m.extensor digitorum longus)	Lồi cầu ngoài xương chày, 3/4 trên mặt trong xương mác và màng gian cốt	Các đốt giữa và xa của 4 ngón chân ngoài	Duỗi bốn ngón chân ngoài và gấp mu chân
<i>Cơ mác ba</i> (m.peroneus tertius)	1/3 dưới mặt trong xương mác và màng gian cốt	Mặt mu của nền xương đốt bàn chân V	Gấp mu chân và nghiêng bàn chân ra ngoài


#### 6.3.2. Các cơ trong ngăn ngoài (của vùng cẳng chân trước) (H.4.38)

Ngăn ngoài được giới hạn bởi mặt ngoài xương mác, các vách gian cơ cẳng chân trước và sau, và mạc cẳng chân. Ngăn này chứa *cơ mác dài* và *cơ mác ngắn* vốn là những cơ có tác dụng gấp gan chân và nghiêng ngoài bàn chân. Chúng đều do *thần kinh mác nông* - nhánh của thần kinh mác chung - vận động.

**Cơ mác dài** (m.peroneus longus) là cơ nông hơn trong số hai cơ mác.

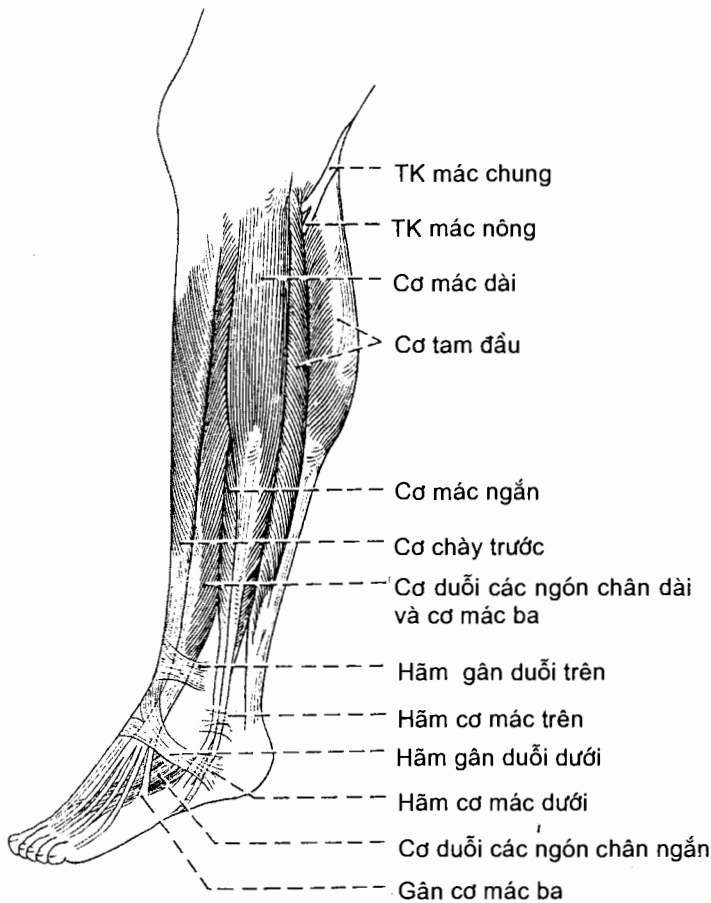
Nguyên uỷ: chỏm và 2/3 trên mặt ngoài xương mác. Cơ còn bám cả vào các vách gian cơ cẳng chân trước và sau.

Bám tận: gân cơ mác dài chạy vòng sau mắt cá ngoài, ở dưới hãm cơ mác trên. Tiếp đó, gân chạy dưới ròng rọc mác của xương gót để đi vào rãnh gân cơ



mác dài của xương hộp. Cuối cùng, gân chạy chéo qua gan chân để tới bám tận vào nền xương đốt bàn chân I và xương chêm trong.

Động tác: gấp gan chân và nghiêng ngoài bàn chân; giữ vững các vòm gan chân.



**Hình 4.38.** Các cơ vùng cẳng chân trước

**Cơ mác ngắn** (m. peroneus brevis)

Nguyên uỷ: 2/3 dưới mặt ngoài xương mác, các vách gian cơ cẳng chân trước và sau.

Bám tận: gân cơ chạy qua một rãnh ở mặt sau mắt cá ngoài và có thể sờ thấy ở dưới mắt cá ngoài. Tại đây, nó nằm trong một bao gân chung với gân cơ mác dài. Cuối cùng, gân bám tận vào mặt mu của lồi củ xương đốt bàn chân V (nằm ở mặt ngoài nền xương đốt bàn chân V).

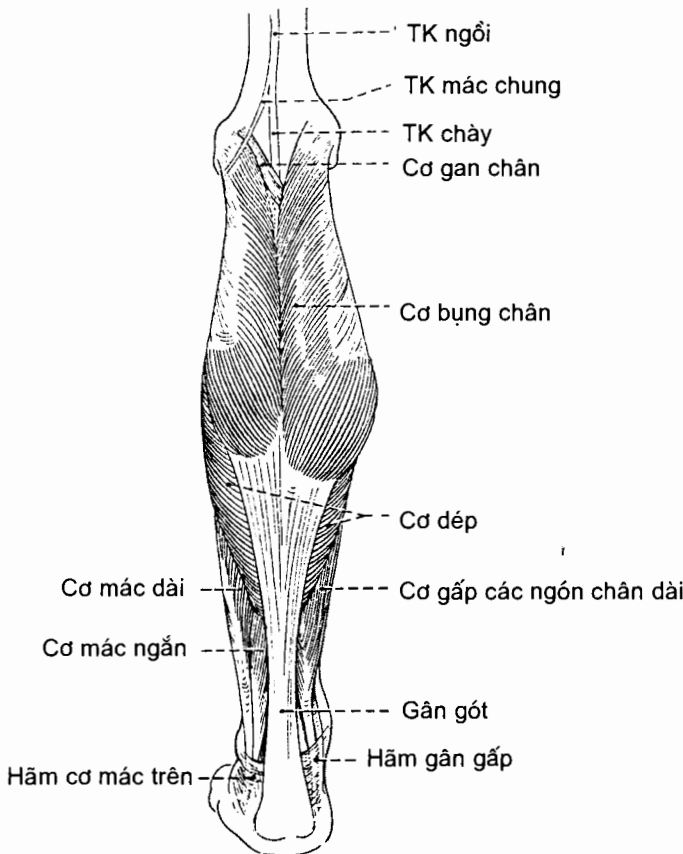
Động tác: giống cơ mác dài nhưng vai trò giữ các vòm gan chân kém cơ mác dài (vì gân không chạy qua gan chân).



### 6.3.3. Các cơ vùng cẳng chân sau (ngăn sau)

Các cơ vùng cẳng chân sau được chia thành các **nhóm nông** và **sâu** bởi vách gian cơ ngang cẳng chân (mặt ngang sâu cẳng chân).

**Nhóm cơ nông** (Bảng 4.14) (H.4.39) bao gồm *cơ tam đầu* và *cơ gan chân*. Cơ tam đầu do *cơ bụng chân* (với hai đầu trong và ngoài) và *cơ dép* tạo nên. Đây là cơ to khỏe tạo nên bắp chân (phần lồi của vùng cẳng chân sau). Kích thước lớn của cơ tam đầu là một đặc trưng của cơ bắp người và liên quan trực tiếp đến tư thế đứng thẳng của loài người. Cơ này cần to khỏe vì nó phải chống đỡ và dịch chuyển sức nặng của cơ thể. Động tác của nhóm cơ nông là gấp gan chân.

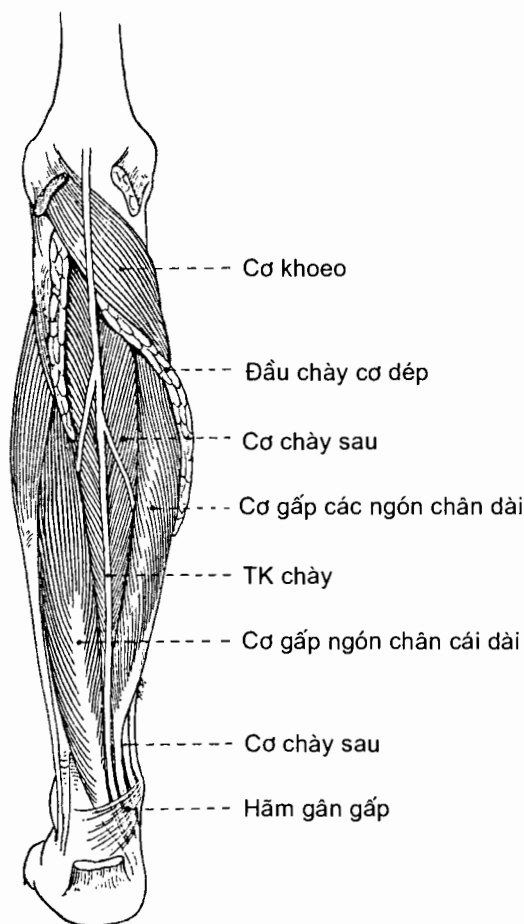


Hình 4.39. Các cơ lớp nông vùng cẳng chân sau

**Nhóm cơ sâu** (Bảng 4.15) (H.4.40) bao gồm *cơ khoeo*, *cơ chày sau*, *cơ gấp các ngón chân dài* và *cơ gấp ngón chân cái dài*. Chúng nằm ngay sau các xương cẳng chân và màng gian cốt.

Toàn bộ các cơ vùng cẳng chân sau do thần kinh chày vận động.





Hình 4.40. Các cơ lớp sâu vùng cẳng chân sau

## 6.4. Các cơ ở bàn chân

### 6.4.1. Cơ ở mu chân

Chỉ có một cơ nhỏ ở mu chân, **cơ duỗi các ngón chân ngắn** (m. extensor digitorum brevis), và cơ này tương đối ít quan trọng.

Nguyên uỷ: mặt trên và ngoài của phần trước xương gót, ở phía trước trong mắt cá ngoài.

Bám tận: cơ chia thành bốn bó đến bám vào nền đốt gân ngón cái và gân đi vào các ngón chân II, III và IV của cơ duỗi các ngón chân dài. Bó đi vào ngón chân cái được gọi là cơ duỗi ngón chân cái ngắn (m. extensor hallucis brevis).

Động tác: hỗ trợ cơ duỗi ngón chân cái dài và cơ duỗi các ngón chân dài trong việc duỗi bốn ngón chân I - IV.

**Bảng 4.14.** Các cơ vùng cẳng chân sau

Cơ	Nguyên uỷ	Bám tận	Động tác
Cơ bụng chân (m.gastrocnemius)	Đầu ngoài: lõi cầu ngoài xương đùi  Đầu trong: diện khoeo của xương đùi, trên lõi cầu trong	Gân cơ dép và gân cơ gan chân hợp với gân cơ bụng chân tạo thành gân gót. Gân gót bám vào mặt sau xương gót	Gấp cẳng chân, gấp gan chân, nâng gót lên khi đi
Cơ dép (m.soleus)	Chỏm và 1/4 trên mặt sau xương mác; đường cơ dép và 1/3 giữa bờ trong xương chày.		Gấp gan chân và giữ vững cẳng chân trên bàn chân (kiễng chân)
Cơ gan chân (m.plantaris)	Đầu dưới đường trên lõi cầu ngoài và dây chằng khoeo chéo		Hỗ trợ cơ bụng chân trong gấp gan chân và gấp cẳng chân
Cơ khoeo (m.popliteus)	Mặt ngoài lõi cầu ngoài xương đùi và sụn chêm ngoài	Mặt sau xương chày, trên đường cơ dép	Gấp và xoay trong cẳng chân
Cơ gấp ngón chân cái dài (m.flexor hallucis longus)	2/3 dưới mặt sau xương mác và phần dưới màng gian cốt	Nền đốt xa ngón chân cái	Gấp ngón chân cái, gấp gan chân và nghiêng trong bàn chân
Cơ gấp các ngón chân dài (m.flexor digitorum longus)	Nửa trong của 1/3 giữa mặt sau xương chày, dưới đường cơ dép	Nền của đốt xa bốn ngón chân ngoài bằng 4 gân	Gấp bốn ngón chân ngoài, gấp gan chân và xoay bàn chân vào trong
Cơ chày sau (m.tibialis posterior)	Màng gian cốt và mặt sau xương chày, mặt trong xương mác	Củ xương thuyền, ba xương chêm và nền của các xương đốt bàn chân II, III và IV	Gấp gan chân và nghiêng trong bàn chân

**6.4.2. Các cơ ở gan chân** (Bảng 4.15)

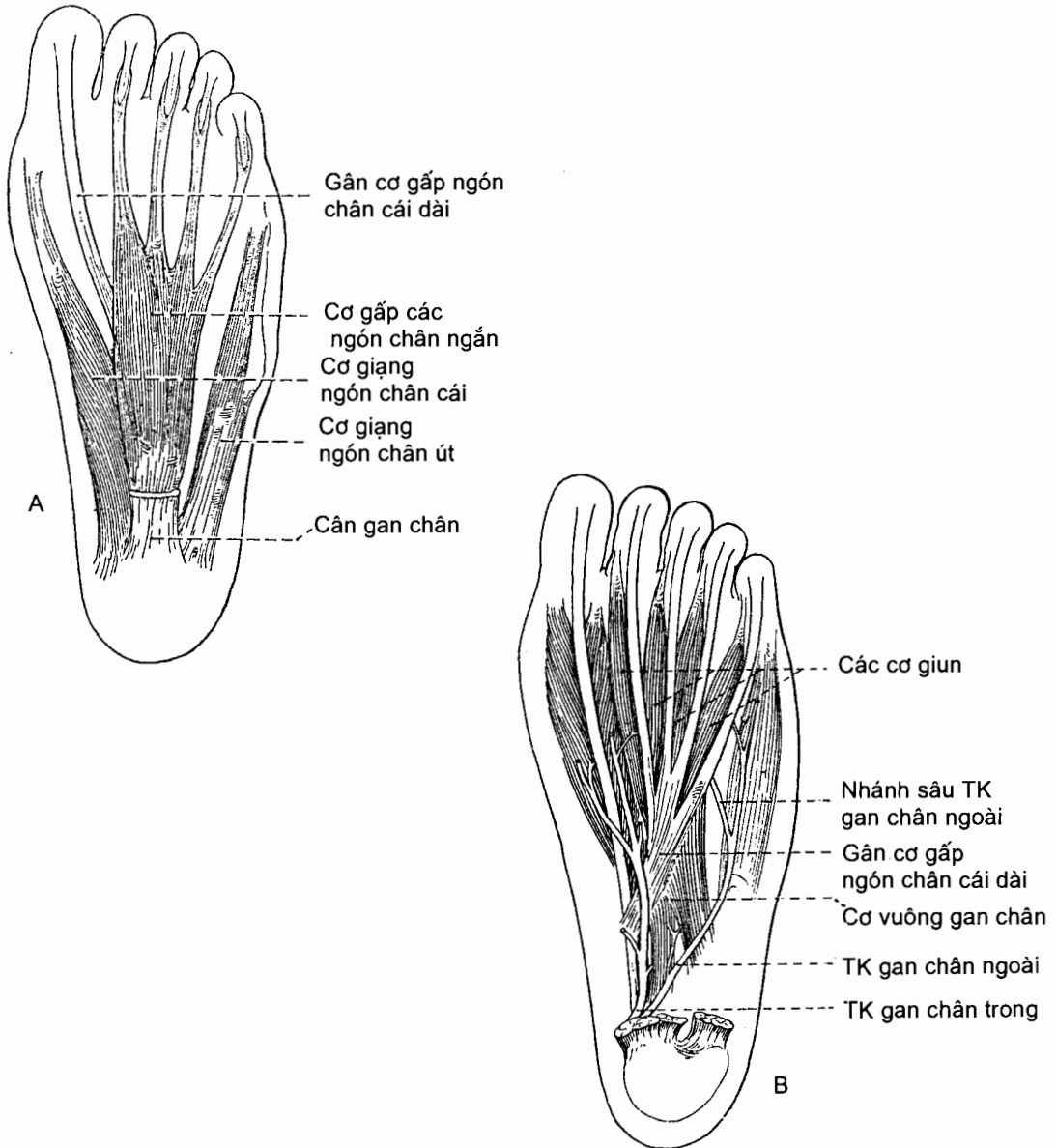
Có bốn lớp cơ ở gan chân. Các cơ này đã được biệt hoá để giúp giữ vững các vòm gan chân và làm cho con người đứng vững trên mặt đất hơn là để thực hiện các chức năng tinh tế như các cơ ở bàn tay.

**Lớp cơ nông (H.4.41A)** (lớp thứ nhất) gồm ba cơ, tất cả đều đi từ phần sau của xương gót tới các ngón chân. Tính từ trong ra ngoài, ba cơ của lớp nông là: *cơ giạng ngón cái*, *cơ gấp các ngón chân ngắn* và *cơ giạng ngón út*. Cả ba cơ này hợp thành một nhóm đóng vai trò giữ vững các vòm gan chân và duy trì độ lõm của gan chân.

**Lớp cơ giữa (H.4.41B)** (lớp thứ hai) gồm hai cơ nội tại của gan chân là *cơ vuông gan chân* và *các cơ giun*. Lớp này còn có gân của cơ gấp các ngón chân dài và cơ gấp ngón chân cái dài từ cẳng chân đi xuống. Gân cơ gấp các ngón chân dài bắt chéo mặt nông của gân cơ gấp ngón chân cái dài và là chỗ bám các cơ nội tại của gan chân.



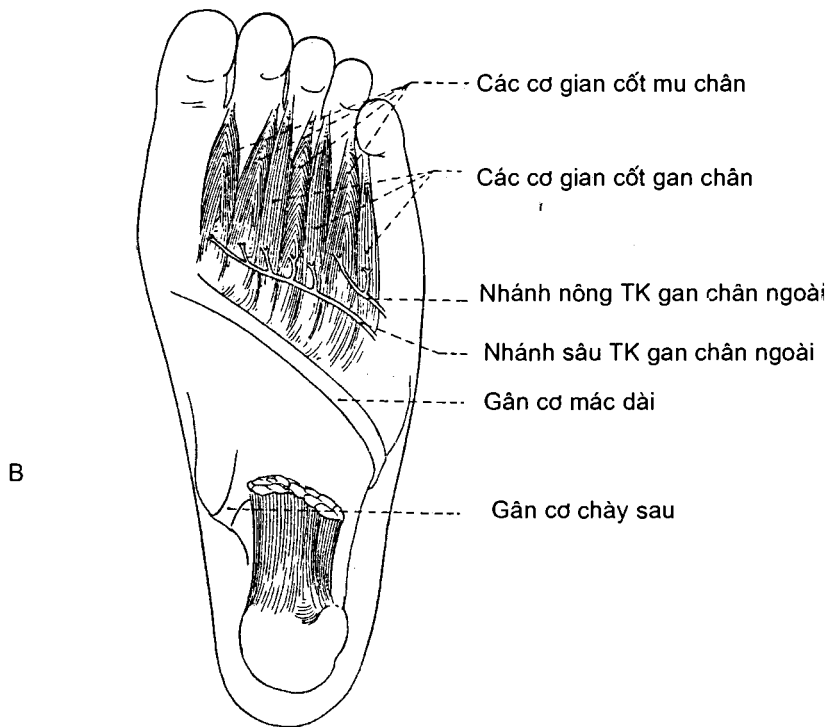
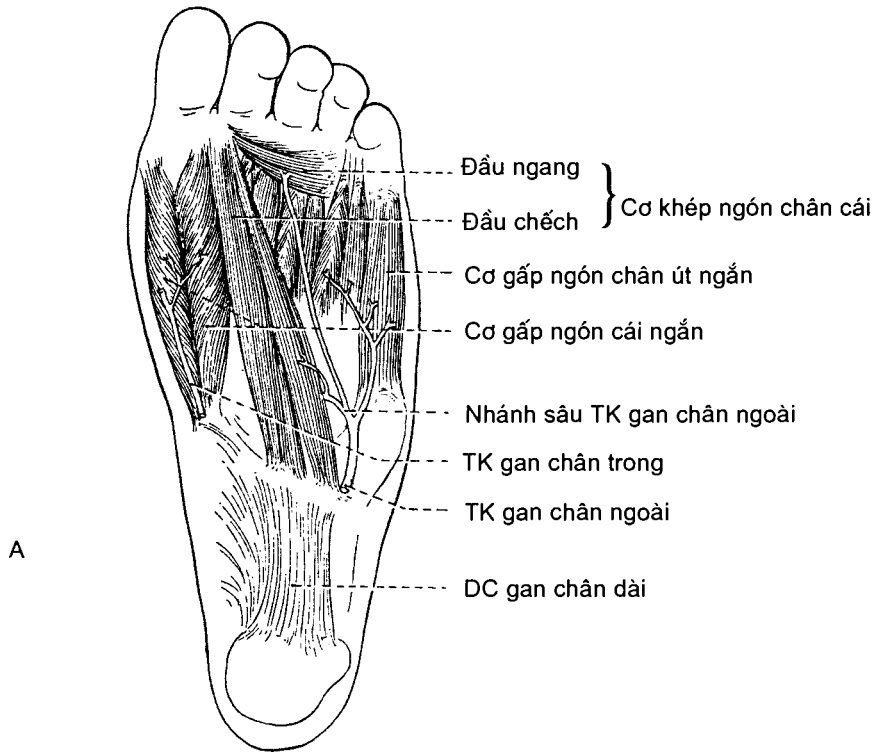**Lớp cơ sâu (H.4.42A)** (lớp thứ ba) bao gồm các cơ gắn của ngón cái và ngón út nằm ở nửa trước gan chân: *cơ gấp ngón chân cái ngắn*, *cơ khép ngón chân cái*, *cơ gấp ngón chân út ngắn*.



**Hình 4.41.** Các cơ vùng gan chân  
A. Lớp thứ nhất      B. Lớp thứ hai

**Lớp cơ gian cốt (H.4.42B)** (lớp thứ tư) gồm ba cơ gian cốt gan chân và bốn cơ gian cốt mu chân. Chúng chiếm những khoảng nằm giữa các xương đốt bàn chân.

Về chi phối thần kinh của cơ gan chân, cơ giạng ngón chân cái, cơ gấp ngón chân cái ngắn và cơ giun I do thần kinh gan chân trong vận động, tất cả các cơ còn lại do thần kinh gan chân ngoài vận động.



**Hình 4.42. Các cơ vùng gan chân**

A. Lớp thứ ba

B. Lớp thứ tư




**THƯ VIỆN  
HUBT**

TÀI LIỆU PHỤC VỤ THAM KHẢO NỘI BỘ



**Bảng 4.15. Các cơ vùng gan chân**

<b>Cơ</b>	<b>Nguyên uỷ</b>	<b>Bám tận</b>	<b>Động tác</b>
<b>Lớp nông</b> <i>Cơ giạng ngón chân cái</i> (m.abductor hallucis)	Mỏm trong của củ xương gót	Bờ trong nền đốt gần ngón cái	Giạng và gấp ngón cái
<i>Cơ gấp các ngón chân ngắn</i> (m. flexor digitorum brevis)	Mỏm trong của củ xương gót, cân gan chân và các vách gian cơ	Bốn gân tới bám vào hai bờ bên của đốt giữa bốn ngón chân ngoài	Gấp bốn ngón chân ngoài
<i>Cơ giạng ngón chân út</i> (m. abductor digiti minimi)	Các mỏm trong và ngoài của củ xương gót, cân gan chân và vách gian cơ ngoài	Mặt ngoài của nền đốt gần ngón út	Giạng và gấp ngón út
<b>Lớp giữa</b> <i>Cơ vuông gan chân</i> (m.quadratus plantae)	Mặt trong xương gót và bờ ngoài của mặt gan chân xương gót	Bờ sau ngoài của gân cơ gấp các ngón chân dài	Chỉnh lại hướng tác dụng của cơ gấp các ngón chân dài và góp phần giữ các vòm gan chân
Các cơ giun (4) (Mm.lumbricales)	Các gân của cơ gấp các ngón chân dài	Mặt trong của nền đốt gần bốn ngón chân ngoài và các gân của cơ duỗi các ngón chân dài	Gấp đốt gần, duỗi các đốt giữa và xa của bốn ngón chân ngoài
<b>Lớp sâu</b> <i>Cơ gấp ngón cái ngắn</i> (m.flexor hallucis brevis)	Xương hộp và xương chêm ngoài, gân cơ chày sau	Cả hai bờ bên của nền đốt gần ngón cái	Gấp đốt gần ngón cái
<i>Cơ khép ngón cái</i> (m.adductor hallucis)	<i>Đầu chéo:</i> xương hộp, xương chêm ngoài và các xương đốt bàn II, III <i>Đầu ngang:</i> khớp đốt bàn - đốt ngón III,IV và V	Nền đốt gần ngón I	Khép ngón I
<i>Cơ gấp ngón út ngắn</i> (m.flexor digiti minimi brevis)	Xương hộp, nền xương đốt bàn V	Nền đốt gần ngón V	Gấp đốt gần ngón V
<i>Cơ đối chiếu ngón út</i> (m.opponens digiti minimi)	Giống cơ gấp ngón út ngắn	Bờ ngoài xương đốt bàn chân V	Khép ngón út
<b>Lớp gian cốt</b> <i>Các cơ gian cốt mu chân (4)</i> (Mm.interossei dorsales)	Hai mặt đối nhau của các xương đốt bàn liền kề nhau	Cơ gian cốt mu chân I: mặt trong xương đốt ngón gần ngón I Các cơ gian cốt mu chân II, III, IV: mặt ngoài các xương đốt ngón gần các ngón tương ứng	Giạng ngón chân
<i>Các cơ gian cốt gan chân (3)</i> (Mm. interossei plantae)	Mặt trong các xương đốt bàn III, IV, V	Mặt trong nền đốt gần các ngón II, IV, V	Khép các ngón II, IV, V



## Chương 5

# HỆ TUẦN HOÀN

### 1. ĐẠI CƯƠNG

Hệ tuần hoàn gồm **tim** có chức năng như một cái bơm vừa hút vừa đẩy máu và **các mạch máu** để lưu thông máu khắp cơ thể. Ngoài các mạch máu, cơ thể còn có các mạch của hệ bạch huyết dẫn lưu dịch kẽ từ các mô về hệ tuần hoàn.


#### 1.1. Các mạch máu của hệ tuần hoàn máu (H.5.1)

Các mạch máu tạo nên một hệ thống ống khép kín vận chuyển máu từ tim đến các mô cơ thể rồi đưa máu trở về tim, bao gồm các động mạch, các tĩnh mạch và các mao mạch.

**Các động mạch** là các mạch đưa máu từ tim đến các cơ quan. Động mạch phổi mang máu nhiều CO<sub>2</sub> tới phổi; động mạch chủ đưa máu giàu oxy và chất dinh dưỡng tới tất cả các vùng và cơ quan của cơ thể. Động mạch chủ chia thành các động mạch cỡ vừa cho mỗi vùng hoặc cơ quan; mỗi động mạch cỡ vừa lại chia nhánh nhỏ dần cho tới các tiểu động mạch để cấp cho vùng hoặc cơ quan đó. Các nhánh cấp máu cho một cơ quan hoặc vùng có thể nối với nhau hoặc với nhánh của vùng lân cận bằng các mạch nối. Khi một nhánh bị tắc hay đứt, tuần hoàn tới vùng do nhánh này nuôi dưỡng có thể vẫn được duy trì qua các mạch nối; mạch nối trở thành con đường dẫn máu thay thế và tuần hoàn qua mạch nối được gọi là **tuần hoàn bên**. Khi các nhánh của một động mạch đi vào một cơ quan mà không nối với nhau hoặc nhánh nối không đảm bảo được chức năng thay thế thì động mạch đó được gọi là **động mạch tận**. Động mạch phồng ra lúc tim bóp và co lại lúc tim giãn (vì thế mà ta sờ thấy mạch đập). Thành động mạch dày để chịu được áp lực máu lớn và đàn hồi để tiếp tục đẩy máu ra ngoài vì sau mỗi lần tim bóp. Van động mạch chủ và van động mạch phổi ngăn không cho máu chảy ngược về tim.

Các động mạch phân phối theo những **quy luật** nhất định. Về đường đi, chúng đi đến cơ quan bằng **con đường ngắn nhất**; các mạch chính thường đi ở **mặt gập** của các vùng cơ thể và được các cấu trúc khác bảo vệ; **chiều dài động mạch thích ứng với sự thay đổi kích thước của cơ quan** (ví dụ như động mạch tử cung).

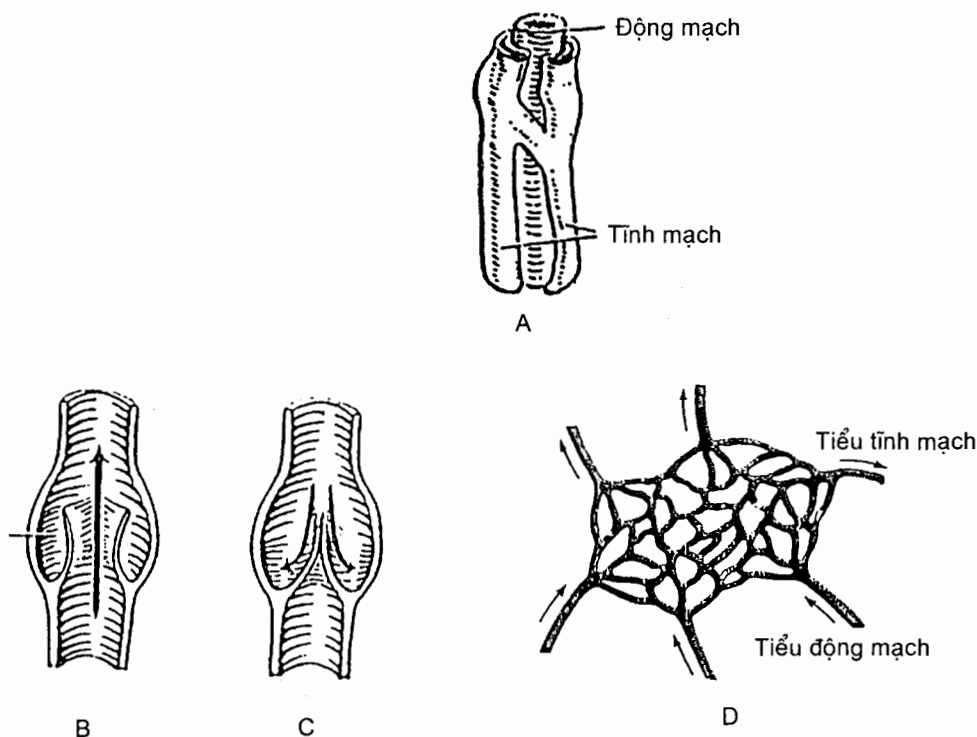
**Các tĩnh mạch** là những mạch dẫn máu từ các cơ quan trở về tim. Mỗi tĩnh mạch nhỏ (**tiểu tĩnh mạch**) do nhiều mao mạch hợp thành. Các tiểu tĩnh mạch hợp nên những tĩnh mạch lớn dần, cuối cùng tạo thành hai tĩnh mạch chủ (của tuần hoàn hệ thống) và bốn tĩnh mạch phổi (của tuần hoàn phổi) đổ về tim. Trừ một số ngoại lệ, các động mạch đều có tĩnh mạch cùng tên đi kèm, các động mạch lớn có một tĩnh mạch đi kèm, các động mạch nhỏ (dưới gối, dưới khuỷu) có hai tĩnh mạch



đi kèm. Ở chi và đầu - cổ, ngoài các tĩnh mạch đi kèm động mạch (tĩnh mạch sâu) còn có các tĩnh mạch nông đi trong mô dưới da không kèm theo động mạch nào. Hệ tĩnh mạch đơn ở ngực và hệ tĩnh mạch cửa ở bụng cũng không đi kèm theo các động mạch có tên tương ứng. Hệ cửa là hệ mà ở đó một tĩnh mạch sau khi thu máu từ một hệ thống mao mạch không đổ thẳng về tĩnh mạch chủ hoặc một tĩnh mạch lớn hơn mà lại chia ra thành một mạng lưới mao mạch khác trước khi trở về tuần hoàn hệ thống. Ở bụng, máu từ mao mạch dạ dày, ruột, tụy, lách và túi mật được tĩnh mạch cửa dẫn tới gan; tại đây, máu lại đi qua các mao mạch dạng xoang trước khi đi vào tĩnh mạch chủ dưới qua các tĩnh mạch gan.

Các tĩnh mạch nông nối tiếp với các tĩnh mạch sâu và cuối cùng cũng đổ về tĩnh mạch sâu. Nói chung, các tĩnh mạch tiếp nối nhiều với nhau và nếu có một tĩnh mạch bị nghẽn thì máu có thể đi qua các nhánh nối để tiếp tục đi về tim theo các tĩnh mạch khác.

Tĩnh mạch có đường kính lớn hơn động mạch cùng tên. Máu tĩnh mạch ở áp lực thấp hơn động mạch; chính vì vậy mà thành tĩnh mạch mỏng hơn thành động mạch, có ít mô đàn hồi và cơ trơn hơn. Khi tĩnh mạch đứt máu không chảy thành tia, thành tĩnh mạch có thể xẹp lại. Một số tĩnh mạch có van (nhất là tĩnh mạch ở chi dưới) ngăn không cho máu chảy ngược lại (H.5.1B và C). Van tĩnh mạch được tạo nên do sự gấp nếp của lớp nội mô.



**Hình 5.1.** Sơ đồ  
A. ĐM và 2 TM đi kèm, B. Van TM mở  
C. Van TM đóng, D. Mao mạch

**Mao mạch** là những vi mạch có đường kính từ 5 tới 30  $\mu\text{m}$ . Chúng là những mạng lưới nối các tiểu động mạch với các tiểu tĩnh mạch và tiếp xúc với các tế bào của mô. Thành mao mạch mỏng, chỉ gồm một lớp nội mô nằm trên màng đáy và có tính chất *bán thấm*; chính vì vậy, các chất dinh dưỡng từ máu và các chất cặn bã từ tế bào có thể đi qua thành mao mạch để thực hiện sự trao đổi. Các tế bào và các chất có phân tử lớn thường không qua được thành mao mạch.

**Cấu tạo chung của thành mạch.** Thành động mạch và tĩnh mạch do ba lớp trong, giữa và ngoài tạo nên; thành mao mạch chỉ có lớp trong.

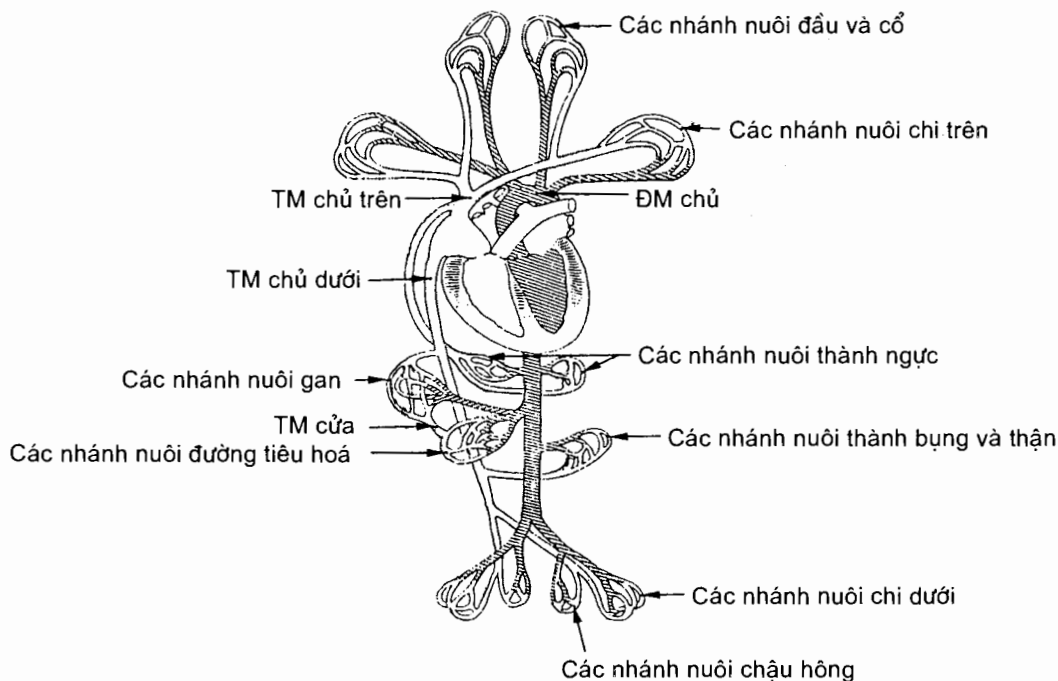
*Lớp trong* là một lớp tế bào nội mô được giới hạn bên ngoài bởi màng ngăn chun trong.

*Lớp giữa* dày nhất, do các sợi cơ trơn và các sợi chun tạo nên. Lớp này dày ở động mạch, mỏng ở tĩnh mạch. Tỷ lệ sợi cơ và sợi chun thay đổi theo đường kính động mạch: các động mạch lớn có nhiều sợi chun, ít cơ trơn; các động mạch càng nhỏ dần thì càng có nhiều cơ trơn, ít sợi chun. Sợi chun ở lớp giữa làm cho thành mạch có tính đàn hồi; sợi cơ trơn giúp thành mạch có thể co lại dưới sự kích thích của thần kinh giao cảm.


*Lớp ngoài* là mô liên kết giàu sợi collagen và sợi chun, có mạch nuôi dưỡng và có các sợi thần kinh giao cảm vận mạch.

## 1.2. Các vòng tuần hoàn máu

Có 2 vòng tuần hoàn máu (H.5.2 và H.5.3):



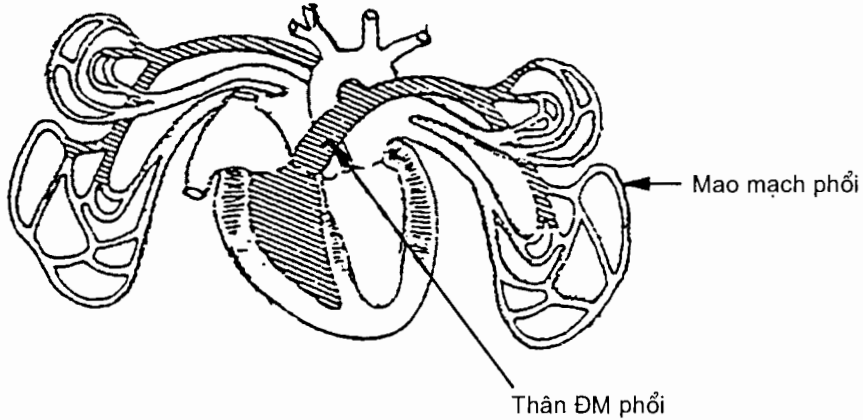
Hình 5.2. Sơ đồ tuần hoàn hệ thống





**Vòng tuần hoàn hệ thống** gồm *động mạch chủ* dẫn máu từ *tâm thất trái* đến tất cả các cơ quan của cơ thể và *các tĩnh mạch chủ trên* và *dưới* dẫn máu ở các cơ quan về *tâm nhĩ phải*.

**Vòng tuần hoàn phổi** gồm *động mạch phổi* dẫn máu từ *tâm thất phải* lên phổi và *các tĩnh mạch phổi* dẫn máu từ phổi về tâm nhĩ trái.



**Hình 5.3.** Sơ đồ tuần hoàn phổi

### 1.3. Tuần hoàn thai

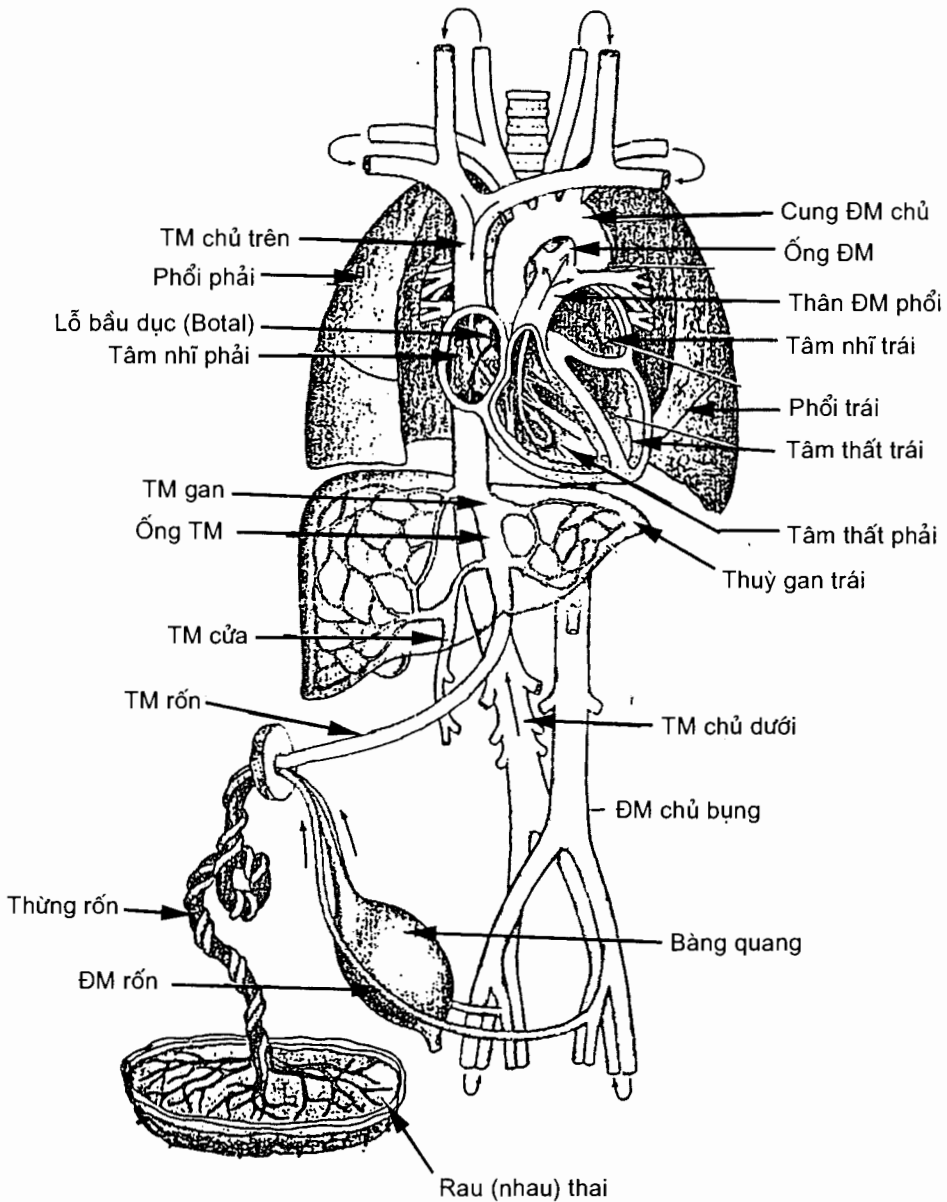
#### Các đặc điểm của tuần hoàn thai (H.5.4)

Trước khi sinh, cơ thể thai phải phụ thuộc vào cơ thể mẹ để lấy oxy và chất dinh dưỡng, và đào thải các chất cặn bã. Cơ thể thai liên hệ với cơ thể mẹ qua dây rốn (chứa động mạch và tĩnh mạch rốn) và rau thai (chứa mạng mao mạch nối động mạch và tĩnh mạch rốn). Rau thai bám vào tử cung mẹ, mạng mao mạch của nhau tiếp xúc với mạng mao mạch của tử cung mẹ.'

Máu giàu oxy và chất dinh dưỡng từ rau (tạm gọi là máu rau) được tĩnh mạch rốn dẫn về ngành trái tĩnh mạch cửa. Hầu hết máu này không qua gan mà rẽ tất qua đường *ống tĩnh mạch* (ống nối ngành trái tĩnh mạch cửa với tĩnh mạch chủ dưới) về tĩnh mạch chủ dưới, pha trộn với máu mất oxy của tĩnh mạch chủ dưới rồi về tâm nhĩ phải. Ở tâm nhĩ phải, máu rau thai đã pha trộn này pha trộn thêm không đáng kể với máu mất oxy của tĩnh mạch chủ dưới đi qua *lỗ bầu dục* vào tâm nhĩ trái, trong khi đó dòng máu mất oxy của tĩnh mạch chủ trên (từ đầu - cổ - chi trên về) được hướng tới lỗ nhĩ - thất phải để đi xuống tâm thất phải.

Từ tâm nhĩ trái, máu rau thai (đã pha trộn), cùng một lượng nhỏ máu mất oxy từ hai phổi về, đi xuống tâm thất trái rồi được tống vào động mạch chủ. Một phần máu này đi theo động mạch vành và các nhánh của cung động mạch chủ đi nuôi tim, đầu - cổ và chi trên. Phần còn lại tiếp tục đi tới những vùng khác của cơ thể thai theo đường động mạch chủ xuống. Phần này có hàm lượng oxy thấp hơn phần máu đi nuôi tim và đầu - cổ - chi trên vì bị pha thêm với máu mất oxy của tĩnh mạch chủ trên theo cách sau: máu mất oxy của tĩnh mạch chủ trên đi vào

tâm thất phải và được tống ra thân động mạch phổi. Do phổi chưa hoạt động, chỉ một lượng nhỏ máu này lên phổi rồi về tâm nhĩ trái, còn phần lớn đi qua *ống động mạch* vào động mạch chủ xuống (ở sau chỗ tách ra động mạch dưới đòn trái) để pha với máu giàu oxy từ cung động mạch chủ đi xuống. Một phần đáng kể máu của động mạch chủ xuống đi tới rau thai theo đường hai động mạch rốn (nhánh của hai động mạch chậu trong) để trao đổi khí và các chất rồi lại trở về thai theo tĩnh mạch rốn.



Hình 5.4. Tuần hoàn thai

THƯ VIỆN HUBT

TÀI LIỆU PHỤC VỤ THAM KHẢO NỘI BỘ

Tóm lại, tuần hoàn thai có các đặc điểm là:

Có những mạch máu liên hệ với cơ thể mẹ về trao đổi chất (động mạch, tĩnh mạch rốn và mạng mao mạch rau) và tạo nên *tuần hoàn rau* thay thế cho chức năng của các vòng tuần hoàn tới phổi, ruột và thận của thai;

Có ba đường rẽ tắt (ống tĩnh mạch, lỗ bầu dục và ống động mạch) giúp cho máu từ rau không phải đi qua những nơi không cần thiết (gan, phổi), làm tăng tốc độ tuần hoàn qua rau, đồng thời đảm bảo được cơ chế ưu tiên máu giàu oxy hơn cho các cơ quan quan trọng như tim và não.

### **Những biến đổi của tuần hoàn thai sau khi sinh**

Sau khi trẻ ra đời, thông rốn được thắt làm ngừng tuần hoàn qua rau; điều này làm cho O<sub>2</sub> trong máu bị giảm xuống, còn CO<sub>2</sub> thì tăng lên, trung tâm hô hấp ở hành não bị kích thích làm đứa trẻ cất tiếng khóc chào đời và hô hấp bằng phổi bắt đầu hoạt động.

Áp lực tâm nhĩ phải giảm xuống do nguồn máu từ tĩnh mạch rốn về không còn; phổi nở ra và nhận nhiều máu, lượng máu về tâm nhĩ trái tăng lên làm áp lực hai tâm nhĩ cân bằng, lỗ bầu dục được đóng lại (do sự áp sát rồi hoà lẫn vào nhau của hai vách tiên phát và thứ phát).

Ống động mạch nghẽn lại rất nhanh ngay sau khi sinh (tịt hẳn thì phải sau vài tuần hay vài tháng) rồi teo lại thành một dây xơ gọi là *dây chằng động mạch*.

Tĩnh mạch rốn bị nghẽn do huyết khối rồi dần biến thành dây xơ có tên là *dây chằng tròn của gan*. Ống tĩnh mạch cũng bị nghẽn như vậy rồi trở thành *dây chằng tĩnh mạch*.

Các động mạch rốn bị tắc nghẽn từ chỗ chúng tách ra động mạch bàng quang trên đến rốn; đoạn này sẽ biến thành dây xơ nằm trong tổ chức mỡ ngoài phúc mạc của thành bụng gọi là *nếp rốn trong*.

Sau khi sinh, đứa trẻ sẽ mắc *tật thông liên nhĩ* nếu lỗ bầu dục không đóng kín, *tật còn ống động mạch* nếu ống động mạch không tắt lại.

## **1.4. Hệ bạch huyết**

Lượng dịch từ các mao mạch đi vào dịch kẽ lớn hơn lượng dịch từ dịch kẽ trở lại mao mạch (lượng ứ lại ở dịch kẽ khoảng 3 lít/ngày). Mặt khác, các protein của huyết tương đã đi vào dịch kẽ thì không thể trực tiếp trở lại huyết tương qua thành mao mạch được vì nồng độ protein trong mao mạch lớn hơn trong dịch kẽ. Các *mạch bạch huyết* có nhiệm vụ đưa lượng dịch và protein bị ứ lại ở dịch kẽ trở lại hệ tuần hoàn máu. Chất dịch được vận chuyển trong mạch bạch huyết gọi là *bạch huyết*. Bạch huyết từ mô đi qua các mạch có đường kính lớn dần và một số *hạch bạch huyết* trước khi trở về máu. Hệ bạch huyết gồm có: *các mạch bạch huyết*, *các hạch bạch huyết* và *các mô bạch huyết* khác.

### **1.4.1. Các mạch bạch huyết**

*Mao mạch bạch huyết* là các ống nội mô có đầu tịt nằm trong các khoảng kẽ; khe giữa các tế bào nội mô liền kề nhau chỉ cho phép chất dịch chảy từ khoảng kẽ



vào mao mạch (sắp xếp như một van). Mao mạch bạch huyết có nhiều ở da, niêm mạc và quanh các hốc tự nhiên. Mao mạch bạch huyết ở ruột non là một trong những con đường để vận chuyển các chất dinh dưỡng (đường, béo) hấp thu được trong quá trình tiêu hoá, nhất là chất béo. Các mao mạch bạch huyết hợp lại để tạo thành các *mạch bạch huyết*. Các mạch bạch huyết nhỏ hợp nên những mạch lớn dần (gọi là các *mạch góp*). Các mạch góp thường đi thành từng nhóm dọc theo các tĩnh mạch sâu và nông. Những mạch thu bạch huyết từ các vùng lớn của cơ thể được gọi là các *thân bạch huyết*. Các thân hợp nên các *ống bạch huyết*. Thành mạch bạch huyết có chiều dày gần giống như thành tĩnh mạch nhỏ và cũng có các lớp mô giống như vậy. Lớp nội mô của mạch bạch huyết gấp nếp thành nhiều van để ngăn không cho bạch huyết chảy ngược lại.

#### **Các thân bạch huyết (H.5.5)**

**Phần cơ thể dưới cơ hoành** có ba thân bạch huyết: hai *thân thất lưng* nhận bạch huyết ở chi dưới, chậu hông (thành và tạng chậu) và thành bụng; *thân ruột* thu bạch huyết từ các tạng bụng.

**Phần cơ thể trên cơ hoành** có ba thân bạch huyết ở mỗi bên: *thân dưới đòn* nhận bạch huyết ở chi trên; *thân cảnh* nhận bạch huyết ở đầu và cổ; *thân phế quản - trung thất* nhận bạch huyết ở ngực. Các thân bên phải đổ vào ống bạch huyết phải, bên trái vào ống ngực.

**Ống ngực.** Ống này dài 30 - 40cm, đường kính 3mm, do các thân thất lưng và thân ruột hợp lại ở ngang mức đốt sống N<sub>XII</sub> hoặc TL<sub>I</sub>. Nó chui qua cơ hoành cùng động mạch chủ lên ngực. Ở ngực, ống ngực đi chéo lên trên và sang trái ở sau thực quản, trước cột sống tới nền cổ trái. Tại đây nó vòng từ sau ra trước ở trên động mạch dưới đòn trái để đổ vào hội lưu tĩnh mạch cảnh trong - dưới đòn trái. Ống ngực còn nhận bạch huyết ở nửa trái của đầu, cổ, ngực và chi trên bên trái. Như vậy, ống ngực nhận và dẫn lưu bạch huyết của toàn bộ phần cơ thể dưới cơ hoành và nửa trái phần cơ thể trên cơ hoành.

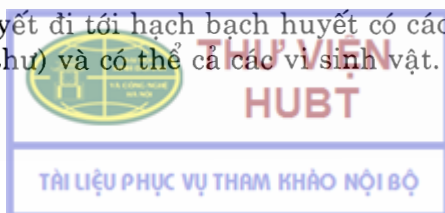
**Ống bạch huyết phải** dài 1,0 - 1,2cm, nhận các thân dẫn lưu bạch huyết ở nửa phải của đầu, cổ, ngực và chi trên bên phải, rồi đổ vào hội lưu tĩnh mạch cảnh trong - tay đầu phải.

#### **1.4.2. Các hạch bạch huyết (H.5.6)**

Hạch bạch huyết là những cơ quan nhỏ, có đường kính 1 - 20 mm, nằm dọc đường đi của các mạch bạch huyết. Các hạch thường nằm thành nhóm tại những vị trí xung yếu của cơ thể. Chúng có hình tròn hay bầu dục, màu sắc tùy vị trí (ở gan màu nâu, phổi màu đen, ruột màu trắng sữa. . .).

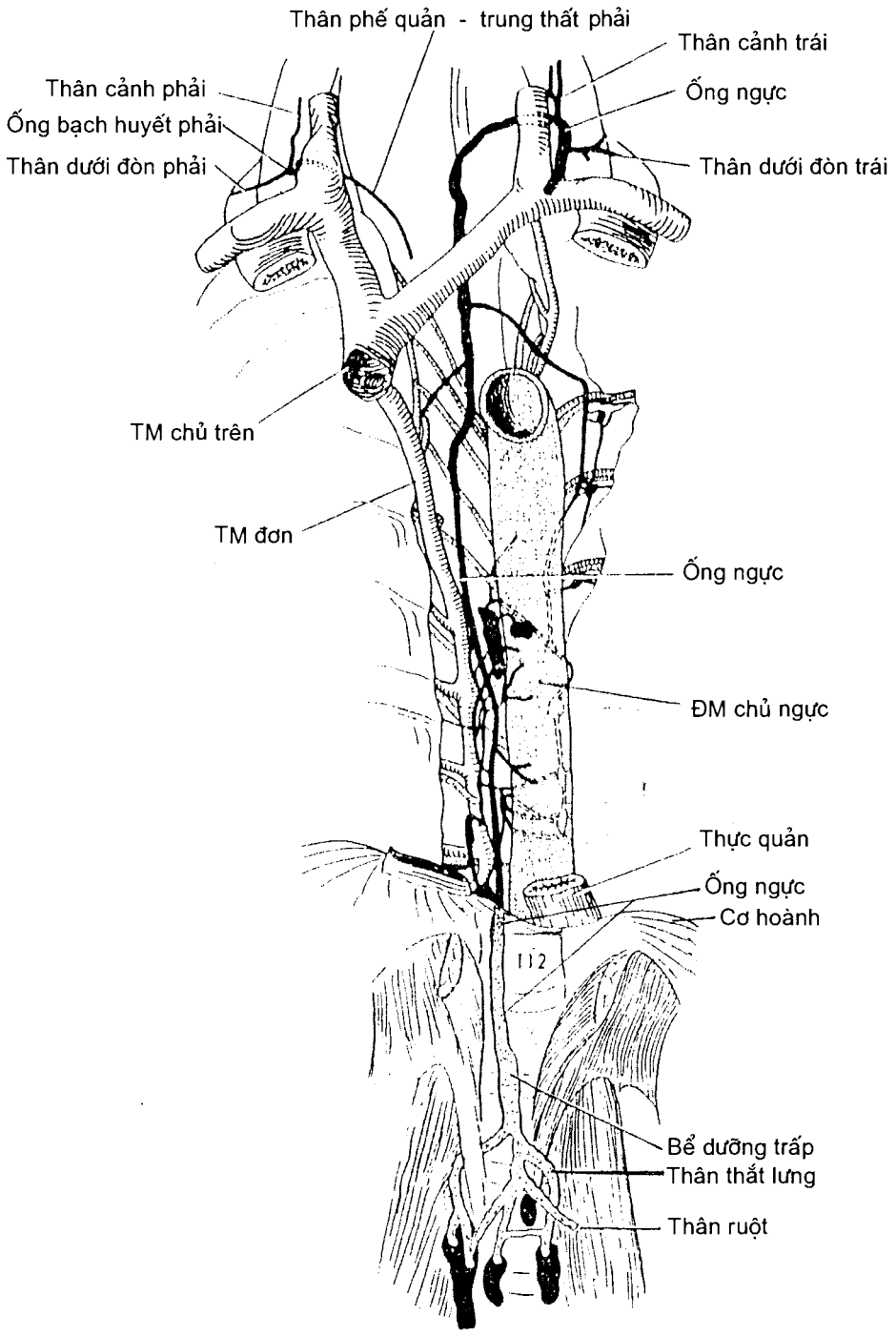
Mỗi hạch bạch huyết được bọc bởi một bao xơ. Từ mặt trong bao xơ có những bè tiến vào trong chất hạch. Chất hạch chủ yếu được cấu tạo bằng mô lưới lympho chứa nhiều tế bào lympho và đại thực bào. Có 4 - 5 *mạch bạch huyết đến* từ ngoài vào đi vào hạch ở rốn hạch (mặt lõm của hạch) và một *mạch bạch huyết đi* đi ra khỏi hạch ở mặt lõm của hạch.

Trong dòng bạch huyết đi tới hạch bạch huyết có các tế bào chết, các vật lạ, các tế bào lạ (tế bào ung thư) và có thể cả các vi sinh vật. Các thành phần này sẽ




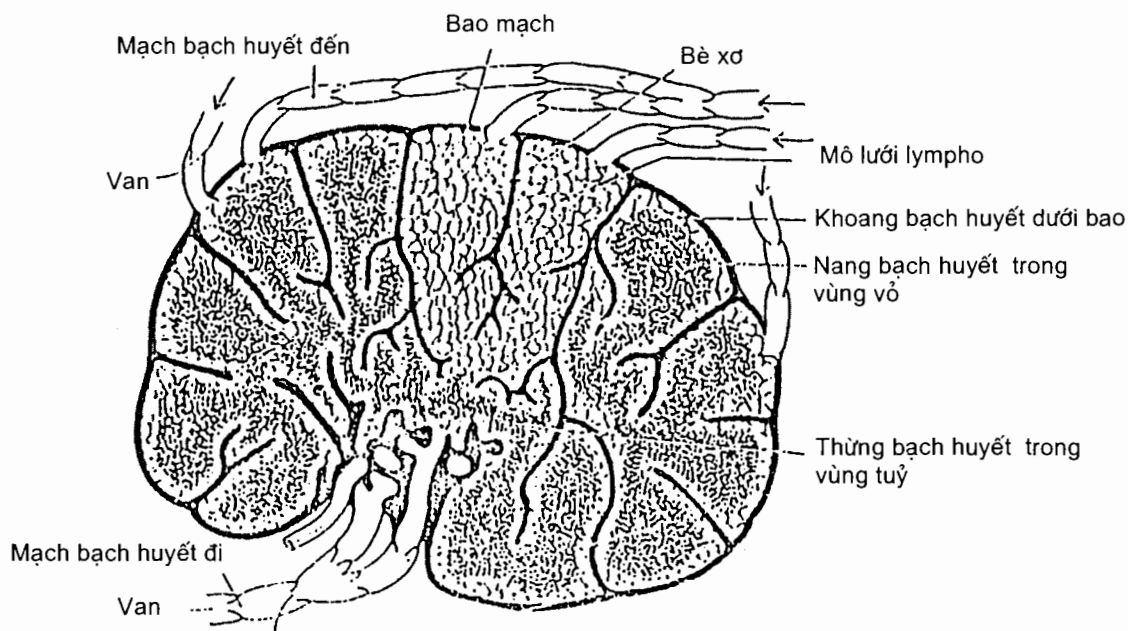


bị các đại thực bào của hạch nuốt, còn các lympho bào của hạch sẽ tiêu diệt chúng bằng kháng thể đặc hiệu. Các lympho bào cư trú và nhân lên ở hạch bạch huyết và chúng có thể đi vào máu khi cần. Như vậy vai trò của hạch bạch huyết là "làm sạch" bạch huyết trước khi nó được dẫn về hệ tuần hoàn máu.



Hình 5.5. Ống ngực và các thân bạch huyết chính





Hình 5.6. Sơ đồ cấu tạo của một hạch bạch huyết

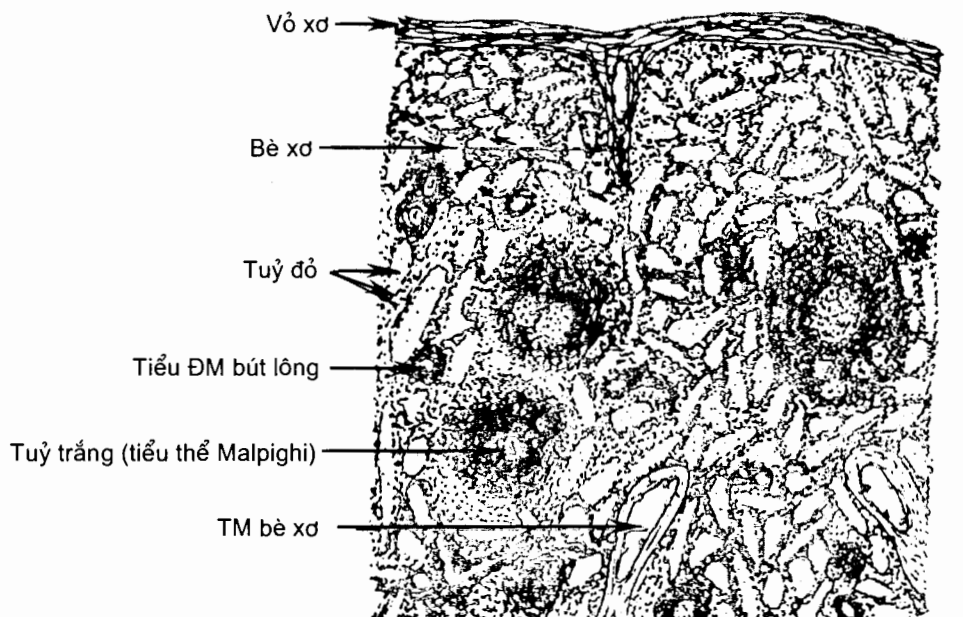
### 1.4.3. Các mô bạch huyết khác

Ngoài hạch bạch huyết, trong cơ thể còn có những đám mô chứa nhiều tế bào lympho được nâng đỡ bởi các tế bào lưới và sợi cơ trơn. Chúng được gọi là *mô dạng bạch huyết* và bao gồm: vòng bạch huyết quanh hầu, các nang bạch huyết ở ruột non và ruột thừa, tuyến ức, lách, tuỷ xương. Mô bạch huyết niêm mạc chỉ có mạch đi.

### 1.4.4. Lách

*Lách* hay *tỳ* là cơ quan bạch huyết quan trọng và lớn nhất cơ thể; lách nằm ở trong ô dưới hoành trái của ổ phúc mạc, ngay trên góc đại tràng trái và ở phía sau - trái dạ dày. Nó nặng khoảng 200 gr, màu đỏ sẫm, xốp và dễ vỡ.

Là một tạng bạch huyết song lách lại nằm trên đường tuần hoàn máu. Ngoài các thành phần chống đỡ, lách được cấu tạo chủ yếu bởi các mô bạch huyết (tuỷ trắng) bao quanh các nhánh động mạch trong lách, xen giữa các mô bạch huyết là mô màu đỏ (tuỷ đỏ) mà thực chất là những lưới mao mạch xen kẽ với những dây tế bào (H.5.7). Vì lách là mô bạch huyết nằm trên đường tuần hoàn máu, nó có vai trò loại bỏ các tế bào máu già, nhất là hồng cầu, và cả các tế bào lạ hay vi sinh vật đã lọt vào hệ tuần hoàn. Nó cũng phần nào có vai trò dự trữ máu.



Hình 5.7. Mặt cắt qua lách

## 2. TIM (cor)

Tim là một khối cơ rỗng có cấu tạo đặc biệt để đảm nhiệm vai trò trạm đầu mối của các vòng tuần hoàn phổi và tuần hoàn hệ thống.

Tim nằm trong lồng ngực, giữa hai phổi, trên cơ hoành, sau xương ức và tấm ức - sụn sườn và hơi lệch sang trái. Tim có màu đỏ hồng, mật độ chắc, nặng khoảng 270 gr ở nam, 260 gr ở nữ.

### 2.1. Hình thể ngoài và liên quan

Tim trông giống một hình tháp có *ba mặt, một đỉnh và một nền*; đỉnh tim hướng sang trái, xuống dưới và ra trước, nền hướng ra sau, lên trên và sang phải. Trục của tim là một đường chéo xuống dưới, sang trái và ra trước.

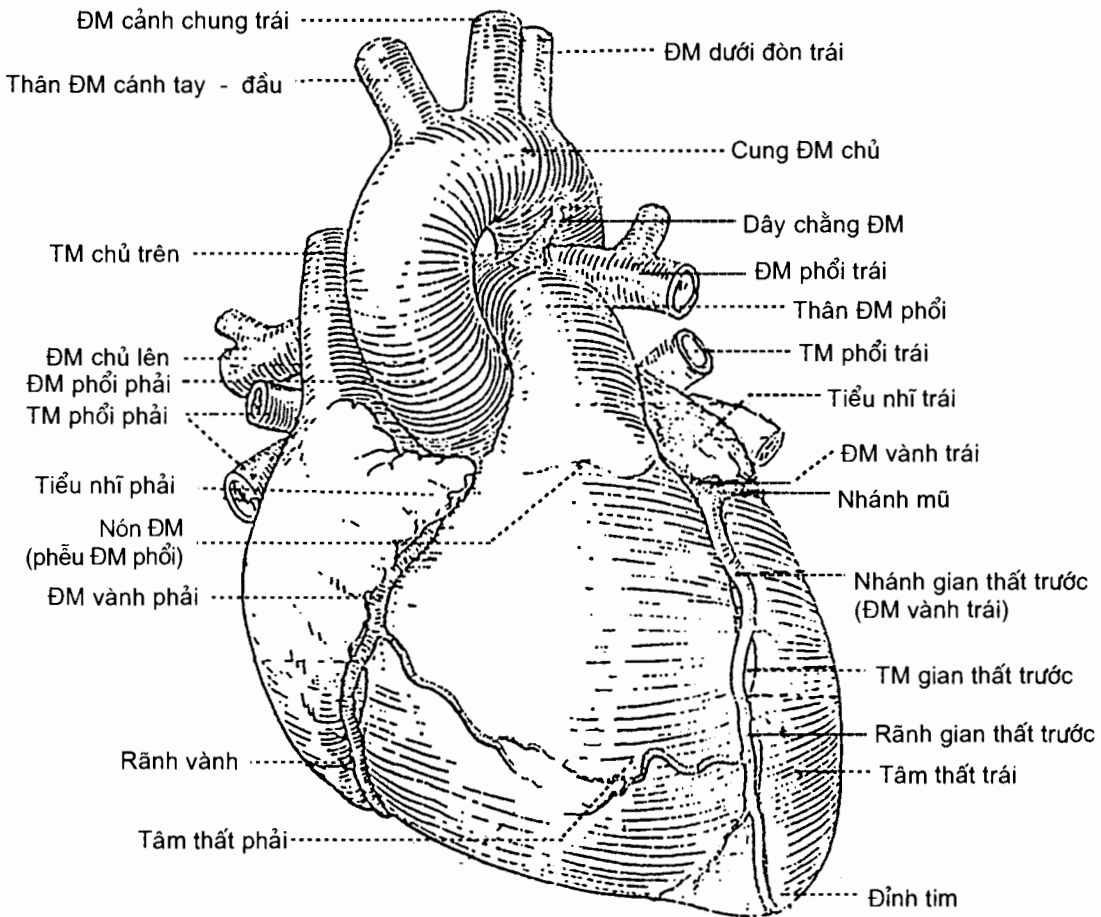
**Mặt ức - sườn** (*facies sternocostalis*) hay **mặt trước** (H. 5.8) có rãnh vành chạy ngang chia thành hai phần.

**Phần trên** hay phần *tâm nhĩ* bị các cuống mạch lớn từ tim đi ra che lấp ở quãng giữa, đó là *thân động mạch phổi* (ở trước - trái) và *động mạch chủ lên* (ở sau - phải); hai bên các mạch lớn là các *tiểu nhĩ phải* và *trái*.

**Phần dưới** là mặt trước của các *tâm thất*. *Rãnh gian thất trước* chạy dọc từ sau ra trước tới đỉnh tim, ngăn cách mặt trước của các *tâm thất phải* và *trái*. Nhánh gian thất trước của động mạch vành trái và tĩnh mạch gian thất trước đi trong rãnh này.



Mặt ức - sườn liên quan từ trước ra sau với: mặt sau xương ức và các sụn sườn từ III - VI (tấm ức - sụn sườn); tuyến ức (ở trẻ em); ngách sườn - trung thất của màng phổi (lách giữa tim và lồng ngực).



Hình 5.8. Mặt ức - sườn của tim

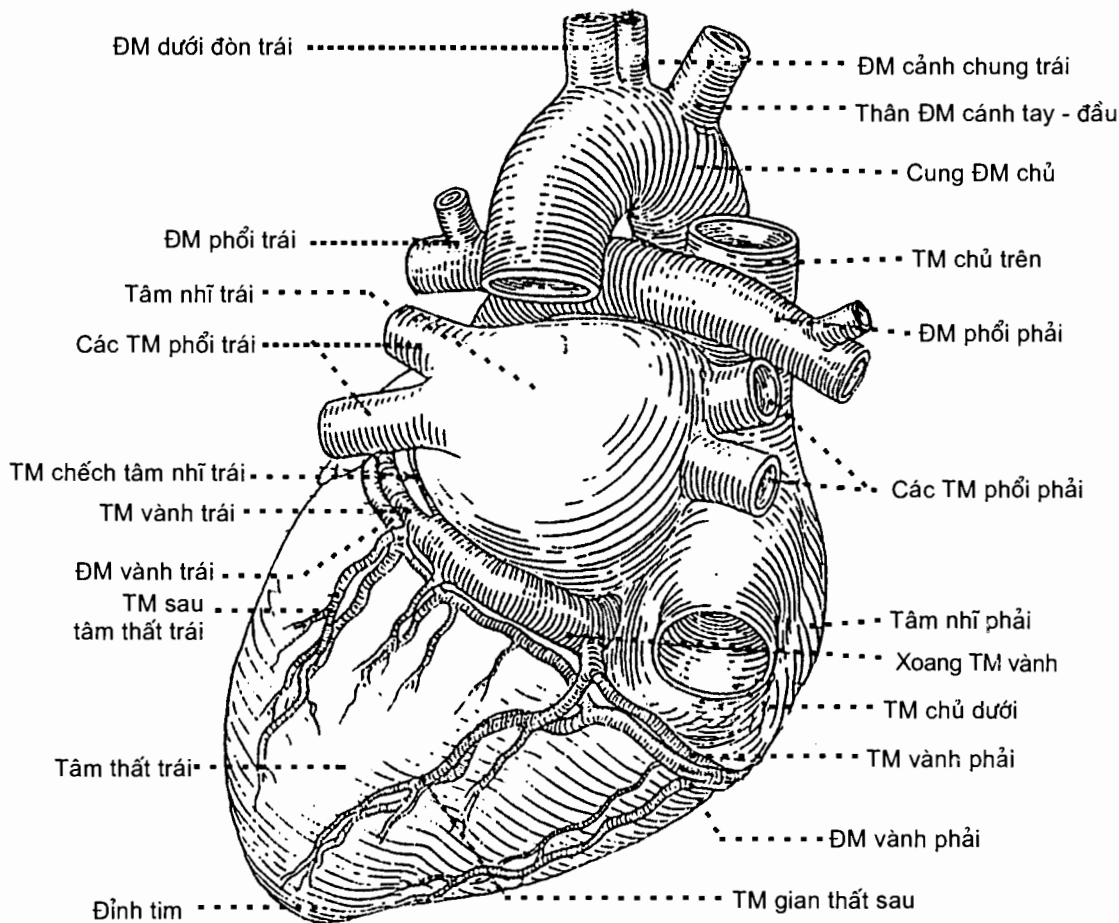
**Mặt hoành** (*facies diaphragmatica*) (H.5.9), còn được gọi là **mặt dưới**, được phân dưới rãnh vành chia làm hai phần: phần sau hẹp là phần tâm nhĩ; phần trước là mặt dưới của các tâm thất được *rãnh gian thất sau* ngăn cách, trong rãnh có động mạch vành phải nằm. Về liên quan, mặt hoành nằm trên cơ hoành, qua cơ hoành liên quan với gan và dạ dày.

**Mặt phổi** (*facies pulmonaris*) hay **mặt trái** là một mặt hẹp, liên quan với phổi và màng phổi trái. *Thần kinh hoành trái* chạy từ trên xuống lách giữa màng ngoài tim và màng phổi.



**Đáy tim (H.5.9)** quay sang phải và ra sau, nơi có mặt sau của hai tâm nhĩ ngăn cách nhau bởi *rãnh gian nhĩ*. Tâm nhĩ phải quay sang phải, liên quan với mặt trung thất phổi phải và *thần kinh hoành phải*, và tiếp nhận các *tĩnh mạch chủ trên* và *dưới* đổ vào. Tâm nhĩ trái quay ra sau, liên quan với *thực quản* (khi to đè vào thực quản gây khó nuốt), và tiếp nhận bốn *tĩnh mạch phổi*.

**Đỉnh tim** nằm ngay sau thành ngực trái, ngang mức khoang liên sườn V trên đường vú trái.

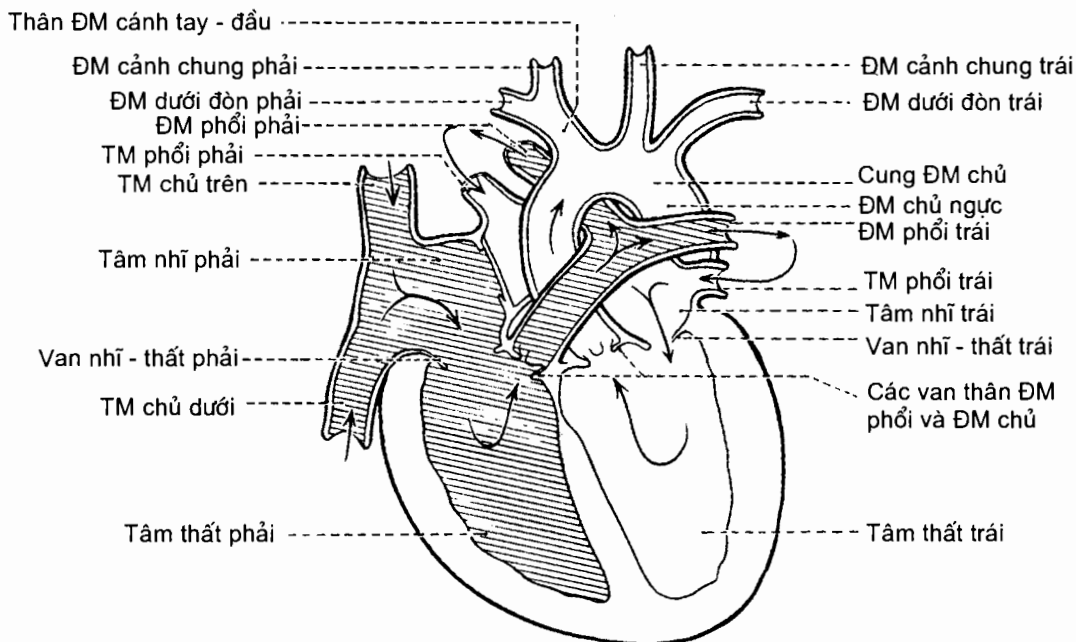


**Hình 5.9.** Đáy tim và mặt hoành

## 2.2. Hình thể trong của tim (H.5.10)

Tim được ngăn thành hai nửa trái và phải bằng các vách, mỗi nửa gồm một tâm nhĩ và một tâm thất thông với nhau qua *lỗ nhĩ - thất*. Như vậy tim có bốn buồng, hai buồng *tâm nhĩ phải* và *trái* ở trên và hai buồng *tâm thất phải* và *trái* ở dưới. Các buồng tâm nhĩ được ngăn cách nhau bằng *vách gian nhĩ*, một vách mỏng, có *hố bầu dục* (di tích của lỗ bầu dục) ở mặt phải; trong khi đó *vách gian thất* ngăn cách hai buồng tâm thất. Vách gian thất gồm hai phần: trên là *phần*

màng mỏng cấu tạo bằng mô xơ, dưới là *phân cơ* rất dày và lõi sang phải. Tâm nhĩ phải thông với tâm thất phải qua *lỗ nhĩ - thất phải*; lỗ này được đậy bằng *van nhĩ - thất phải* gồm ba lá van (nên thường được gọi là *van ba lá*) chỉ cho phép máu chảy từ tâm nhĩ xuống tâm thất. Tâm nhĩ trái thông với tâm thất trái qua *lỗ nhĩ - thất trái* và lỗ này được đậy bằng *van nhĩ - thất trái* gồm hai lá van.



**Hình 5.10.** Sơ đồ hình thể trong của tim

**Các tâm nhĩ** có thành mỏng và nhẵn. Chúng tiếp nhận các tĩnh mạch đổ vào và mỗi tâm nhĩ có một phần phình ra gọi là *tiểu nhĩ*. Tâm nhĩ phải tiếp nhận tĩnh mạch chủ trên, tĩnh mạch chủ dưới và xoang tĩnh mạch vành đổ vào. Thành tâm nhĩ trái có lỗ đổ vào của bốn tĩnh mạch phổi.

**Các tâm thất** có thành dày hơn thành tâm nhĩ nhiều (thất trái dày hơn thất phải), mặt trong sần sùi vì có các gờ, các cầu và các cột cơ nổi lên. Các cột cơ được gọi là *các cơ nhú*. Có những *thừng gân* từ mặt dưới các lá van (của van nhĩ - thất) đi tới bám vào các cơ nhú.

**Tâm thất phải** có hình tháp với một đỉnh, một đáy và ba thành trước, sau, và trong. Đáy hướng về phía tâm nhĩ phải, có *lỗ nhĩ - thất phải* ở phía sau - dưới và *lỗ thân động mạch phổi* ở phía trước - trên. *Van thân động mạch phổi* ngăn cách giữa tâm thất phải và thân động mạch phổi, ngăn không cho máu chảy từ động mạch phổi về tim. Vùng tâm thất phải tiếp giáp với lỗ thân động mạch phổi thu hẹp dần theo hình phễu và được gọi là *nón động mạch*.

**Tâm thất trái** cũng có một đỉnh, một đáy và hai thành: trước - ngoài và sau - trong. Đáy có hai lỗ: *lỗ nhĩ - thất trái* ở phía sau - trái và *lỗ động mạch chủ* ở phía trước - phải. *Van động mạch chủ* ngăn cách giữa tâm thất trái và động mạch chủ, chỉ cho máu từ tâm thất đi vào động mạch. Van động mạch chủ cũng như van thân động mạch phổi đều có ba lá hình bán nguyệt mà mặt lõm hướng về động mạch.

## 2.3. Cấu tạo của tim

Tim được cấu tạo bằng ba lớp, từ ngoài vào là: ngoại tâm mạc, cơ tim và nội tâm mạc.

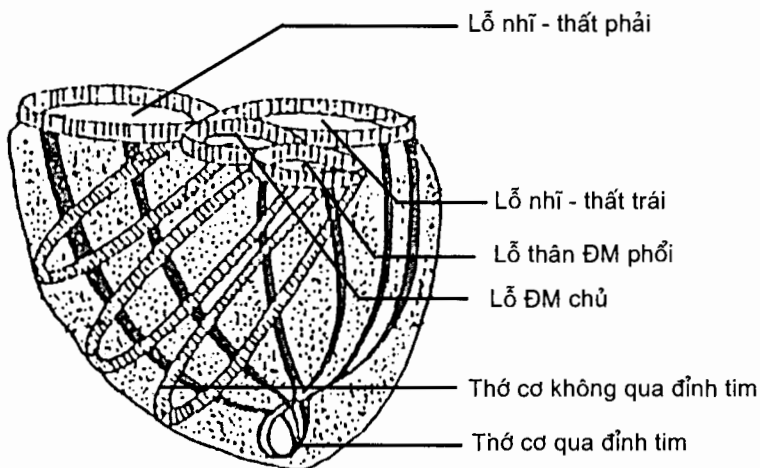
### 2.3.1. Ngoại tâm mạc

Ngoại tâm mạc là một bao kép: bao ngoại tâm mạc sợi ở ngoài và bao ngoại tâm mạc thanh mạc ở trong. *Ngoại tâm mạc sợi* là một bao xơ chun giãn. Nó như một túi bọc quanh tim và bao ngoại tâm mạc thanh mạc, miệng túi ở phía trên liên tiếp với lớp ngoài của các mạch máu lớn thông với tim. *Ngoại tâm mạc thanh mạc* là một túi thanh mạc kín gồm hai lá liên tiếp nhau. *Lá thành* lót ở mặt trong bao sợi; *lá tạng* phủ mặt ngoài cơ tim và các mạch vành. Khi đến các mạch máu lớn thì lá tạng quặt lại để liên tiếp với lá thành. Giữa hai lá có một ổ tiềm tàng (do hai lá áp sát vào nhau) gọi là ổ ngoại tâm mạc. Mặt hướng về ổ của hai lá là mặt thanh mạc nhằm giúp chúng có thể trượt lên nhau. Bình thường, trong ổ ngoại tâm mạc có một ít dịch trong; khi viêm, dịch trong ổ thường nhiều hơn và người ta gọi đó là tràn dịch ngoại tâm mạc.


### 2.3.2. Cơ tim

Cơ tim là lớp chiếm hầu hết độ dày của tim. Nó được cấu tạo bằng các sợi cơ có vân ngang giống như sợi cơ vân nhưng không hoạt động theo ý muốn như cơ vân; các sợi cơ tim có nhánh nối với nhau thành phiến cơ. Ngoài các sợi cơ cơ bóp (chiếm 99%), một số sợi cơ tim biệt hoá thành những *tế bào tự phát nhịp* và tổ chức thành *hệ thống dẫn truyền của tim*.

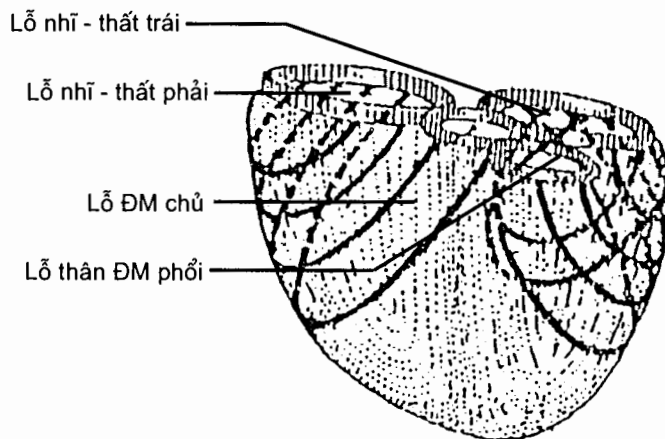
**Các sợi cơ cơ bóp (H.5.11 và H.5.12)** gồm những sợi cơ hình cung bám vào bốn vòng xơ vân quanh các lỗ van nhĩ thất và các lỗ van động mạch. Các vòng mô xơ này ngăn cách cơ tâm nhĩ với cơ tâm thất (như một vật cách điện) và phải có hệ thống dẫn truyền liên kết sự cơ bóp của hai phần cơ này. Có những sợi riêng cho từng tâm nhĩ hoặc từng tâm thất và những sợi chung cho hai tâm nhĩ hoặc hai tâm thất.



Hình 5.11. Sơ đồ các sợi cơ riêng của tâm thất







Hình 5.12. Sơ đồ các sợi cơ chung của tâm thất

**Hệ thống dẫn truyền của tim (H.5.13)** bao gồm các nút và bó; chúng có vai trò khởi phát và dẫn các xung động cơ bóp tự động của cơ tim, làm cho các buồng tim co bóp một cách có phối hợp.

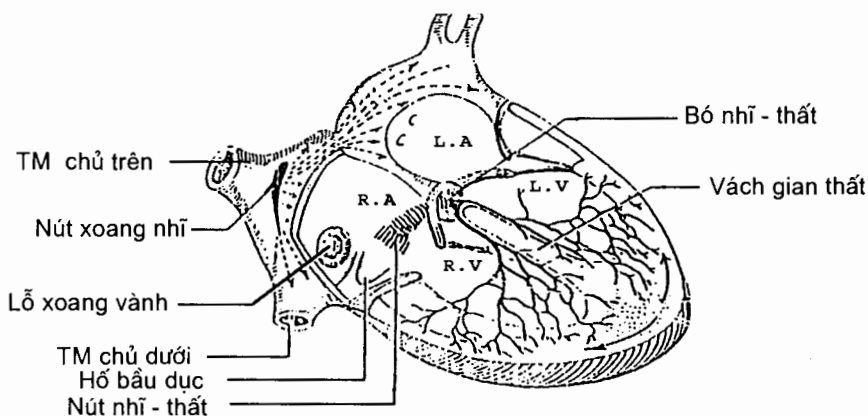
*Nút xoang nhĩ* nằm ở thành phải của tâm nhĩ phải, ở ngay phía dưới - ngoài lỗ tĩnh mạch chủ trên; nút này phát nhịp kích thích cơ tâm nhĩ.

*Nút nhĩ - thất* nằm trong vách liên nhĩ, ngay trước lỗ xoang vành; nó tiếp nhận kích thích từ cơ tâm nhĩ nhưng cũng có khả năng tự phát nhịp (có tốc độ chậm hơn nút xoang nhĩ).

*Bó nhĩ - thất* liên tiếp với nút nhĩ thất; nó đi xuống (qua hệ thống vòng xoang ngăn cách cơ tâm nhĩ và cơ tâm thất) tới bờ trên phần cơ vách liên thất thì chia thành hai *trụ phải* và *trái* (trụ trái phải xuyên qua phần màng của vách liên thất). Các trụ tiếp tục đi xuống về phía đỉnh tim trên hai mặt của vách liên thất và chia thành các nhánh dưới nội tâm mạc.

### 2.3.3. Nội tâm mạc

Là một màng mỏng lót ở mặt trong các buồng tim và các mặt van tim rồi liên tiếp với lớp nội mạc của các mạch máu thông với tim.



Hình 5.13. Hệ thống dẫn truyền của tim





## 2.4. Mạch máu và thần kinh của tim

**Động mạch của tim** (H.5.8 và 5.9). Tim được cấp máu bởi *các động mạch vành phải và trái*. Đây là hệ thống động mạch độc lập, không có sự nối tiếp với động mạch của các bộ phận hay cơ quan khác trong cơ thể.

*Động mạch vành trái* tách ra từ động mạch chủ lên ở ngay trên van động mạch chủ; nó đi ra trước trong khe giữa tiểu nhĩ trái và thân động mạch phổi rồi tận cùng bằng hai: *nhánh gian thất trước* chạy trong rãnh gian thất trước tới mỏm tim và nối với động mạch vành phải; *nhánh mũ* chạy trong rãnh vành tới bờ trái rồi xuống mặt hoành của tim.

*Động mạch vành phải* cũng tách ra từ động mạch chủ lên ở ngay trên van động mạch chủ; nó chạy ra trước trong khe giữa tiểu nhĩ phải và động mạch phổi rồi vòng sang phải và ra sau trong rãnh vành; cuối cùng, nó chạy trong rãnh gian thất sau tới mỏm tim nối với động mạch vành trái. Trên đường đi, các động mạch vành cho các nhánh nuôi tim và cả động mạch chủ lên và thân động mạch phổi.

### Tĩnh mạch của tim (H.5.8 và H.5.9)

*Tĩnh mạch gian thất trước* (v.interventriculares anterior) từ mỏm tim đi lên trong rãnh gian thất trước; tới rãnh vành, nó đổi tên thành *tĩnh mạch vành trái* (v.coronaria sinistra) rồi đi sang trái và ra sau xuống mặt dưới tim; cuối cùng, nó hình thành thành *xoang vành* (sinus coronarius) rồi đổ vào mặt sau tâm nhĩ phải. Xoang vành nhận hầu hết máu của tim.

*Tĩnh mạch gian thất sau* (v.inteventriculares posterior) từ mỏm tim theo động mạch vành phải trong rãnh gian thất sau rồi đổ vào xoang tĩnh mạch vành.

Một số tĩnh mạch nhỏ khác của tim đổ vào xoang vành, các tĩnh mạch tim cực nhỏ đổ trực tiếp vào tâm nhĩ hay tâm thất.

### Thần kinh của tim

Có 2 hệ thống thần kinh chi phối hoạt động của tim.


*Hệ thống dẫn truyền (tự động) của tim* gồm các nút và bó đã nói ở trên. Đây là một hệ thống nội tại có khả năng kích thích cơ tim co bóp. Tuy nhiên, bản thân hệ thống dẫn truyền của tim và cơ tim còn chịu sự tác động của các sợi thần kinh giao cảm và đối giao cảm của hệ tự chủ.

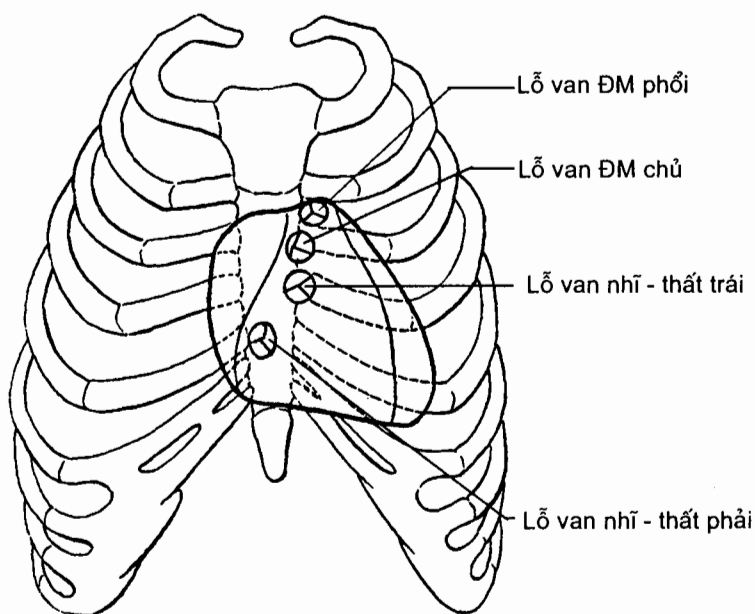
*Hệ thống thần kinh tự chủ* gồm các sợi giao cảm làm tim đập nhanh và các sợi đối giao cảm làm tim đập chậm. Các sợi giao cảm và đối giao cảm đi xuống và hợp thành đám rối tim ở đáy tim. Từ đó, có các sợi đến chi phối cho cơ tim (phân nhánh vào các nút và cơ tim).

## 2.5. Đối chiếu tim lên lồng ngực và hình ảnh X quang của tim

### Đối chiếu tim lên lồng ngực (H.5.14)

Hình chiếu của tim lên thành ngực trước là một diện tứ giác mà bốn góc là: các góc trên phải và trái đều ở khoang liên sườn (LS) II, cách bờ phải và trái xương ức 1cm; góc dưới trái ở khoang LS V trên đường vú trái (ứng với đỉnh tim); góc dưới phải ở đầu trong sụn sườn VI bên phải.





**Hình 5.14.** Đối chiếu của tim và các lỗ van lên lồng ngực

Người ta có thể gõ để biết diện tim bình thường hay to và có thể nghe tiếng đập của các van tim ở những chỗ rõ nhất gọi là ổ van tim. Các ổ van tim ứng với bốn góc của diện tim (trên phải: ổ van động mạch chủ; trên trái: ổ van động mạch phổi; dưới phải: ổ van ba lá; dưới trái: ổ van hai lá).

**Hình ảnh X quang của tim.** Khi chiếu tia X, hình tim là một bóng mờ ở giữa lồng ngực và hơi lệch sang trái; bóng này di động nhịp nhàng do tim đập.

Đường viền như các hình cung ở hai bên bóng mờ là biểu hiện các phần của tim và các mạch lớn: bên phải có hai cung, cung trên ứng với tĩnh mạch chủ trên, cung dưới ứng với tâm nhĩ phải; bên trái có ba cung: cung trên ứng với động mạch chủ, cung giữa ứng với thân động mạch phổi và cung dưới ứng với tâm thất trái.

### 3. TUẦN HOÀN PHỔI

Tuần hoàn phổi là vòng tuần hoàn đưa máu nhiều  $\text{CO}_2$ , ít  $\text{O}_2$  tới phổi để trao đổi với không khí trong phế nang và đưa máu đã gắn oxy về tâm nhĩ trái.

Từ tâm thất phải, *thân động mạch phổi* chạy lên ở bên trái động mạch chủ lên và khi tới dưới cung động mạch chủ thì chia thành *các động mạch phổi phải* và *trái* đi vào hai phổi qua rốn phổi (H. 5.8 và 5.9). Ở trong phổi, mỗi động mạch phổi chia nhánh nhỏ dần chạy theo các phế quản, cuối cùng thành mạng lưới mao mạch bao quanh các phế nang. Động mạch phổi phải dài hơn động mạch phổi trái; nó phải đi sau động mạch chủ lên và tĩnh mạch chủ trên trước khi tới cuống phổi phải.

Trong mỗi phổi, mạng lưới mao mạch quanh phế nang kết hợp thành các tiểu tĩnh mạch, các tiểu tĩnh mạch hợp thành những tĩnh mạch lớn dần, cuối cùng thành hai *tĩnh mạch phổi trên* và *dưới*. Trên đường chạy về tâm nhĩ trái, các tĩnh mạch phổi phải đi sau tĩnh mạch chủ trên, các tĩnh mạch phổi trái đi trước động mạch chủ ngực.

#### 4. TUẦN HOÀN HỆ THỐNG

Tuần hoàn hệ thống là vòng tuần hoàn đưa máu giàu oxy và chất dinh dưỡng từ *tâm thất trái* qua *hệ động mạch chủ* tới tất cả các mô và cơ quan trong cơ thể rồi máu mất oxy từ các mô được *các tĩnh mạch chủ trên* và *dưới* đưa về *tâm nhĩ phải*. Để tiện mô tả, các mạch máu lớn của tuần hoàn hệ thống ở ngực và bụng được trình bày trước thành một mục riêng, tiếp đó là phần trình bày các mạch máu ở đầu - cổ và các chi.

##### 4.1. Các mạch máu lớn (mạch chủ) của tuần hoàn hệ thống và sự cấp máu ở ngực và bụng

###### 4.1.1. Động mạch chủ (H.5.15)

Động mạch chủ xuất phát từ lỗ động mạch chủ của tâm thất trái. Từ đây, động mạch đi theo từng đoạn có tên gọi khác nhau, mỗi đoạn chia nhánh tới từng phần cơ thể.

Lúc đầu động mạch chạy chéo lên trên, ra trước và sang phải và mang tên là *phần lên động mạch chủ* hay *động mạch chủ lên*. Phần này nằm ở bên phải thân động mạch phổi, trước động mạch phổi phải và kết thúc ở ngang mức góc ức bằng cách liên tiếp với cung động mạch chủ.

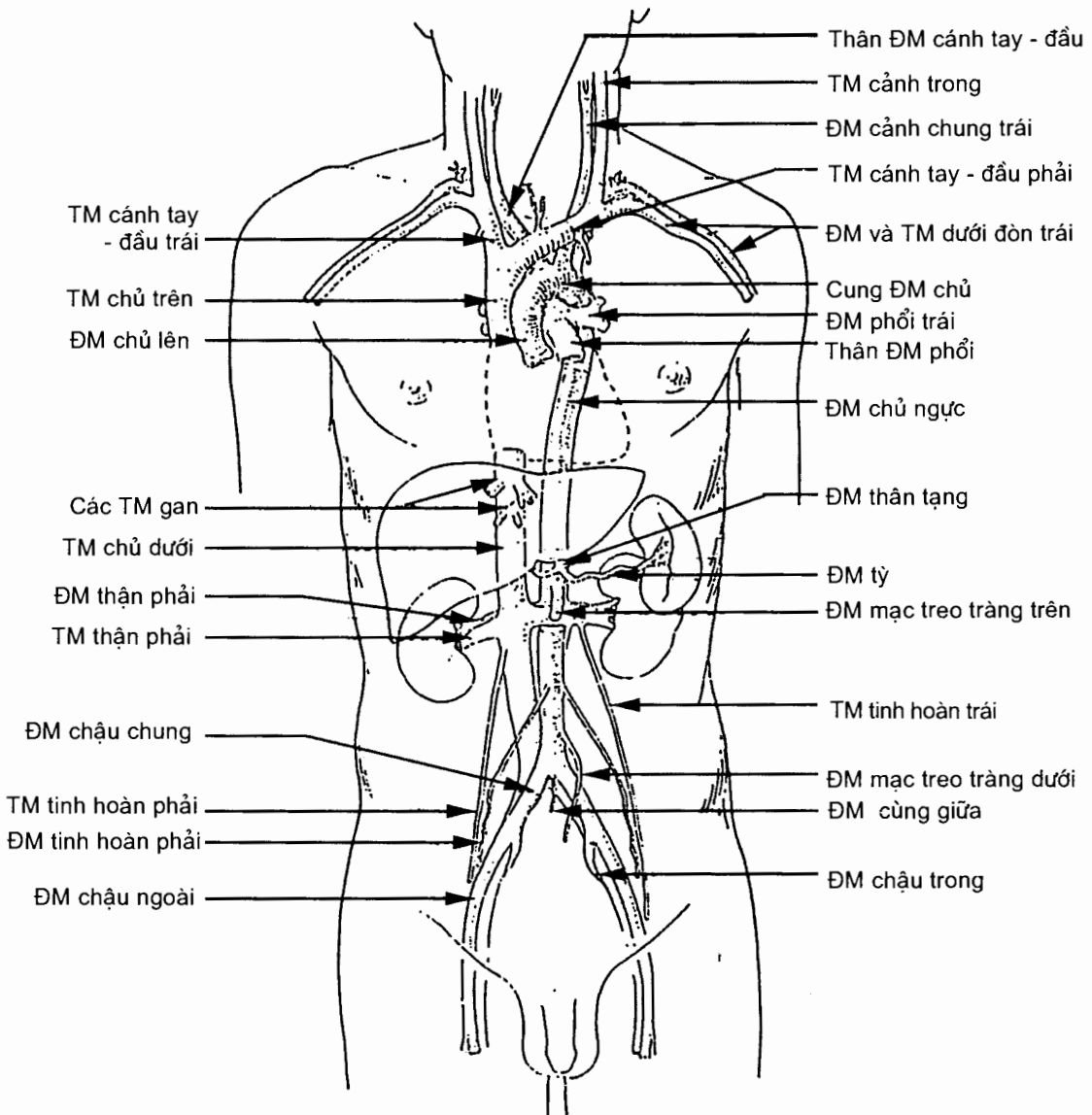
Tiếp đó, *cung động mạch chủ* uốn cong lên trên, ra sau và sang trái, rồi lại cong xuống dưới tới ngang sườn trái đĩa gian đốt sống ngực IV - V thì liên tiếp với phần xuống động mạch chủ. Cung động mạch chủ lần lượt đi ở trước rồi ở bên trái khí quản, trên phế quản chính trái.

Từ sườn trái đĩa gian đốt sống ngực IV - V, *phần xuống động mạch chủ* hay *động mạch chủ xuống* đi xuống ở sau tim và thực quản, trước sườn trái cột sống, càng đi xuống thì càng vào gần đường giữa, tới ngang đốt sống ngực XII thì chui qua lỗ động mạch chủ của cơ hoành vào bụng. Ở bụng, động mạch chủ xuống đi sát trước thân các đốt sống thắt lưng và khi tới khoảng ngang mức đĩa gian đốt sống thắt lưng IV - V thì tận cùng bằng cách chia thành *các động mạch chậu chung phải* và *trái* (và một nhánh nhỏ là động mạch cùng giữa). Vì đi qua ngực và bụng, động mạch chủ xuống lại được chia thành *phần ngực* hay *động mạch chủ ngực* và *phần bụng* hay *động mạch chủ bụng*.

Mỗi phần động mạch chủ phân nhánh cấp máu cho một phần cơ thể.

**Phần lên** tách ra *các động mạch vành phải* và *trái* cấp máu cho tim (Xem mục 2.4).





Hình 5.15. Các mạch lớn của cơ thể

**Cung động mạch chủ** tách ra ba động mạch lớn cấp máu cho đầu - cổ và chi trên. Cả ba nhánh này đều tách ra ở mặt trên của cung, tính từ phải sang trái là: *thân động mạch cánh tay đầu*, *động mạch cảnh chung trái* và *động mạch dưới đòn trái*. Thân động mạch cánh tay đầu khi chạy lên tới sau khớp ức - đòn phải thì chia thành *động mạch cảnh chung phải* và *động mạch dưới đòn phải*. Các động mạch cảnh chung và dưới đòn ở hai bên tuy có nguyên uỷ khác nhau nhưng cách phân nhánh của các động mạch này ở hai bên giống nhau: động mạch cảnh chung cấp máu cho đầu - cổ, động mạch dưới đòn cấp máu cho chi trên và một phần đầu - cổ (Xem mục 4.2.1).



**Động mạch chủ ngực** tách ra nhiều nhánh cấp máu cho thành ngực, cơ hoành và các cơ quan trong lồng ngực:

*2 nhánh phế quản* cấp máu cho phế quản và phổi ở hai bên; *2 - 5 nhánh thực quản* cấp máu cho đoạn ngực của thực quản; *các nhánh màng ngoài tim*; *các nhánh trung thất*.

*2 động mạch hoành trên*; *9 cặp động mạch gian sườn sau* đi dọc bờ dưới các xương sườn III - XI và một cặp *động mạch dưới sườn* đi dưới xương sườn XII. Các động mạch gian sườn sau cấp máu cho xương - cơ - da của lưng (cả tuỷ sống và dây thần kinh sống ở đoạn ngực), thành ngực và thành bụng.

**Động mạch chủ bụng** cho các nhánh bên cấp máu cho thành bụng và các tạng bụng.

*Các nhánh thành bụng* bao gồm *2 động mạch hoành dưới* và *4 cặp động mạch thất lưng* tách ra từ các mặt sau - bên cấp máu cho các đoạn của vùng thất lưng.

*Các nhánh cho tạng bụng* bao gồm ba nhánh đơn tách ra từ mặt trước (động mạch thân tạng, động mạch mạc treo tràng trên và động mạch mạc treo tràng dưới) và ba cặp nhánh tách ra từ các mặt bên (các cặp động mạch thận, thượng thận giữa và sinh dục). Dưới đây sơ bộ mô tả các động mạch cấp máu cho tạng bụng (xem thêm phần mô tả các tạng bụng ở các chương Hệ tiêu hoá, Hệ tiết niệu và Hệ sinh dục).

*Động mạch thân tạng* tách ra ở ngay dưới cơ hoành, ngang mức đốt sống ngực XII, và chia ngay thành ba nhánh:

*Động mạch vị trái* cấp máu cho dạ dày (cùng các động mạch khác) (Xem mục 4.4.1 chương VII).

*Động mạch lách* chạy dọc bờ trên của tụy đến cấp máu cho lách, trên đường tới lách động mạch này còn phân nhánh vào thân và đuôi tụy và vào dạ dày (*động mạch vị - mạc nối trái* và *các động mạch vị ngắn*).

*Động mạch gan chung* tách ra ba nhánh: (i) *động mạch vị - tá tràng* chia thành các *động mạch tá - tụy trên* (trước và sau) cấp máu cho tá tràng và đầu tụy, và *động mạch vị - mạc nối phải* cấp máu cho dạ dày; (ii) *động mạch vị phải* cấp máu cho dạ dày; và (iii) *động mạch gan riêng* cấp máu cho gan và túi mật (Xem mục 5.2.5 chương VII).

*Động mạch mạc treo tràng trên* tách ra từ mặt trước động mạch chủ bụng, ngang mức đĩa gian đốt sống ngực XII - thất lưng I. Nó tách ra *động mạch tá - tụy dưới* (vào tá tụy), *các động mạch hồng tràng và hồi tràng* (nuôi toàn bộ ruột non) và các động mạch cấp máu cho ruột thừa, manh tràng, đại tràng lên và đại tràng ngang (Xem mục 6.4.1 chương VII).

*Động mạch mạc treo tràng dưới* tách ra từ mặt trước động mạch chủ bụng, dưới nguyên uỷ động mạch mạc treo tràng trên. Nó tách ra *động mạch lên*, *động mạch đại tràng trái* (cấp máu cho đại tràng xuống), *động mạch sigma* (cấp máu cho đại tràng sigma) và *các động mạch trực tràng trên* (cấp máu cho phần trên trực tràng).

*Các động mạch thận* cấp máu cho thận (Xem mục 1.5.1 chương VIII).

Các động mạch tinh hoàn hoặc buồng trứng (Xem các mục 1.1.8 và 2.1.5 chương IX).

Các động mạch thượng thận giữa cấp máu cho tuyến thượng thận (cùng với động mạch thượng thận trên đến từ động mạch hoành dưới và động mạch thượng thận dưới tách ra từ động mạch thận).

Mỗi nhánh tận của động mạch chủ (*động mạch chậu chung*) lại tận cùng bằng hai nhánh: *động mạch chậu ngoài* chạy dọc theo cơ thắt lưng lớn vào đùi và trở thành *động mạch đùi* cấp máu cho chi dưới; *động mạch chậu trong* chạy vào chậu hông bé cấp máu cho các tạng chậu hông và thành chậu hông, đáy chậu và mông.

#### 4.1.2. Các tĩnh mạch chủ (H.5.16)


Có hai tĩnh mạch chủ: tĩnh mạch chủ trên và tĩnh mạch chủ dưới.

**Tĩnh mạch chủ trên** thu nhận máu tĩnh mạch của đầu, cổ, chi trên và ngực (tức là toàn bộ phần cơ thể trên cơ hoành).

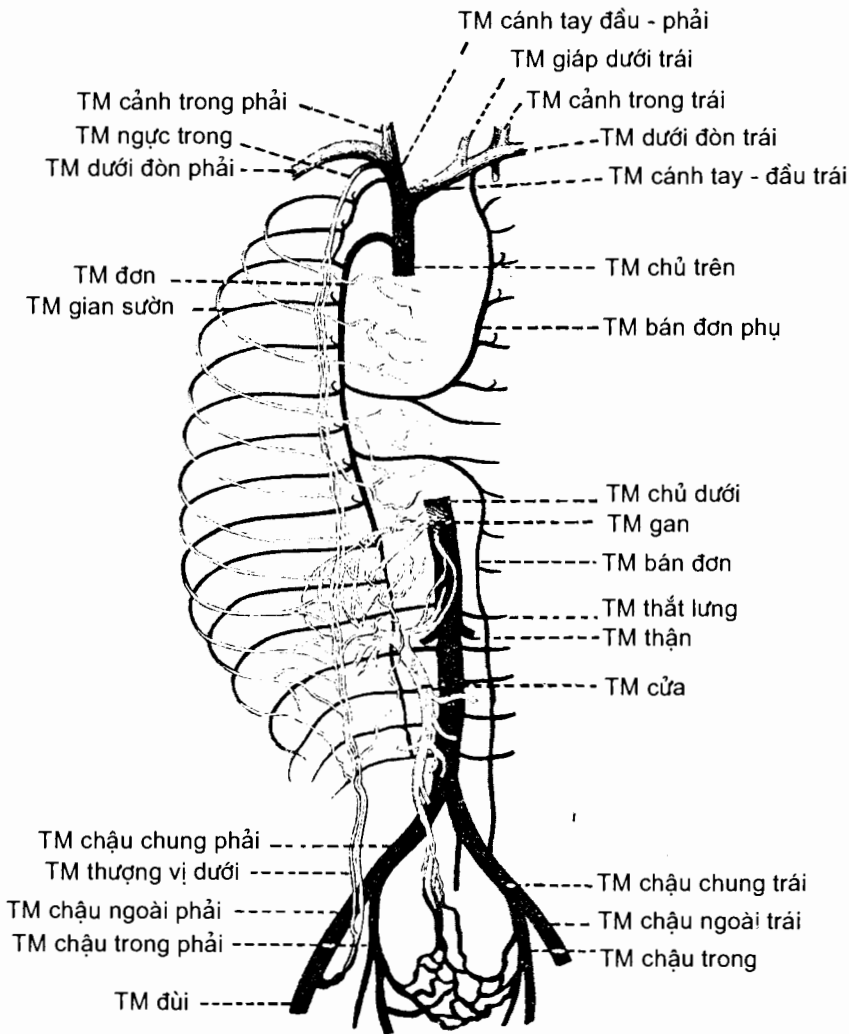
Máu tĩnh mạch của chi trên (và một phần đầu - cổ) tập trung về *tĩnh mạch dưới đòn* (Xem mục 4.3.2); hầu hết máu tĩnh mạch của đầu - cổ đổ về *tĩnh mạch cảnh trong* (xem Mạch máu đầu - cổ). Các tĩnh mạch này hợp nên *tĩnh mạch cánh tay - đầu* ở sau sụn sườn II. Tĩnh mạch cánh tay - đầu ở hai bên hợp thành *tĩnh mạch chủ trên*. Tĩnh mạch chủ trên đi xuống dọc bờ phải xương ức và đổ vào tâm nhĩ phải.

Máu tĩnh mạch của ngực đổ về một hệ thống gồm ba tĩnh mạch: tĩnh mạch đơn, tĩnh mạch bán đơn và tĩnh mạch bán đơn phụ. *Tĩnh mạch đơn* nằm ở sườn phải của cột sống ngực; nó đi từ đốt sống ngực XII tới đốt sống ngực IV thì vòng ra trước trên cuống phổi phải đổ vào tĩnh mạch chủ trên. Tĩnh mạch đơn tiếp nhận tất cả các nhánh tĩnh mạch đi kèm các nhánh của động mạch chủ ngực ở bên phải và cả ba tĩnh mạch gian sườn trên bên phải. *Tĩnh mạch bán đơn* và *tĩnh mạch bán đơn phụ* đều nằm ở sườn trái cột sống ngực (tĩnh mạch bán đơn ở dưới và tĩnh mạch bán đơn phụ ở trên). Chúng thu nhận các tĩnh mạch đi kèm các nhánh của động mạch chủ ngực ở bên trái rồi đổ về tĩnh mạch đơn (ba tĩnh mạch gian sườn trên bên trái đổ về tĩnh mạch cánh tay đầu trái). Như vậy hầu như toàn bộ máu tĩnh mạch của ngực cuối cùng đều tập trung về tĩnh mạch đơn. Tĩnh mạch đơn và tĩnh mạch bán đơn có những nhánh nối với tĩnh mạch chủ dưới hoặc nhánh của tĩnh mạch chủ dưới. Hệ tĩnh mạch đơn là kênh nối tiếp tĩnh mạch chủ dưới với tĩnh mạch chủ trên.

**Tĩnh mạch chủ dưới** do các *tĩnh mạch chậu chung phải* và *trái* hợp thành ở ngang bờ phải đốt sống TL<sub>IV</sub>; mỗi tĩnh mạch chậu chung do một *tĩnh mạch chậu trong* (thu máu tĩnh mạch của chậu hông) và một *tĩnh mạch chậu ngoài* (thu máu tĩnh mạch từ chi dưới) hợp thành. Từ đó, nó chạy lên dọc theo sườn phải cột sống thắt lưng, ở sau đầu tụy và gan, rồi chui qua lỗ tĩnh mạch chủ của cơ hoành lên đổ vào tâm nhĩ phải. Tĩnh mạch chủ dưới chỉ trực tiếp nhận các tĩnh mạch đi kèm với các nhánh bên của động mạch chủ bụng mà cấp máu cho thành bụng, cơ hoành, thận, tuyến sinh dục và tuyến thượng thận. Máu tĩnh mạch từ dạ dày, ruột, tụy, lách và túi mật (tức là những cơ quan do các động mạch thân tạng, mạc treo tràng



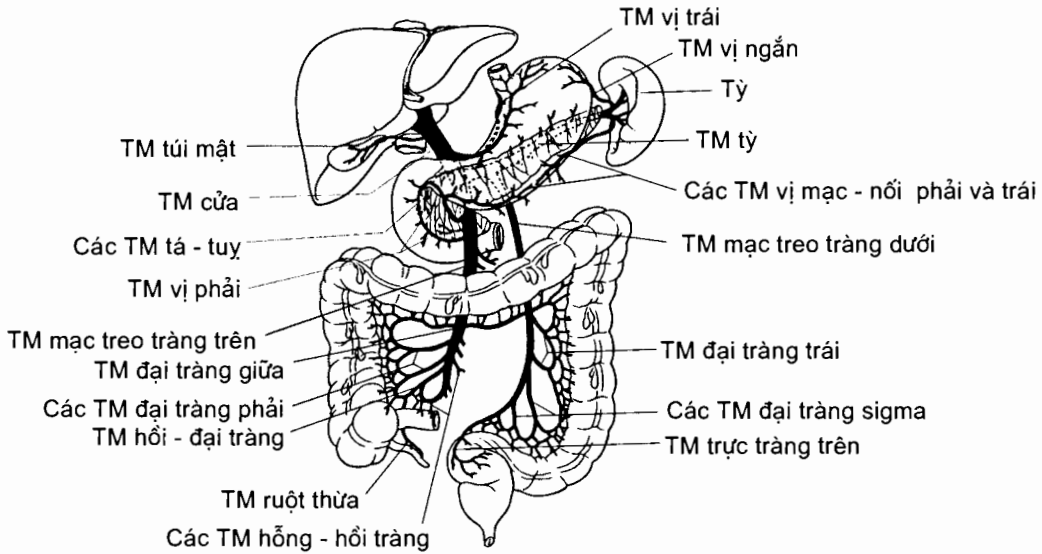
trên và mạc treo tràng dưới cấp máu) không trực tiếp đổ về tĩnh mạch chủ dưới mà tập trung về *tĩnh mạch cửa*; tĩnh mạch này lại chia thành một mạng lưới mao mạch ở gan và từ mạng lưới này máu tập trung về *tĩnh mạch gan* rồi đổ về tĩnh mạch chủ dưới. Như vậy, *tĩnh mạch cửa* nằm giữa hai mạng mao mạch và vì vậy còn được gọi là *tĩnh mạch gánh*.



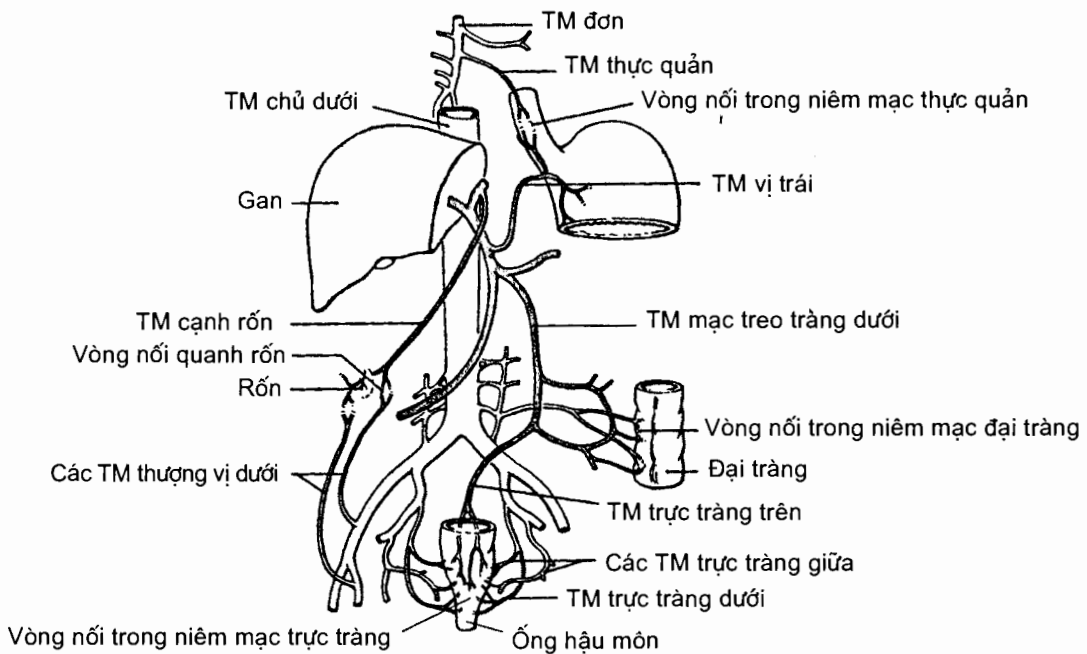
Hình 5.16. Hệ thống TM chủ

**Tĩnh mạch cửa** (H.5.17 và 5.18) (Xem thêm mục 5.2.5 chương VII) được hình thành ở sau khuyết tụy do sự hợp lại của *tĩnh mạch mạc treo tràng trên* và *tĩnh mạch tỳ*; tĩnh mạch tỳ còn tiếp nhận *tĩnh mạch mạc treo tràng dưới*. Tĩnh mạch cửa chạy chéo lên trên, sang phải và ra trước giữa hai lá của mạc nối nhỏ rồi tận cùng thành hai nhánh phải và trái ở cửa gan. Trên đường đi tĩnh mạch cửa tiếp nhận các tĩnh mạch của dạ dày, tỳ, tá - tụy, túi mật và thành bụng. Hai nhánh tận của tĩnh mạch cửa (dẫn máu chứa các chất hấp thu được từ ống tiêu hoá về gan để gan chế biến) cùng các nhánh của động mạch gan (dẫn máu giàu

oxy tới nuôi gan) đi vào trong gan và phân chia nhỏ dần tới mạng lưới mao mạch gan. Tĩnh mạch cửa của gan là một trong những lộ trình xen kẽ của tuần hoàn hệ thống. Máu tĩnh mạch từ đầu dưới thực quản, trực tràng và da bụng vừa đổ về hệ thống tĩnh mạch chủ vừa đổ về hệ thống tĩnh mạch cửa (hai hệ nối với nhau tại những chỗ này).



Hình 5.17. TM cửa



Hình 5.18. Vòng nối cửa - chủ



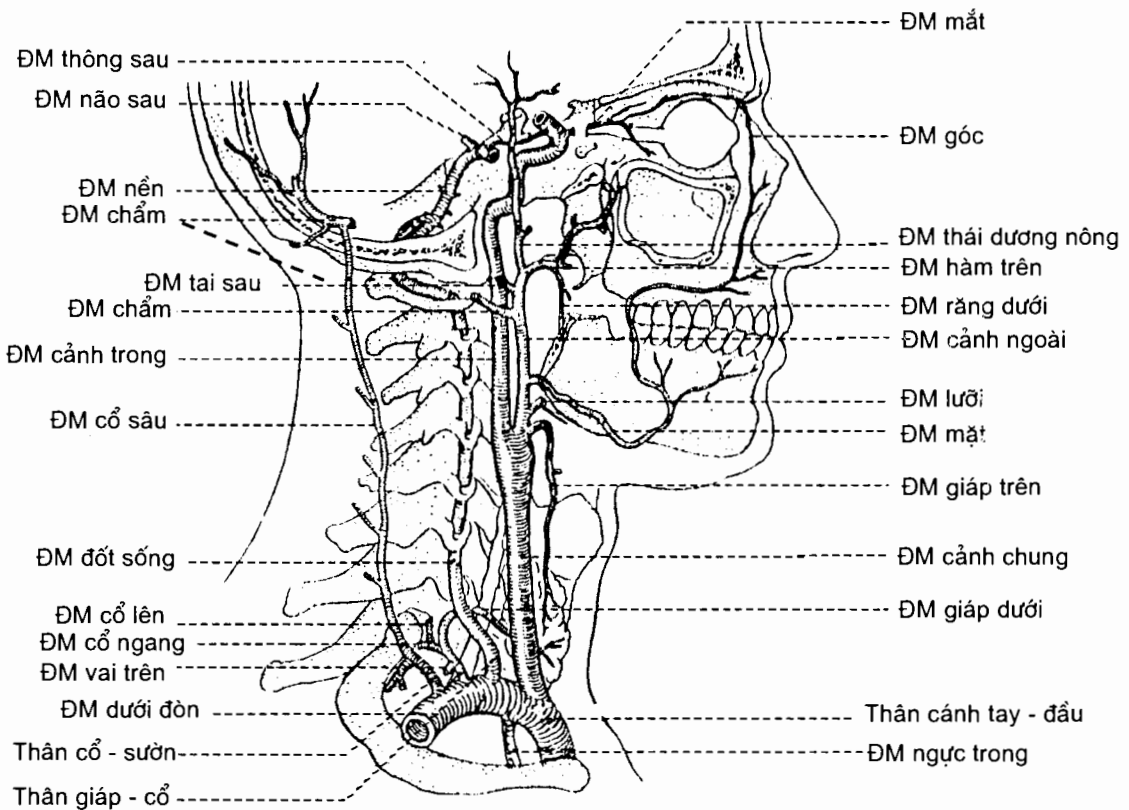
## 4.2. Các mạch máu của đầu - mặt - cổ

### 4.2.1. Các động mạch (H.5.19 và H.5.20)

Đầu - mặt - cổ được cấp máu chủ yếu bởi các động mạch cảnh và một phần do động mạch dưới đòn.

#### Động mạch cảnh chung

**Nguyên uỷ, đường đi và tận cùng.** Động mạch cảnh chung ở hai bên có nguyên uỷ và đường đi khác nhau: động mạch cảnh chung phải tách ra từ *thân động mạch cánh tay đầu*, ở sau khớp ức - đòn phải; động mạch cảnh chung trái là nhánh của *cung động mạch chủ*. Động mạch cảnh chung trái chạy lên một đoạn ở trong ngực tới nền cổ thì tiếp tục đi lên ở cổ giống như động mạch cảnh chung phải. Ở cổ, các động mạch cảnh chung đi dọc ở hai bên thực quản và hầu, tới ngang bờ trên sụn giáp thì tận cùng bằng cách chia đôi thành *động mạch cảnh ngoài* và *động mạch cảnh trong*. Chỗ chẻ đôi của động mạch cảnh chung và phần đầu động mạch cảnh trong hơi phình rộng và được gọi là *xoang cảnh*; tại đây có các bộ phận nhận cảm huyết áp. Cũng tại chỗ chẻ đôi động mạch có *tiểu thể cảnh* - nơi có bộ phận nhận cảm nồng độ khí carbonic và oxy máu. Thông tin về huyết áp và nồng độ các chất khí được thần kinh IX báo về các trung tâm tim mạch và hô hấp ở hành não để các trung tâm này có những đáp ứng thích hợp.



Hình 5.19. ĐM của đầu và cổ



THƯ VIỆN  
HUBT

TÀI LIỆU PHỤC VỤ THAM KHẢO NỘI BỘ

**Về liên quan**, tĩnh mạch cảnh trong đi sát bên ngoài động mạch cảnh chung, thân kinh X đi ở sau động mạch và tĩnh mạch, cả ba thành phần này được bọc chung trong một bao mạc gọi là *bao cảnh*. Ở trong bao cảnh là các tạng cổ như hầu và thực quản, khí quản và thanh quản, thùy bên tuyến giáp; ở phía sau là mỏm ngang các đốt sống cổ và các cơ trước sống; ở phía trước - ngoài là cơ ức - đòn - chũm.

### **Động mạch cảnh ngoài**

**Đường đi, tận cùng và liên quan.** **Động mạch cảnh ngoài** từ xoang cảnh chạy lên trên và ra ngoài qua hai vùng, lúc đầu qua *vùng tam giác cảnh* rồi bắt chéo mặt sâu bụng sau cơ hai bụng đi vào *vùng mang tai*. Khi tới sau *cổ lồi cầu xương hàm dưới*, nó tận cùng bằng hai nhánh là *động mạch thái dương nông* và *động mạch hàm trên*. Ba cạnh giới hạn nên *tam giác cảnh* là cơ ức - đòn - chũm, bụng sau cơ hai bụng và bụng trên cơ vai - móng. Đoạn đầu của động mạch cảnh trong và đoạn cuối của động mạch cảnh chung cũng nằm trong tam giác này: động mạch cảnh ngoài ở trước và trong hơn so với động mạch cảnh trong. Trong vùng mang tai, lúc đầu động mạch đi ở mặt trong tuyến mang tai rồi chui vào đi trong tuyến. Ở đoạn này, động mạch cảnh ngoài cách động mạch cảnh trong ở phía sau bởi mỏm trâm và các cơ trâm.


**Phân nhánh.** Động mạch cảnh ngoài tách ra các nhánh bên mang tên những vùng do chúng cấp máu: *động mạch giáp trên* cấp máu cho tuyến giáp, tiếp nối với động mạch giáp dưới (nhánh của động mạch dưới đòn); *động mạch lưỡi* cấp máu cho lưỡi và sàn miệng; *động mạch mắt* bắt chéo xương hàm dưới ở trước góc hàm (nơi có thể sờ thấy mạch đập) để đi lên cấp máu cho mắt và tiếp nối với động mạch mắt (nhánh của động mạch cảnh trong) ở góc mắt trong; *động mạch cằm* cấp máu cho da đầu vùng cằm, tiếp nối với động mạch cổ sâu (nhánh của động mạch dưới đòn); *động mạch tai sau* cấp máu cho vùng da đầu sau tai; và *động mạch hầu lên* cấp máu cho thành hầu.

*Động mạch thái dương nông* tiếp tục đi lên, bắt chéo mỏm gò má xương thái dương ở trước loa tai (nơi có thể sờ thấy mạch đập) và cấp máu cho da đầu các vùng trán, đỉnh và thái dương. *Động mạch hàm trên* tách ra nhiều nhánh cấp máu cho các vùng sâu của mặt như các cơ nhai, xương hàm trên, vòm miệng, xương hàm dưới, ổ mũi, màng não...

Các nhánh của động mạch cảnh ngoài ở hai bên tiếp nối nhiều với nhau. Khi thất động mạch cảnh chung, máu từ động mạch cảnh ngoài bên đối diện đi qua các chỗ tiếp nối sang các nhánh của động mạch cảnh ngoài ở bên có động mạch cảnh chung bị thất rồi chảy ngược tới chỗ chẽ đôi của động mạch cảnh chung để vào động mạch cảnh trong. Đây là lí do khiến thất động mạch cảnh chung ít nguy hiểm hơn thất động mạch cảnh trong.

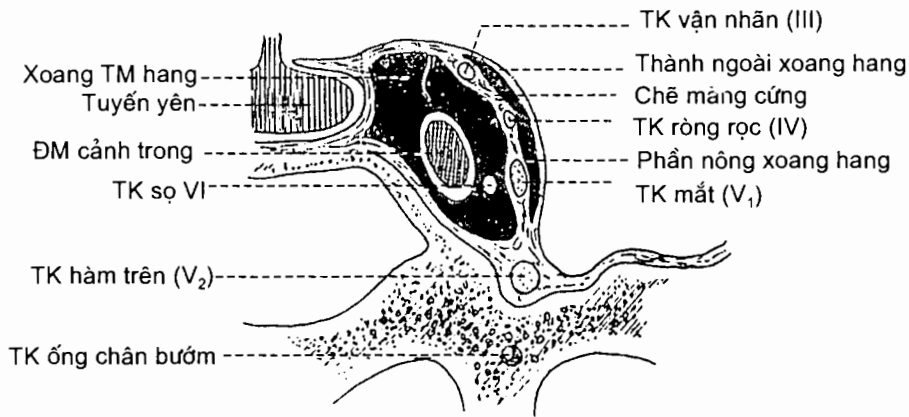
### **Động mạch cảnh trong**

**Đường đi và liên quan và tận cùng (H.5.20).** Từ xoang cảnh, động mạch cảnh trong đi qua bốn đoạn trước khi tách ra các động mạch cấp máu cho đại não. Lúc đầu, nó cùng tĩnh mạch cảnh trong (ở ngoài) đi lên ở cổ (*đoạn cổ*); phần dưới của đoạn cổ nằm trong tam giác cảnh cùng động mạch cảnh ngoài, phần trên ngăn cách với động mạch cảnh ngoài bởi các cơ trâm và mỏm trâm. Tiếp đó, động



mạch đi qua ống động mạch cảnh của xương thái dương (ở trước hòm nhĩ) để chui vào trong sọ (đoạn đá). Ra khỏi ống động mạch cảnh, động mạch đi ra trước, chui vào trong xoang tĩnh mạch hang rồi uốn cong lên trên chui ra khỏi xoang ở bờ trong của mỏm yên trước (đoạn xoang hang). Cuối cùng, động mạch chạy ra sau ở dưới mặt dưới của đại não (đoạn não) rồi tận cùng ở chất thừng trước bằng động mạch não trước và động mạch não giữa.

**Phân nhánh.** Các nhánh tận của động mạch cảnh trong cấp máu cho hầu hết bề mặt bán cầu đại não (vỏ não): động mạch não trước cấp máu cho gần hết mặt trong bán cầu; động mạch não giữa cấp máu cho gần hết mặt ngoài bán cầu; cả hai động mạch này còn cấp máu cho phần mặt dưới bán cầu nằm trước rãnh bên và cho các nhánh xuyên vào trong bán cầu (nhánh trung tâm).



Hình 5.20. Thiết đồ đứng - ngang qua xoang TM hang

Ba đoạn cuối của động mạch cảnh trong tách ra nhiều nhánh bên: các nhánh đi vào hòm nhĩ (ở đoạn đá), các nhánh cho tuyến yên (ở đoạn xoang hang), động mạch thông sau, động mạch mạch mạc trước và động mạch mắt (ở đoạn não). Động mạch mắt là nhánh bên lớn nhất. Nó đi qua ống thị giác vào ổ mắt phân nhánh cấp máu cho mắt, da đầu vùng trán - đỉnh, ổ mũi và tiếp nối với động mạch mặt (của động mạch cảnh ngoài) tại góc mắt trong.

**Động mạch dưới đòn (H.5.19 và 5.21 )**

Động mạch dưới đòn chủ yếu đóng vai trò dẫn máu tới các động mạch của chi trên nhưng các nhánh bên của nó cấp máu cho nhiều vùng khác nhau: vùng vai, vùng ngực - bụng, vùng cổ và đặc biệt là não - tuỷ.

**Nguyên uỷ, đường đi - liên quan và tận cùng.** Động mạch dưới đòn ở hai bên có nguyên uỷ, độ dài đường đi và liên quan khác nhau.

Động mạch dưới đòn phải tách ra từ động mạch cánh tay - đầu ở sau khớp ức - đòn phải. Từ đó, nó đi ra ngoài qua nền cổ theo một đường cong lõm xuống dưới cho đến chỗ tiếp nối với động mạch nách ở sau điểm giữa xương đòn. Mặt sau của động mạch tựa lên sườn trước của vùng đỉnh màng phổi; mặt trước bị cơ bậc thang trước bắt chéo. Ở trong chỗ bắt chéo của cơ bậc thang, mặt trước của động mạch bị thần kinh hoành, thần kinh lang thang và tĩnh mạch cảnh trong bắt

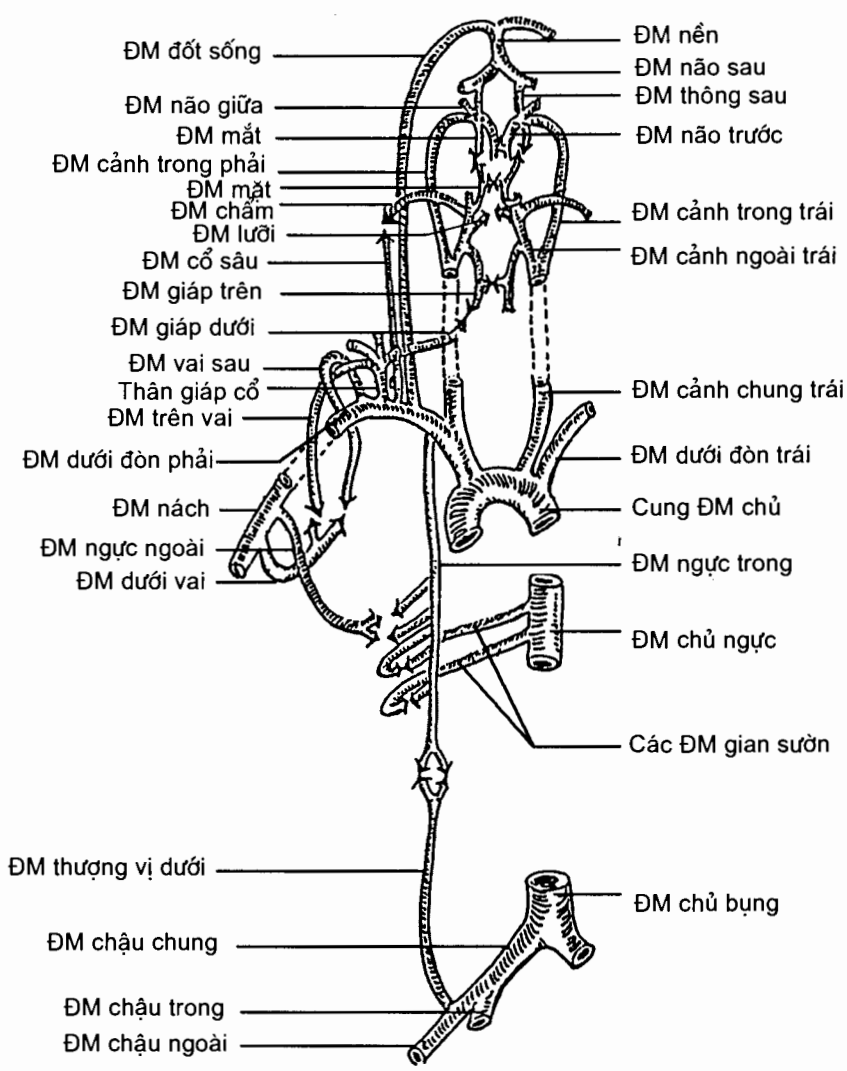




chéo; trước các mạch và thần kinh này là cơ ức - đòn - chũm và phần trong xương đòn. Ở ngoài cơ bậc thang trước, chỉ có da và mạc cổ phủ trước động mạch.

**Động mạch dưới đòn trái** tách ra từ cung động mạch chủ. Nó đi lên một đoạn trong ngực tới sau khớp ức - đòn trái thì tiếp tục đi qua nền cổ trái giống như động mạch dưới đòn phải. Đoạn ngực của động mạch nằm sau động mạch cảnh chung trái, ngoài thực quản, trong màng phổi trung thất trái và trước ống ngực. Liên quan đoạn cổ của động mạch dưới đòn trái cũng hơi khác ở bên phải: nó không bị thần kinh lang thang bắt chéo nhưng bị ống ngực bắt chéo.

**Nhánh bên và tiếp nối.** Nhánh bên của động mạch dưới đòn cấp máu cho nhiều vùng và tiếp nối với nhiều động mạch khác nhưng sự cấp máu cho não là quan trọng nhất.



Hình 5.21. Vòng nối của ĐM dưới đòn





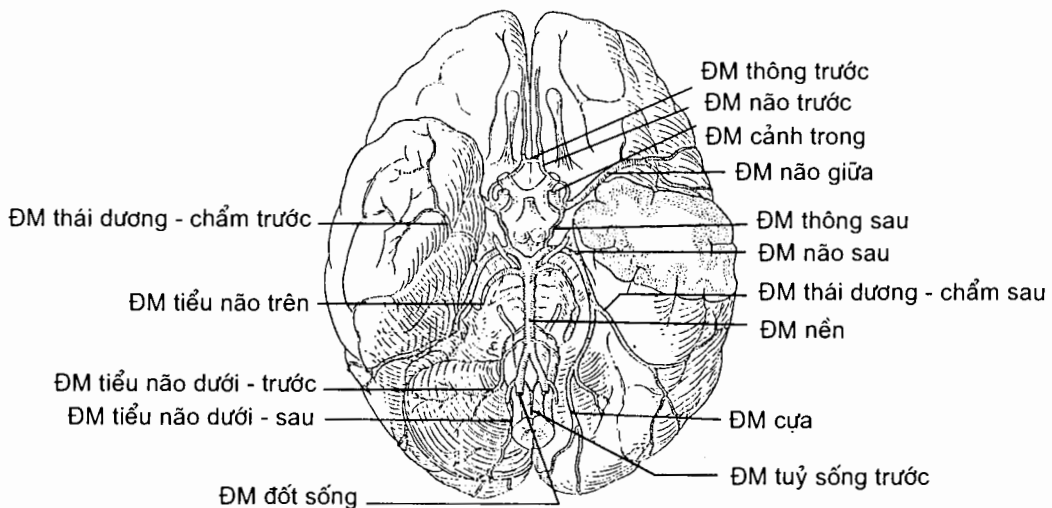
*Động mạch đốt sống* tách ra từ mặt trên của động mạch dưới đòn. Nó chạy lên, chui qua lỗ mỏm ngang của sáu đốt sống cổ trên và lỗ lớn xương chẩm vào trong sọ. Ở trong sọ, nó chạy ra trước và lên trên qua mặt trước - bên của hành não và hợp với động mạch bên đối diện tạo nên *động mạch nền* ở giữa rãnh hành - cầu. Động mạch nền đi lên trong rãnh nền ở mặt trước cầu não và khi đi hết rãnh này thì chia thành hai *động mạch não sau*. Động mạch não sau cấp máu cho phần chẩm - thái dương của mặt dưới bán cầu đại não. Các nhánh bên của động mạch đốt sống cấp máu cho tuỷ sống (đoạn nằm trong cột sống cổ), hành não và tiểu não; nhánh bên của động mạch nền cấp máu cho cầu não, tai trong và tiểu não.

*Động mạch ngực trong* tách ra từ mặt dưới động mạch dưới đòn và chạy xuống dọc bờ bên xương ức. Nó tách ra sáu *động mạch gian sườn trước* vào sáu khoang gian sườn trên rồi tận cùng bằng *động mạch thượng vị trên* và *động mạch cơ - hoành*. Động mạch thượng vị trên chui vào bao cơ thẳng bụng và tiếp nối với động mạch thượng vị dưới - nhánh của động mạch chậu ngoài; động mạch cơ hoành chia thành ba động mạch gian sườn trước cho ba khoang gian sườn tiếp theo. Các nhánh gian sườn trước của động mạch ngực trong tiếp nối với động mạch ngực ngoài và động mạch ngực - cùng vai (nhánh ngực) của động mạch nách; chúng cũng tiếp nối với các nhánh gian sườn sau của động mạch chủ ngực.

*Động mạch giáp - cổ* là một thân động mạch ngắn. Nó chia thành ba nhánh: *động mạch giáp dưới* cấp máu cho tuyến giáp và tiếp nối với động mạch giáp trên (của động mạch cảnh ngoài); *động mạch ngang cổ* chạy ra ngoài cấp máu cho cơ thang; *động mạch trên vai* chạy tới mặt sau xương vai, tiếp nối với động mạch dưới vai của động mạch nách.

*Động mạch sườn - cổ* chia thành hai nhánh: *động mạch cổ sâu* chạy lên trong khối cơ dày của vùng gáy và tiếp nối với động mạch chẩm của động mạch cảnh ngoài; *động mạch gian sườn trên* tách ra thành hai động mạch gian sườn sau cho hai khoang gian sườn trên.

### Vòng động mạch não (H.5.22)



Hình 5.22. Các ĐM ở nền não  
**THƯ VIỆN HUBT**  
 TÀI LIỆU PHỤC VỤ THAM KHẢO NỘI BỘ

Ở mặt dưới của não, các nhánh cấp máu cho đại não của cả hai động mạch cảnh trong và của động mạch nền tiếp nối với nhau tạo nên *vòng động mạch não*. **Vòng động mạch này được cấu tạo** như sau:

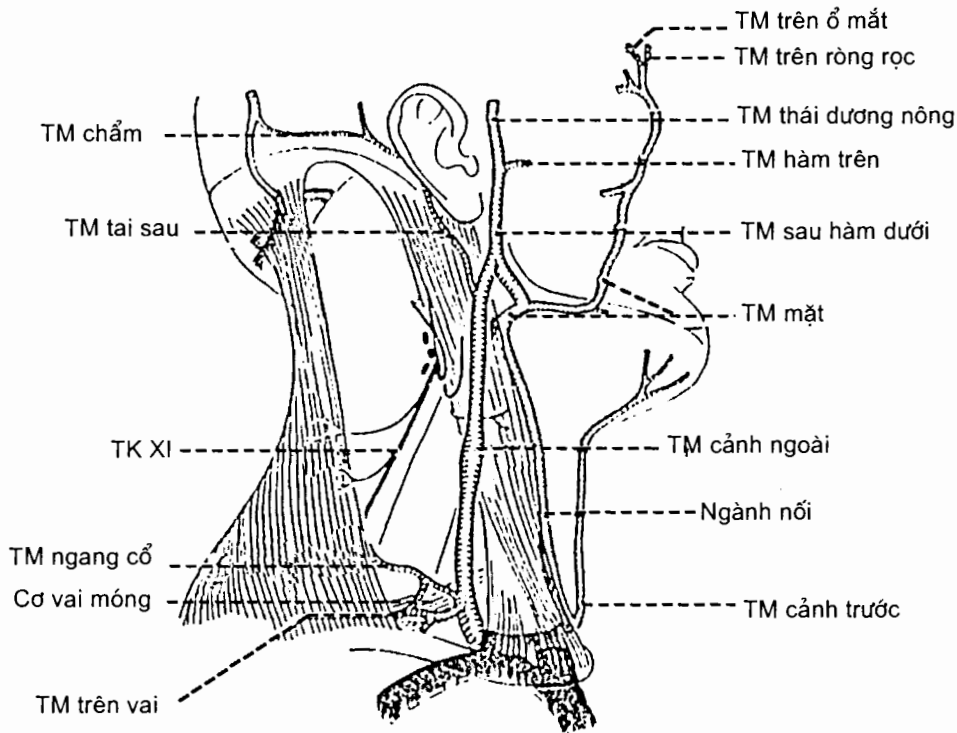
Ở phía trước là 2 *động mạch não trước* - nhánh của 2 động mạch cảnh trong - nối với nhau qua *động mạch thông trước*.

Ở phía sau là 2 *động mạch não sau*, nhánh tận của động mạch nền. Mỗi động mạch não sau nối với động mạch cảnh trong cùng bên qua *động mạch thông sau*.

#### 4.2.2. Tĩnh mạch của đầu mặt cổ

##### Các tĩnh mạch nông (H.5.23)

Máu ở phần trước da đầu và ở mặt đổ vào tĩnh mạch mặt; máu ở phần bên da đầu và phần sâu của mặt đổ vào tĩnh mạch sau hàm dưới; máu ở phần sau da đầu đổ vào các tĩnh mạch chẩm và tai sau.



Hình 5.23. Các TM nông ở mặt

**Tĩnh mạch mặt** bắt đầu từ *tĩnh mạch góc* (được hợp nên từ các *tĩnh mạch trên ròng rọc* và *trên ổ mắt*); nó chạy xuống dưới qua mặt, tới góc hàm dưới nhận thêm nhánh trước của tĩnh mạch sau hàm dưới rồi tiếp tục đi xuống để đổ vào tĩnh mạch cảnh trong ở ngang mức sừng lớn xương móng. Trên đường đi tĩnh mạch mặt nhận nhiều nhánh bên ở quanh mắt, mũi, môi, dưới cằm, ... Tĩnh mạch mặt là con đường lan truyền nhiễm trùng từ vùng mặt vào xoang tĩnh mạch sọ vì

tĩnh mạch góc nối với tĩnh mạch mắt (đổ vào xoang tĩnh mạch hang) và giữa hai hệ thống này không có van.

**Tĩnh mạch sau hàm dưới** do **tĩnh mạch thái dương nông** và **tĩnh mạch hàm trên** tạo thành; nó đi xuống tới góc hàm thì chia thành 2 nhánh: nhánh trước đổ vào tĩnh mạch mắt, nhánh sau cùng tĩnh mạch tai sau tạo nên **tĩnh mạch cảnh ngoài** ở sau góc hàm.

**Tĩnh mạch cảnh ngoài** chạy xuống theo một đường kẻ từ góc hàm tới điểm giữa xương đòn và đổ vào tĩnh mạch dưới đòn hoặc hợp lưu tĩnh mạch cảnh trong - dưới đòn. Tĩnh mạch bắt chéo mặt nông của cơ ức - đòn - chũm (nhiều khi nhìn thấy ngay dưới da). Trên đường đi tĩnh mạch còn nhận các **tĩnh mạch cảnh trước**, **trên vai** và **ngang cổ**.

### Các tĩnh mạch sâu

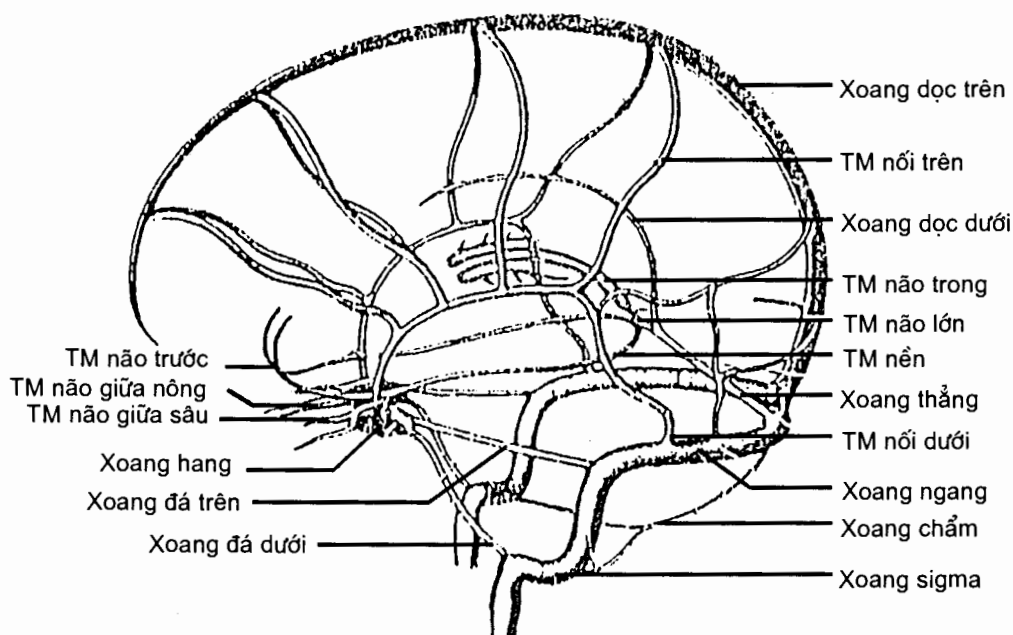
#### Các tĩnh mạch của não và các xoang màng cứng (H.5.24)

**Các tĩnh mạch não.** Các tĩnh mạch của thân não, tiểu não cuối cùng đều đổ vào tĩnh mạch cảnh trong (qua hay không qua các xoang màng cứng). Các tĩnh mạch ở đại não nói chung đều đổ vào các xoang màng cứng (chúng không đi theo các động mạch) và gồm 3 nhóm:

**Các tĩnh mạch ở hồi não:** đều đổ vào các xoang màng cứng.

**Các tĩnh mạch nền:** do các tĩnh mạch não trước và giữa (nông và sâu) tạo thành rồi đổ vào tĩnh mạch não lớn (Galien).

**Tĩnh mạch não lớn:** do các tĩnh mạch não trong tạo nên và nhận các tĩnh mạch nền rồi đổ vào xoang thẳng.



Hình 5.24. Các xoang màng cứng trong mối liên quan với TM não

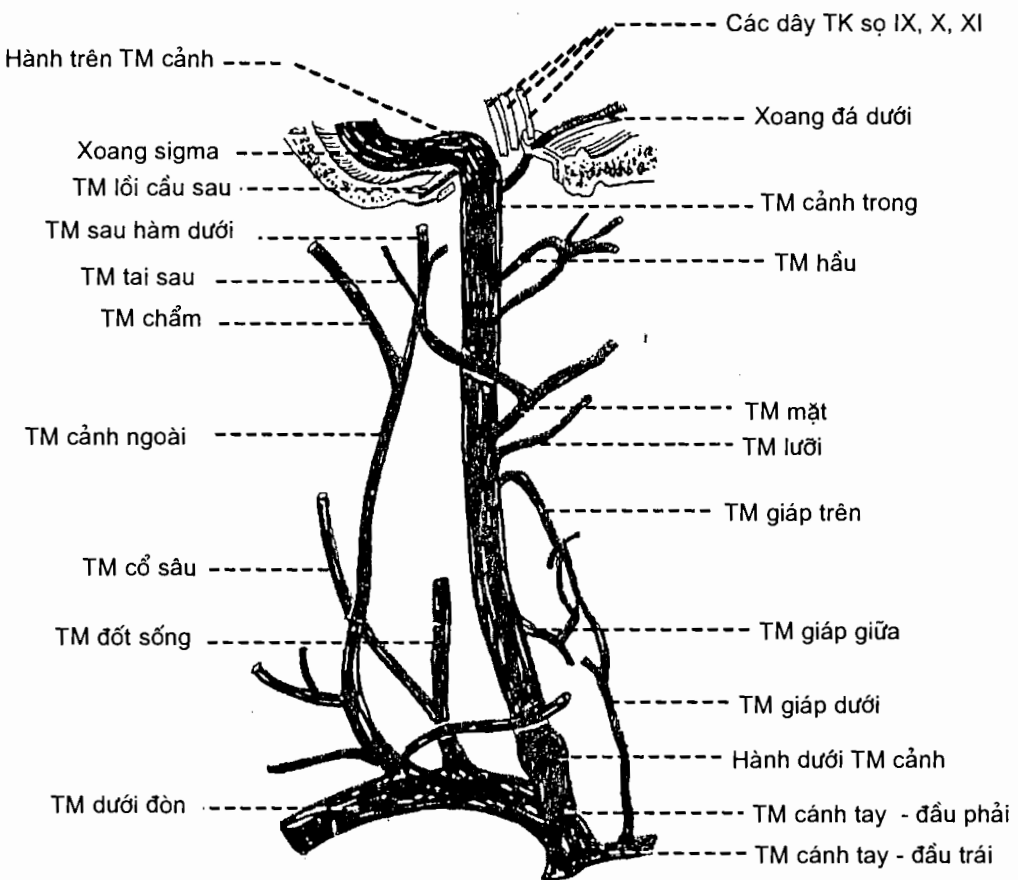
**Các xoang màng cứng.** Các xoang màng cứng là những tĩnh mạch đặc biệt, thành của xoang được tạo nên bởi ngoại cốt mạc của xương sọ và màng não cứng, bên trong được lót một lớp nội mô. Các xoang màng cứng không có van, thành xoang không có lớp giữa chứa cơ trơn như các tĩnh mạch khác. Máu trong các xoang cuối cùng đều đổ vào hố tĩnh mạch cảnh.

Có thể chia các xoang màng cứng thành hai nhóm:


**Nhóm sau - trên** (ở phần trên và sau của hộp sọ) gồm *xoang dọc trên*, *xoang dọc dưới*, *xoang thẳng* và *xoang chằm* dẫn máu đến *hội lưu các xoang* (nằm ở vị trí chằm trong); *xoang ngang* và *xoang sigma* (hai xoang chạy kế tiếp nhau) dẫn máu từ hội lưu tới đầu trên tĩnh mạch cảnh trong.

**Nhóm trước - dưới** (ở nền sọ) bao gồm: *các tĩnh mạch mắt* và *xoang bướm - đỉnh* dẫn máu tới *xoang hang* (nằm ở mặt bên thân xương bướm); *xoang đá trên* dẫn máu từ xoang hang tới phần cuối xoang ngang và *xoang đá dưới* dẫn máu từ xoang hang tới đầu trên tĩnh mạch cảnh trong. Hai xoang hang nối với nhau bằng các xoang gian hang.

**Các tĩnh mạch sâu ở cổ**



Hình 5.25. TM cảnh trong và TM cảnh ngoài





**Tĩnh mạch cảnh trong (H.5.25)** nhận máu từ não, cổ và một phần nông của mặt. Bắt đầu từ hố tĩnh mạch cảnh (nơi nó liên tiếp với xoang sigma), tĩnh mạch đi xuống dưới dọc bờ ngoài động mạch cảnh trong và động mạch cảnh chung, tới sau đầu ức của xương đòn thì hợp với tĩnh mạch cảnh trong tạo nên tĩnh mạch tay đầu. Tĩnh mạch cảnh trong còn nhận máu từ các nhánh bên ở: hâu, màng não, lưỡi, mặt, tuyến giáp... **Tĩnh mạch đốt sống** được các đám rối tĩnh mạch dưới cằm tạo nên rồi cùng động mạch đi xuống đổ vào tĩnh mạch cánh tay - đầu.

**Tĩnh mạch cổ sâu** đi kèm với động mạch cổ sâu rồi đổ vào tĩnh mạch đốt sống.

**Tĩnh mạch giáp dưới** từ tuyến giáp đi xuống đổ vào tĩnh mạch cánh tay - đầu phải.

### 4.3. Các mạch máu chi trên

#### 4.3.1. Các động mạch (H.5.26)

##### *Nguyên uỷ và đường đi*

Các động mạch lớn của chi trên là một đường trục động mạch liên tục *chạy tiếp theo động mạch dưới đòn*. Đoạn trên của đường trục mạch đi qua nách (từ điểm giữa xương đòn tới bờ dưới cơ ngực to) và mang tên là **động mạch nách**; đoạn dưới đi qua cánh tay và khuỷu (từ bờ dưới cơ ngực to tới dưới nếp khuỷu khoảng 2 cm), được gọi là **động mạch cánh tay**. ở dưới nếp khuỷu khoảng 2cm, động mạch cánh tay tách đôi thành hai động mạch tiếp tục đi xuống qua vùng cẳng tay trước: **động mạch quay** đi ở phía ngoài (phía xương quay), **động mạch trụ** đi ở phía trong (phía xương trụ). Các động mạch quay và trụ đi vào gan bàn tay; ở đó, động mạch quay liên tiếp với **cung động mạch gan tay sâu**, động mạch trụ liên tiếp với **cung động mạch gan tay nông**. Như vậy, các động mạch được gọi tên theo vùng hoặc vị trí, hoặc kết hợp vùng và vị trí, chỗ **tận cùng** (đầu xa) của động mạch này là **nguyên uỷ** (đầu gần) của động mạch kia. Mỗi động mạch tách ra các **nhánh bên** để cấp máu cho những vùng lân cận nơi chúng đi qua. Nhánh của các động mạch thường **tiếp nối** với nhau ở quanh các khớp (nơi chuyển vùng). Các động mạch ở nách, cánh tay và cẳng tay đều chạy dọc theo một cơ (có giá trị như một mốc tìm) gọi là **cơ tuỳ hành** và đều có một đường kẻ trên bề mặt phản ánh đường đi của nó gọi là **đường định hướng**. Đường kẻ nối điểm giữa xương đòn với điểm giữa nếp gấp khuỷu là **đường định hướng** của các động mạch nách và cánh tay; đường kẻ nối điểm giữa nếp gấp khuỷu với rãnh mạch quay là đường định hướng của động mạch quay. Đường kẻ nối mỏm trên lồi cầu trong xương cánh tay và bờ ngoài xương đạu là đường định hướng của động mạch trụ ở 2/3 dưới cẳng tay; đường định hướng của đoạn trên động mạch trụ là đường kẻ nối nguyên uỷ động mạch này với điểm nối 1/3 trên với 2/3 dưới bờ trong cẳng tay.

##### *Liên quan, phân nhánh và tiếp nối*

**Động mạch nách** chạy tiếp theo động mạch dưới đòn ở sau điểm giữa xương đòn; nó đi chếch xuống dưới và ra ngoài qua vùng nách, tới bờ dưới cơ ngực to thì đổi tên thành động mạch cánh tay. Về liên quan, động mạch nách đi sau các cơ ngực bé và lớn, dọc sau bờ trong cơ qua cánh tay (cơ tuỳ hành). Nó bị vây

quanh bởi ba thân của đám rối cánh tay ở đoạn sau cơ ngực bé và bởi các thân kinh quay, trụ và giữa ở đoạn dưới cơ ngực bé.

**Động mạch nách** tách ra sáu nhánh bên cấp máu cho các vùng quanh nách:

*Động mạch ngực trên, động mạch ngực - cùng vai và động mạch ngực ngoài* cấp máu cho thành ngực trước - bên, tiếp nối với các nhánh gian sườn của động mạch ngực trong (thuộc động mạch dưới đòn).

*Động mạch dưới vai* chia nhánh đi ra mặt sau xương vai và thành ngực bên, cấp máu cho vùng vai và tiếp nối với các động mạch trên vai và vai sau của động mạch dưới đòn.

*Các động mạch mũ cánh tay trước và sau* chạy vòng quanh ở trước và sau cổ phẫu thuật xương cánh tay, cấp máu cho vùng cơ delta và tiếp nối với nhánh lên của động mạch cánh tay sâu.

**Động mạch cánh tay** chạy tiếp theo động mạch nách. Nó đi qua phần trong vùng cánh tay trước và vùng khuỷu trước ở dọc bờ trong cơ nhị đầu (cơ tuý hành) cho tới chỗ chia thành các động mạch quay và trụ ở dưới nếp gấp khuỷu 2cm. Thân kinh giữa đi sát cạnh động mạch và bắt chéo trước động mạch từ ngoài vào trong. Mặt trong của động mạch chỉ có da và mạc che phủ nên có thể sờ thấy mạch đập (ta thường đo huyết áp dựa vào mạch đập của động mạch cánh tay). So với xương cánh tay, đoạn trên của động mạch đi ở trong xương cánh tay, đoạn dưới bắt chéo trước đầu dưới xương cánh tay.

Từ trên xuống, động mạch cánh tay tách ra 3 nhánh bên lớn:

*Động mạch cánh tay sâu* đi xuống ở mặt sau xương cánh tay, chia thành một nhánh delta chạy lên tiếp nối với các động mạch mũ cánh tay của động mạch cánh tay và tận cùng bằng các *nhánh bên quay và bên giữa* chạy xuống tiếp nối lần lượt với các nhánh quặt ngược của động mạch quay và động mạch gian cốt chung (thuộc động mạch trụ).

*Các động mạch bên trụ trên và dưới* chạy xuống tiếp nối với động mạch quặt ngược trụ ở quanh mỏm trên lồi cầu trong.

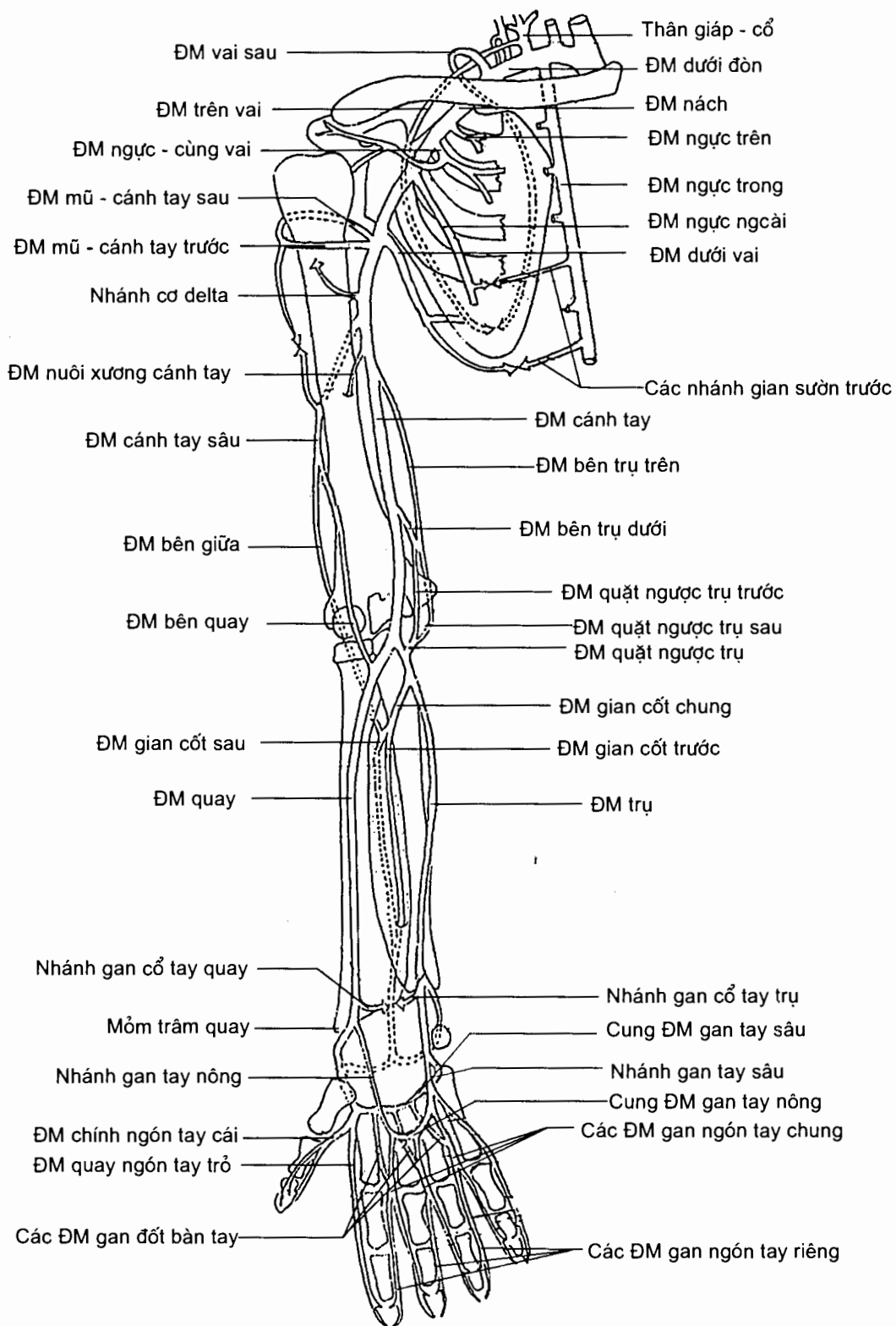
**Động mạch quay** tiếp tục đi xuống cẳng tay tiếp theo hướng đi của động mạch cánh tay. Nó được cơ cánh tay quay (cơ tuý hành) che phủ nhưng khi xuống tới gần cổ tay cơ này trở thành một gân nằm ngoài động mạch, mặt trước động mạch chỉ có da che phủ nên dễ sờ thấy mạch đập; đây (rãnh mạch) là nơi mà ta thường dùng để bắt mạch nhất. Khi tới dưới mỏm trâm xương quay, động mạch đi vòng ra sau qua mu cổ tay (ở hõm lồi - giải phẫu) rồi đi qua khoang gian xương đốt bàn tay I và II vào gan tay trở thành cung gan tay sâu.

Động mạch quay tách ra các nhánh bên cấp máu cho phần ngoài cẳng tay. Các nhánh của nó tiếp nối với các nhánh của động mạch cánh tay và động mạch trụ:

*Động mạch quặt ngược quay* chạy lên nối với nhánh bên quay của động mạch cánh tay sâu ở trước mỏm trên lồi cầu ngoài.

*Các nhánh gan và mu cổ tay* tiếp nối với các nhánh cùng tên của động mạch trụ; *nhánh gan tay nông* tiếp nối với nhánh tận của động mạch trụ để khép kín cung gan tay nông.





Hình 5.26. ĐM chi trên

THƯ VIỆN HUBT

TÀI LIỆU PHỤC VỤ THAM KHẢO NỘI BỘ



**Động mạch trụ** lúc đầu chạy chéo xuống dưới và vào trong ở sau cơ sấp tròn rồi sau cơ gấp các ngón nông. Từ chỗ nối 1/3 trên với 1/3 giữa cẳng tay trở xuống, nó được cơ gấp cổ tay trụ (cơ tuý hành) che phủ nhưng ở ngay trên cổ tay cũng chỉ có da và mạc phủ trước động mạch vì cơ đã trở thành gân. ở cổ tay, nó đi trước hãm gân gấp, ngoài xương đậu vào bàn tay và trở thành cung gan tay nông.

Động mạch trụ có các nhánh bên và tiếp nối như sau:

**Động mạch quặt ngược trụ** chạy lên tiếp nối với các nhánh bên trụ trên và dưới của động mạch cánh tay ở quanh mỏm trên lồi cầu trong.

**Động mạch gian cốt chung** chia thành: (1) các động mạch gian cốt trước và sau cấp máu cho cẳng tay; (2) động mạch gian cốt quặt ngược chạy lên tiếp nối với nhánh bên giữa của động mạch cánh tay sâu ở sau mỏm trên lồi cầu ngoài xương cánh tay.

Các nhánh gan và mu cổ tay tiếp nối với các nhánh cùng tên của động mạch quay; nhánh gan tay sâu tiếp nối với nhánh tận của động mạch quay tạo nên cung gan tay sâu.

**Cung động mạch gan tay nông** do nhánh tận động mạch trụ và nhánh gan tay nông của động mạch quay tạo nên. Nó nằm sau da và cân gan tay, trước các gân gấp. Cung nông tách ra một nhánh vào bờ trong ngón út và ba động mạch gan ngón tay chung đi tới ba khoảng kẽ ngón tay bên trong; mỗi động mạch ngón chung lại chia thành hai động mạch gan ngón tay riêng đi vào các bờ ngón tay kề với mỗi khoảng kẽ.

**Cung động mạch gan tay sâu** do nhánh tận động mạch quay và nhánh gan tay sâu của động mạch trụ tạo nên. Nó nằm sát các xương đốt bàn tay, sau các gân gấp. Cung sâu tách ra các nhánh vào hai bờ ngón cái, bờ ngoài ngón trỏ, và ba động mạch gan đốt bàn tay đổ vào ba động mạch gan ngón tay chung.

#### 4.3.2. Các tĩnh mạch


##### Các tĩnh mạch sâu

Các tĩnh mạch sâu của chi trên chạy kèm theo các động mạch và có tên như các động mạch; động mạch nách có một tĩnh mạch đi kèm; các động mạch còn lại, mỗi động mạch có hai tĩnh mạch đi kèm. Tĩnh mạch nách nằm trong động mạch; nó thu nhận tất cả máu tĩnh mạch của chi trên và đổ về tĩnh mạch dưới đòn.

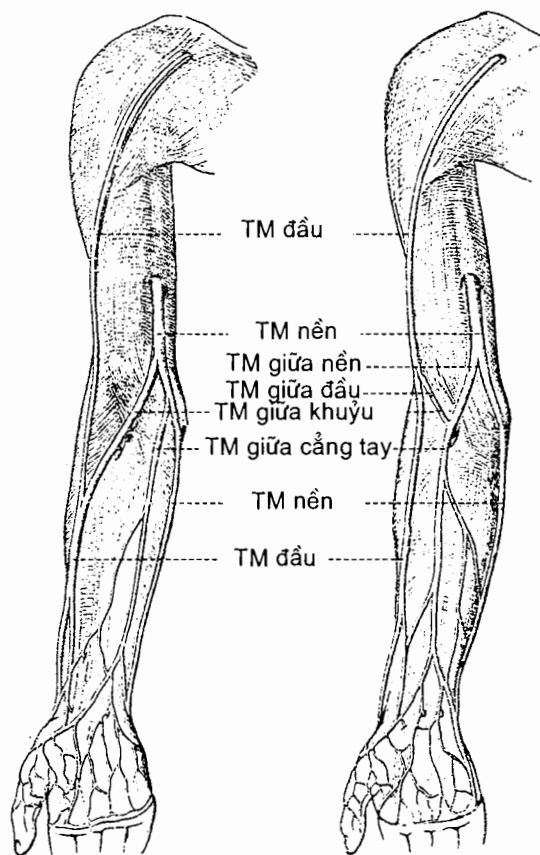
##### Các tĩnh mạch nông (H.5.27)

Các tĩnh mạch nông nằm ngay dưới da nên có thể nhìn thấy được. Chúng tiếp nối rộng rãi với nhau và với các tĩnh mạch sâu.

Ở mu bàn tay có mạng lưới tĩnh mạch mu tay. Mạng này thu nhận các tĩnh mạch mu đốt bàn tay đổ về. Ở gan tay có cung tĩnh mạch gan tay nông thu nhận các tĩnh mạch gan ngón tay. Từ mạng lưới tĩnh mạch mu tay và cung tĩnh mạch gan tay nông có ba tĩnh mạch nông chạy lên.







Dạng thường gặp

Dạng chữ M

**Hình 5.27. TM nông ở khuỷu**

**Tĩnh mạch đầu** xuất phát từ phần ngoài mạng lưới tĩnh mạch mu tay. Nó chạy lên uốn quanh bờ ngoài cẳng tay tới mặt trước cẳng tay và tiếp tục đi lên dọc theo bờ trước - ngoài của cẳng tay, khuỷu và cánh tay. Cuối cùng, tĩnh mạch chạy qua rãnh delta - ngực rồi đổ vào tĩnh mạch nách ở ngay dưới xương đòn.

**Tĩnh mạch nền** bắt đầu từ phần trong mạng lưới tĩnh mạch mu tay. Nó đi lên lúc đầu ở mặt trong cẳng tay, sau đó ở mặt trước - trong của khuỷu và cánh tay; tới giữa cánh tay, nó xuyên qua mạc cánh tay vào sâu và tiếp tục đi lên tới nách. Nó cùng với các tĩnh mạch cánh tay hợp nên tĩnh mạch nách. ở trước khuỷu, tĩnh mạch đầu tách ra một nhánh lớn - có tên là **tĩnh mạch giữa khuỷu** - đi chéo lên trên và vào trong nối với tĩnh mạch nền.

**Tĩnh mạch giữa cẳng tay** bắt đầu từ cung tĩnh mạch gan tay nông ở gan tay. Nó đi lên qua mặt trước cẳng tay và tận cùng ở tĩnh mạch nền hoặc tĩnh mạch giữa khuỷu. Nếu tĩnh mạch giữa cẳng tay đổ vào tĩnh mạch giữa khuỷu thì tĩnh mạch giữa khuỷu trông như hai nhánh chẻ đôi của tĩnh mạch giữa cẳng tay, nhánh chạy tới tĩnh mạch nền là **tĩnh mạch giữa nền**, nhánh chạy tới tĩnh mạch đầu là **tĩnh mạch giữa đầu**. Ở trường hợp này các tĩnh mạch ở vùng khuỷu tạo nên hình ảnh chữ M.

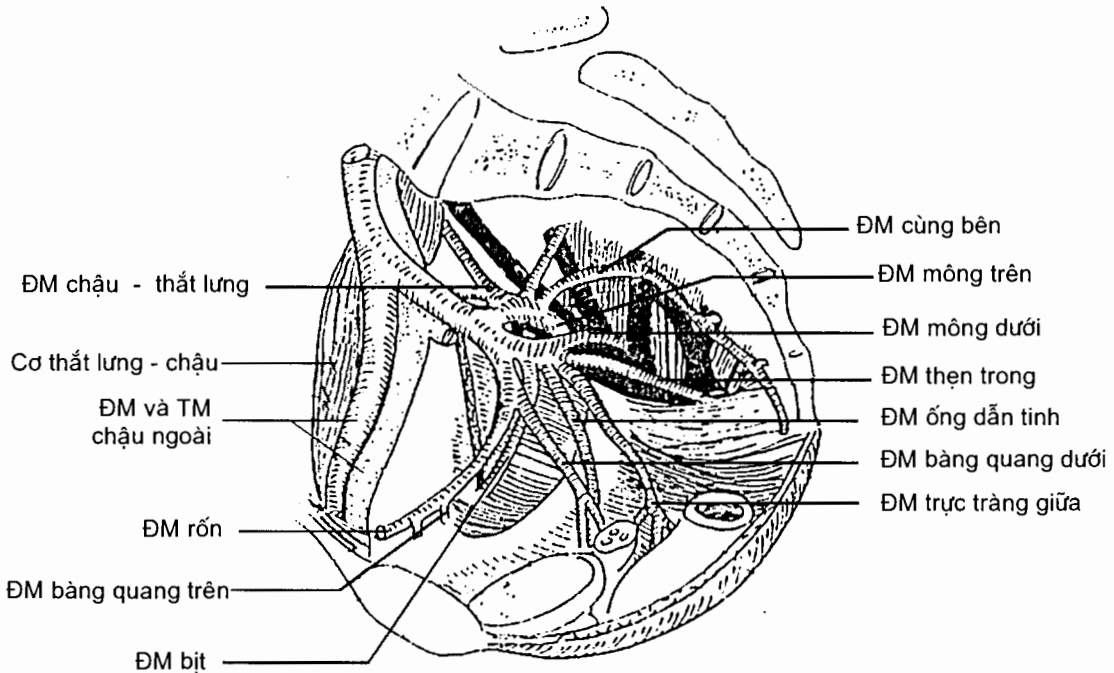


## 4.4. Các mạch máu chi dưới

### 4.4.1. Các động mạch

Chi dưới được cấp máu bởi hai nguồn: các nhánh từ động mạch chậu trong và các động mạch chạy tiếp theo động mạch chậu ngoài.

#### Các động mạch tách ra từ động mạch chậu trong (H.5.28)



Hình 5.28. Các nhánh của ĐM chậu trong

**Động mạch mông trên** là nhánh của thân sau của động mạch chậu trong; từ trong chậu hông, nó qua khuyết ngồi lớn, ở trên cơ hình quả lê ra vùng mông và chia nhánh cấp máu cho cơ mông to (nhánh nông), cơ mông nhỏ và bé (nhánh sâu).

**Động mạch mông dưới** tách ra từ thân trước của động mạch chậu trong; nó đi qua khuyết ngồi lớn ở dưới cơ quả lê ra mông chia thành các nhánh: nhánh cho cơ mông to nối với động mạch mông trên, nhánh cho các cơ chậu hông - máu chuyển nối với các nhánh mũ đùi của động mạch đùi sâu.

**Động mạch thẹn trong** là nhánh của thân trước động mạch chậu trong; nó đi qua khuyết ngồi lớn ở dưới cơ quả lê ra mông nhưng ngay lập tức vòng quanh gai ngồi vào dây chậu, phân nhánh cấp huyết cho vùng dây chậu và cơ quan sinh dục ngoài.

**Động mạch bìt** là nhánh của thân trước động mạch chậu trong; nó chạy qua thành bên chậu hông tới lỗ bìt, phân nhánh vào các cơ bìt và các cơ khép đùi.

## Các động mạch chạy tiếp theo động mạch chậu ngoài (H. 5.29 và 5.30)

### *Nguyên uỷ, đường đi và tận cùng*

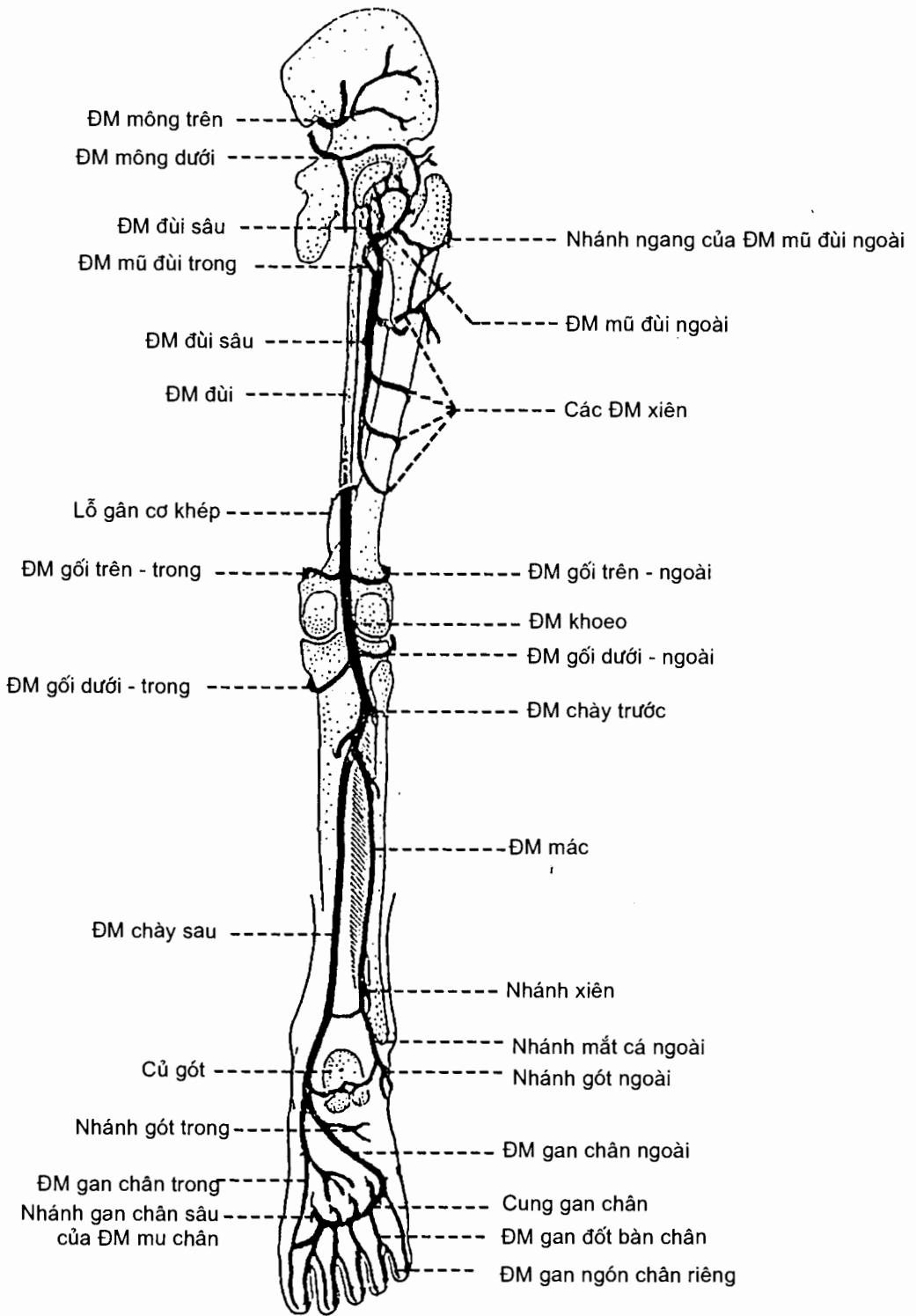
*Động mạch chậu ngoài* chạy xuống dọc theo cơ thắt lưng lớn, tới sau điểm giữa dây chằng bẹn thì đổi tên thành động mạch đùi. Động mạch đùi tiếp tục chạy xuống qua vùng đùi trước theo hướng hơi chệch ra ngoài, lúc đầu ở trong xương đùi nhưng đầu dưới của nó bắt chéo xương đùi (ở ngang lỗ gân cơ khép) để ra phía sau đầu dưới xương đùi và trở thành *động mạch khoeo*. Đường định hướng của động mạch đùi là đường kẻ nối điểm giữa dây chằng bẹn với củ cơ khép lớn của xương đùi. Động mạch khoeo tiếp tục chạy xuống qua khoeo, đoạn trên hơi chệch ra ngoài, đoạn dưới đi thẳng xuống, tới ngang bờ dưới cơ khoeo thì chia thành hai nhánh tận là *động mạch chày trước* và *động mạch chày sau*. Động mạch chày sau chạy xuống qua vùng cẳng chân sau dọc theo một đường kẻ nối điểm giữa nếp gấp khoeo với một điểm nằm giữa mắt cá trong và gân gót. Tới mắt trong xương gót (tại rãnh gân cơ gấp ngón cái dài), nó chia thành hai nhánh tận là *động mạch gan chân trong* và *động mạch gan chân ngoài* đi vào cấp máu cho gan chân. Động mạch chày trước xuyên qua màng gian cốt đi vào vùng cẳng chân trước. ở vùng này, nó chạy xuống dọc theo một đường định hướng vạch từ hõm trước chỏm xương mác tới một điểm ở mặt trước cổ chân, giữa hai mắt cá, rồi tận cùng bằng cách đổi tên thành *động mạch mu chân* ở sau hãm gân duỗi trên. Mỗi động mạch kể trên tách ra các nhánh bên cấp máu cho những vùng mà nó đi qua và tiếp nối với nhánh của các động mạch khác; mỗi động mạch cũng có những đặc điểm riêng về liên quan.

### *Liên quan, phân nhánh và tiếp nối*

*Động mạch đùi* đi trước cơ thắt lưng - chậu và các cơ khép đùi. Đoạn trên của nó chỉ có da mạc đùi che phủ nên có thể sờ thấy mạch đập; đoạn dưới bị cơ rộng trong và cơ may che phủ. Thần kinh đùi nằm ngoài động mạch; tĩnh mạch đùi đi bên cạnh động mạch và bắt chéo sau động mạch từ trong ra ngoài. Các nhánh bên của động mạch đùi là *động mạch mũ chậu nông*, *động mạch thượng vị nông*, *các động mạch thẹn ngoài*, *động mạch đùi sâu* và *động mạch gối xuống*. Động mạch đùi sâu là nhánh lớn nhất và đóng vai trò chính trong cấp máu cho đùi. Nó chia thành *các động mạch mũ đùi ngoài* và *trong* rồi đến *các động mạch xiên trên, giữa* và *dưới*. Các động mạch này tiếp nối với nhau thành chuỗi liên tục và với các động mạch khác: các động mạch mũ đùi tiếp nối với các động mạch mông trên và dưới, động mạch xiên dưới cùng tiếp nối với nhánh gối trên ngoài của động mạch khoeo. Động mạch gối xuống tiếp nối với động mạch gối trên trong.

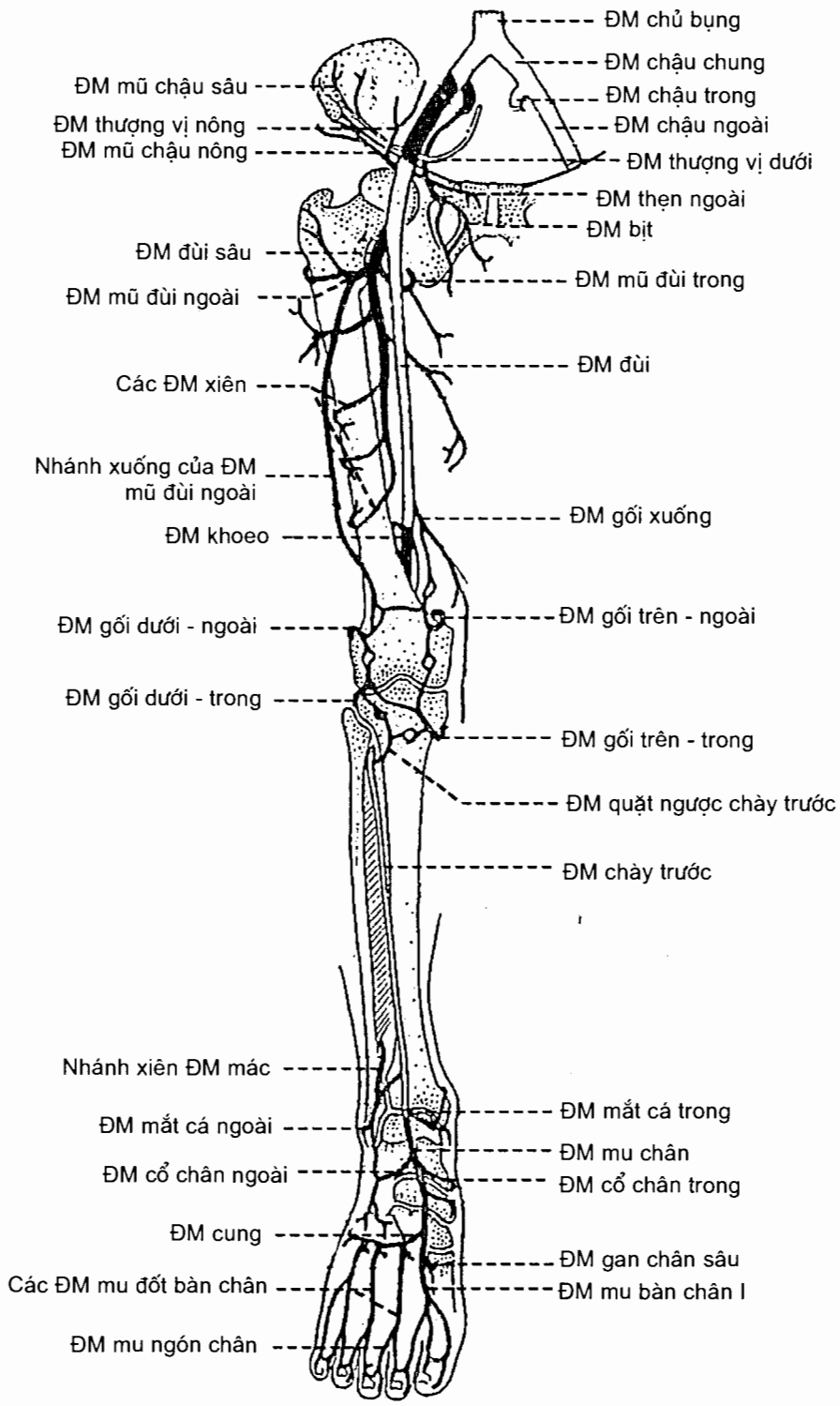
*Động mạch khoeo* nằm sâu trong hố khoeo, sát mặt sau khớp gối; nằm ở sau và ngoài động mạch là tĩnh mạch khoeo, ở sau và ngoài tĩnh mạch là thần kinh chày. Động mạch khoeo tách ra *các động mạch gối trên - ngoài, trên - trong, dưới - ngoài, dưới - trong, và gối giữa*, và hai *động mạch cơ bụng chân* đi vào hai đầu cơ bụng chân. Các nhánh gối của động mạch khoeo, trừ nhánh gối giữa, đều chạy vòng từ sau trước quanh khớp gối; chúng nối với nhau và với các nhánh từ động mạch đùi đi xuống, từ các động mạch chày trước và sau chạy lên để tạo nên mạng mạch khớp gối.



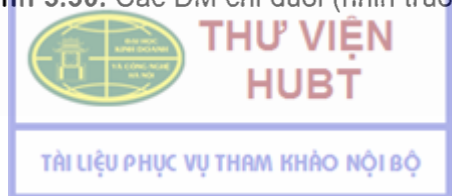


Hình 5.29. Các ĐM chi dưới (nhìn sau)





Hình 5.30. Các ĐM chi dưới (nhìn trước)



**Động mạch chày trước** cùng thân kinh mác sâu chạy xuống trong khe dọc giữa các cơ của vùng cẳng chân trước và phân nhánh cấp máu cho vùng này. Nó tách ra các **động mạch quặt ngược chày trước và sau** chạy lên tham gia vào mạng mạch khớp gối, các **động mạch mắt cá trước ngoài** và **trước trong** tiếp nối với các nhánh của động mạch chày sau và động mạch mu chân tại các mạng mạch mắt cá ngoài và trong.

**Động mạch chày sau** cùng thân kinh chày (ở ngoài) chạy xuống giữa hai lớp cơ vùng cẳng chân sau. Các nhánh bên của động mạch này là: **động mạch mũ mác** (chạy lên tham gia vào mạng mạch khớp gối), **động mạch mác**, **nhánh mắt cá trong** (tham gia mạng mạch mắt cá trong) và các nhánh nuôi cơ vùng cẳng chân sau. Động mạch mác là nhánh lớn nhất tách ra ở dưới nguyên uỷ động mạch chày sau khoảng 3cm; nó chạy xuống dưới sự che phủ của cơ gấp ngón cái dài, tới sau khớp sọ chày - mác thì chia thành **nhánh xiên** (xiên qua màng gian cốt ra trước) và **nhánh mắt cá ngoài** tham gia vào mạng mạch mắt cá ngoài.

**Động mạch gan chân ngoài** và **động mạch gan chân trong** là các động mạch cấp máu cho gan chân. Động mạch gan chân ngoài lớn hơn; nó từ rãnh gân cơ gấp ngón cái dài ở mặt trong xương gót chạy chéo ra ngoài tới nền xương đốt bàn chân V rồi chạy ngang vào trong tới ngang đầu sau khoang gian xương đốt bàn chân thứ nhất thì tiếp nối với nhánh gan chân sâu của động mạch mu chân tạo nên **cung gan chân**. Cung này tách ra bốn **động mạch gan đốt bàn chân** đi trong bốn khoang gian xương đốt bàn chân; mỗi động mạch lại chia thành hai nhánh đi vào ngón chân.

**Động mạch mu chân** chạy vào mu chân tới ngang nền xương đốt bàn chân I thì tận cùng bằng **động mạch gan chân sâu** và **động mạch mu đốt bàn chân I**. Các nhánh của động mạch mu chân bao gồm: **động mạch cổ chân ngoài** tham gia vào mạng mạch mắt cá ngoài, các động mạch cổ chân trong tham gia mạng mạch mắt cá trong và **động mạch cung**. Động mạch cung lại chia thành các **động mạch mu đốt bàn chân II, III và IV** đi trong các khoang gian xương đốt bàn chân tương ứng; các động mạch mu đốt bàn chân chia nhánh vào mu ngón chân.

#### 4.4.2. Các tĩnh mạch

##### *Các tĩnh mạch sâu*

Các tĩnh mạch sâu đi kèm theo động mạch và mang tên như động mạch. Động mạch khoeo và động mạch đùi có một tĩnh mạch đi kèm; các động mạch còn lại có hai tĩnh mạch đi kèm. **Tĩnh mạch đùi** chạy lên tới sau dây chằng bẹn thì đổi tên thành **tĩnh mạch chậu ngoài**. Tĩnh mạch chậu ngoài chạy lên dọc bờ trong cơ thắt lưng, tới ngang khớp cùng - chậu thì hợp với **tĩnh mạch chậu trong** để tạo thành **tĩnh mạch chậu chung**. Những tĩnh mạch đi kèm các nhánh động mạch cấp máu cho chi dưới của động mạch chậu trong thì đổ về tĩnh mạch chậu trong.

##### *Các tĩnh mạch nông (H.10.31)*

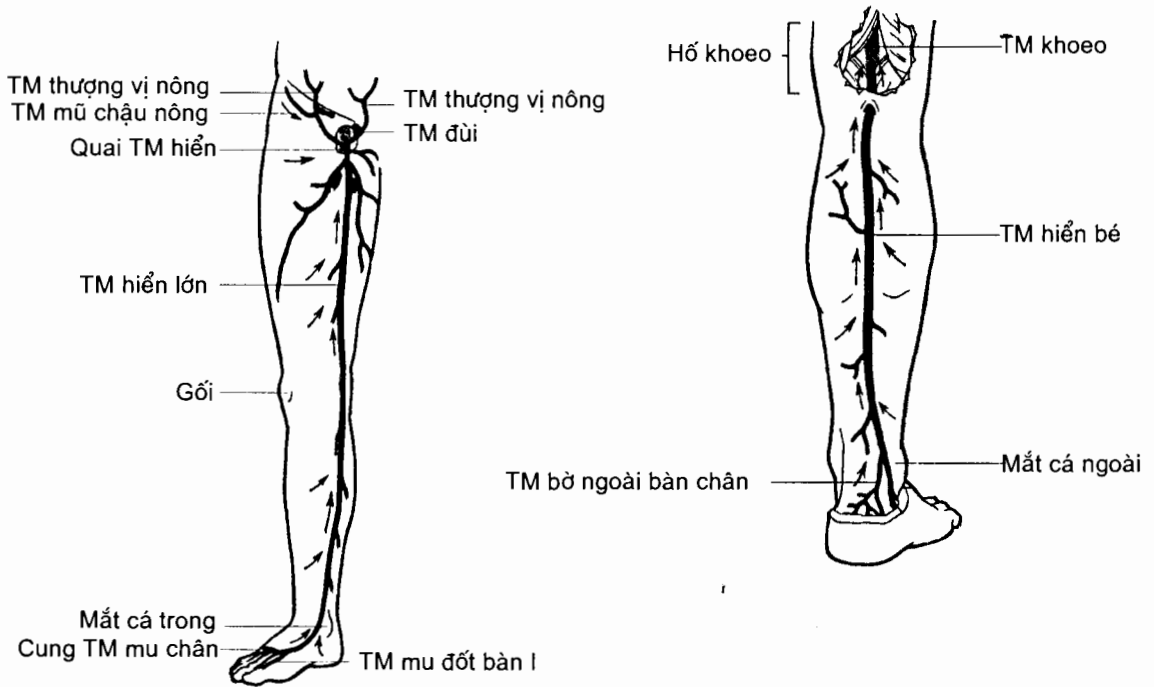
Các tĩnh mạch ở ngón chân và bàn chân đổ về **cung tĩnh mạch mu chân**. Từ cung này có hai tĩnh mạch nông lớn chạy lên: tĩnh mạch hiển lớn và tĩnh mạch hiển bé.



**Tĩnh mạch hiển lớn** là tĩnh mạch dài nhất cơ thể. Nó bắt đầu từ đầu trong của cung tĩnh mạch mu chân và đi lên ở trước mắt cá trong (một vị trí rất hằng định), rồi ở mặt trong cẳng chân, gối và đùi, cuối cùng đổ vào tĩnh mạch đùi ở dưới dây chằng bẹn khoảng 3cm.

**Tĩnh mạch hiển bé** xuất phát từ đầu ngoài cung tĩnh mạch mu chân. Nó đi lên, lúc đầu ở sau mắt cá ngoài rồi sau đó ở mặt sau cẳng chân, tới khoeo thì đổ vào tĩnh mạch khoeo.

Các tĩnh mạch hiển thường tiếp nối với nhau và với các tĩnh mạch sâu. Chúng tiếp nhận nhiều nhánh bên trên đường đi.

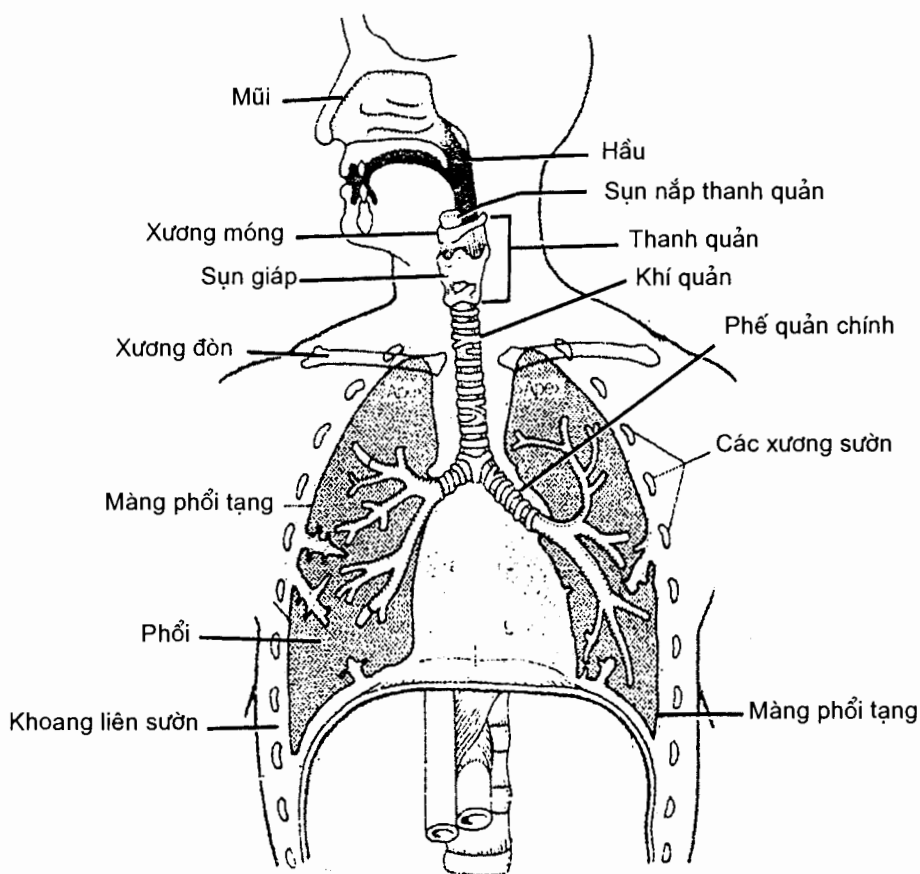


**Hình 5.31.** Hệ tĩnh mạch nông chi dưới

## Chương 6

# HỆ HÔ HẤP

Hệ hô hấp bao gồm các đường dẫn khí từ ngoài tới các phế nang của phổi và ngược lại. Các cơ quan đó là: mũi, hầu, thanh quản, khí quản và phổi và (H.6.1).



Hình 6.1. Hệ hô hấp

### 1. MŨI

Mũi là cơ quan đầu tiên của hệ hô hấp mà không khí phải đi qua để vào phổi và là nơi bắt đầu của quá trình làm ấm, làm ẩm và lọc sạch không khí; nó cũng là cơ quan khứu giác và phát âm. Ba phần hợp nên mũi là mũi ngoài, ổ mũi và các xoang cạnh mũi.



## 1.1. Mũi ngoài (*nasus extenus*)

Là phần mũi lộ ra ở chính giữa mặt, mũi ngoài gồm một khung xương - sụn được phủ bằng da ở mặt ngoài và niêm mạc ở mặt trong.

**Hình thể ngoài.** Mũi ngoài có hình tháp. Góc trên của tháp mũi liên tiếp với trán tại **gốc mũi** (*radix nasi*); nơi gặp nhau của hai mặt bên tháp mũi trên đường giữa là một gờ tròn gọi là **sống mũi** (*dorsum nasi*). Sống mũi tận cùng tại một đầu tự do ở phía trước - dưới có tên là **đỉnh mũi** (*apex nasi*); các mặt bên tháp mũi mở rộng và tận cùng ở phía dưới tại các **cánh mũi**. Ở phía dưới, ở hai bên đỉnh mũi có hai **lỗ mũi trước** (*nares*) ngăn cách nhau bởi **vách mũi** (*septum nasi*).

**Cấu tạo.** Bộ khung chống đỡ cho mũi ngoài được cấu tạo bằng xương và sụn. **Khung xương** (xem H.2.3 chương 2) chống đỡ cho phần trên của mũi bao gồm các xương mũi, phần mũi xương trán và các mỏm trán của xương hàm trên. **Khung sụn** nâng đỡ cho phần dưới của mũi bao gồm các **sụn cánh mũi lớn** và **nhỏ**, các **sụn mũi phụ**, các **sụn mũi bên** và **sụn vách mũi**.

## 1.2. Ổ mũi (*cavitas nasi*) (các H.6.2 và H.6.4)

Ổ mũi được vách mũi chia dọc thành hai ngăn; mỗi ngăn mở thông ra mặt tại **lỗ mũi trước**, liên tiếp với ty hầu ở sau qua **lỗ mũi sau** và có bốn thành. Phần trước của mỗi ngăn ổ mũi là **tiền đình mũi** nằm ở ngay sau lỗ mũi trước. Tiền đình ngăn cách với phần ổ mũi còn lại bởi một đường gờ cong gọi là **thềm mũi** (*limen nasi*). Da phủ tiền đình mũi có lông và tuyến nhầy để cản bụi.

**Thành trên** hay **trần ổ mũi** là thành xương ngăn cách ổ mũi với hộp sọ do các xương mũi, xương trán, mảnh sàng và thân xương bướm tạo nên.


**Thành dưới** hay **sàn mũi** là thành xương ngăn cách ổ mũi với ổ miệng do mỏm khẩu cái xương hàm trên và mảnh ngang xương khẩu cái tạo nên.

**Thành trong** hay **vách mũi** là một vách xương - sụn tạo nên bởi mảnh thẳng xương sàng và xương lá mía ở sau và sụn vách mũi ở trước.

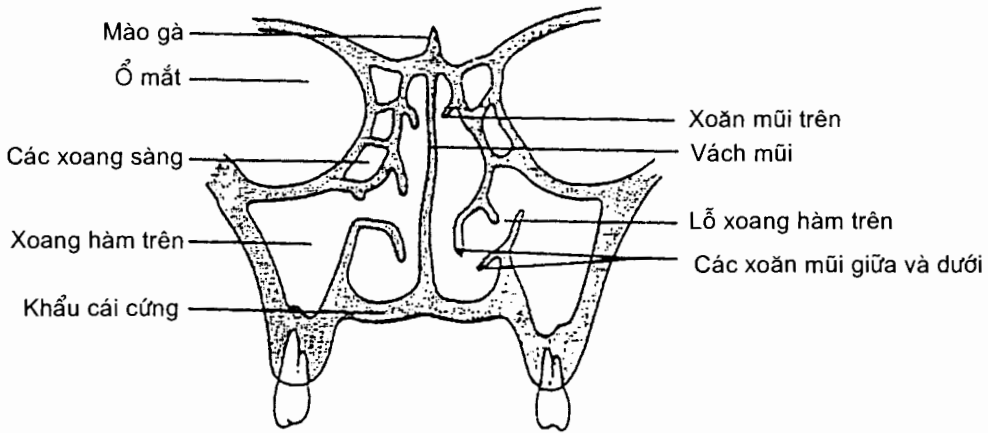
**Thành ngoài** chủ yếu do xương hàm trên, mê đạo sàng và xương xoắn mũi dưới tạo nên. Thành này gồ ghề do có ba xoắn mũi (xương xoắn) nhô lên: **các xoắn mũi trên, giữa và dưới**; ở phía dưới - ngoài mỗi xoắn mũi, giữa xoắn mũi và thành ngoài, là một **ngách mũi** có tên tương ứng: **các ngách mũi trên, giữa và dưới**. Vùng nằm trên xoắn mũi trên là **ngách bướm - sàng**. **Ngách mũi trên** (*meatus nasi superior*) có lỗ đổ của xoang sàng sau; **ngách mũi giữa** (*meatus nasi medius*) là nơi mở thông của xoang trán, nhóm xoang sàng giữa - trước và xoang hàm trên; **ngách mũi dưới** (*meatus nasi inferior*) là nơi đổ vào của ống lệ mũi.

**Niêm mạc ổ mũi.** Trừ tiền đình mũi được che phủ bởi da, phần còn lại của ổ mũi được phủ bởi niêm mạc. Niêm mạc được chia thành vùng hô hấp và vùng khứu.

**Vùng hô hấp** là vùng dưới xoắn mũi trên. Niêm mạc ở đây là lớp biểu mô trụ có lông chuyển dính chặt vào cốt mạc hoặc sụn và liên tiếp với niêm mạc của các xoang; nhiễm khuẩn ở niêm mạc mũi có thể lan tới các xoang. Sự dôi dào về mạch máu của vùng này làm cho nó có màu hồng.



**Vùng khứu** là vùng trên xoăn mũi trên, có màu vàng xám vì có ít mạch máu và chứa các tế bào khứu giác.

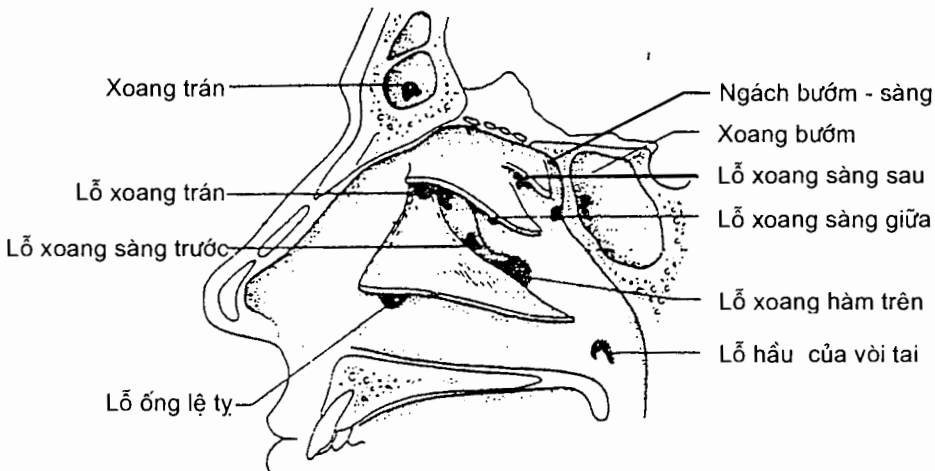


**Hình 6.2.** Thiết đồ đứng ngang qua mũi

### 1.3. Các xoang cạnh mũi

Các xoang cạnh mũi là các hốc ở trong các xương chung quanh ổ mũi. Chúng mở vào ổ mũi (H.6.3) và được lót bằng một lớp niêm mạc liên tiếp với niêm mạc của ổ mũi.

**Xoang hàm trên** (sinus maxillaris) là xoang lớn nằm trong thân xương hàm trên và mở thông ngách mũi giữa. Đáy của xoang này thấp hơn nền hốc mũi khoảng 0,5 - 1 cm nên mũ dễ ứ đọng.



**Hình 6.3.** Thành ngoài ổ mũi và các lỗ đổ vào của các xoang cạnh mũi

**Các xoang sàng** (sinus ethmoidalis). Có từ 4 - 17 hốc khí trong mê đạo sàng được xếp làm ba nhóm: *nhóm trước và giữa* đổ vào ngách mũi giữa, *nhóm sau* đổ vào ngách mũi trên.

**Xoang trán** (sinus frontalis) nằm trong phần trai trán và đổ vào ngách mũi giữa.

**Xoang bướm** (sinus sphenoidalis) nằm trong thân xương bướm và đổ vào ngách bướm - sàng.

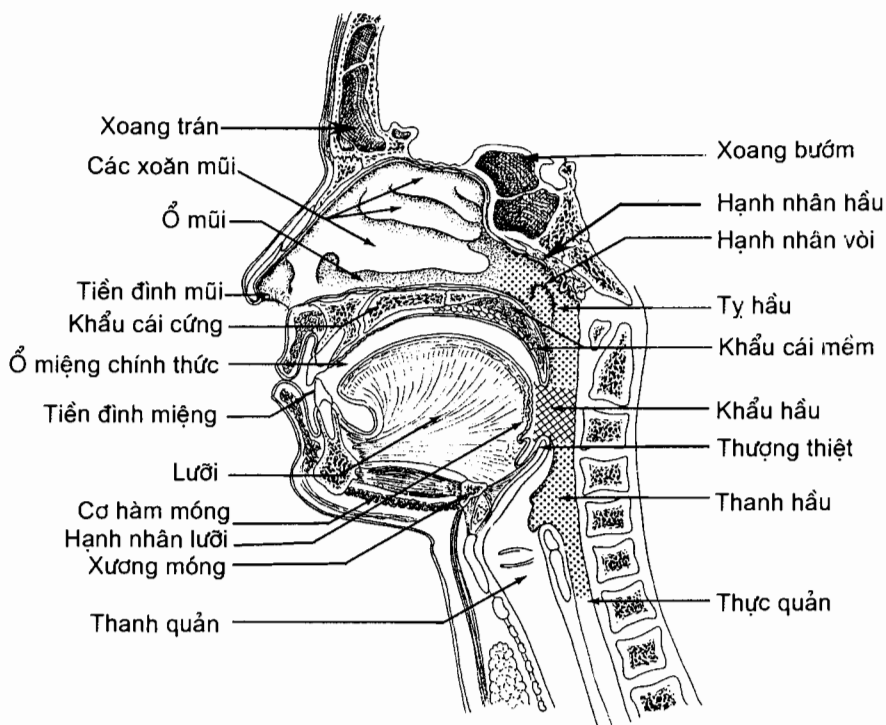
#### 1.4. Mạch máu và thần kinh của mũi

**Mạch máu.** Ổ mũi được cấp máu bởi hai động mạch: *động mạch sàng trước* (nhánh của động mạch mắt) phân nhánh vào phần trước ổ mũi và niêm mạc các xoang trán và xoang sàng trước; *động mạch bướm - khẩu cái* (nhánh của động mạch hàm trên) cấp máu cho phần còn lại của ổ mũi. Có một vùng dễ chảy máu (chảy máu cam) gọi là điểm mạch nằm ở vách mũi, cách lỗ mũi ngoài 1,5 cm. **Tĩnh mạch** thường kèm theo động mạch. **Bạch huyết** đổ vào hạch cổ sâu. **Thần kinh** cảm giác chi phối vùng mũi ngửi là *các tế bào khứu giác*; chi phối cảm giác chung là thần kinh hàm trên và thần kinh mắt (các nhánh của thần kinh sinh ba). Chi phối giao cảm và đối giao cảm là các nhánh của hạch chân bướm - khẩu cái.


## 2. HẦU (Pharynx) (H.6.4)

Hầu là một ống cơ - sợi được phủ bởi niêm mạc, dài chừng 12 - 14 cm, đi từ nền sọ tới đầu trên của thực quản ở ngang mức đốt sống cổ VI. Hầu nằm trước cột sống cổ; nó mở thông ở phía trước vào ổ mũi, ổ miệng và thanh quản và được chia thành ba phần ứng với các ổ này: *phần mũi*, *phần miệng* và *phần thanh quản*.

### 2.1. Hình thể ngoài



Hình 6.4. Thiết đồ đứng dọc qua hầu



### 2.1.1. *Phần mũi của hầu* (pars nasalis pharyngis) hay *ty hầu*

Phần này nằm ngay sau lỗ mũi sau, trên khẩu hầu và được ngăn cách với khẩu hầu bằng khẩu cái mềm trong lúc nuốt. **Thành trên** và **sau** là *vòm hầu*; vòm ứng với vùng niêm mạc phủ mặt dưới của thân xương bướm, phần nền xương chẩm và cung trước đốt đốt. Niêm mạc ở đây có nhiều mô dạng bạch huyết tạo nên *hạnh nhân hầu*. Hạnh nhân này to ở trẻ dưới 7 tuổi và hay bị viêm. Ở mỗi **thành bên** có một *lỗ hầu của vòi tai* (ostium pharyngeum tubae auditivae); *vòi tai* là ống thông ty hầu với hòm nhĩ. Mô dạng bạch huyết ở quanh lỗ hầu của vòi tai tạo nên *hạnh nhân vòi*. Hạnh nhân vòi bị viêm có thể làm bí lỗ, gây ù tai, và nhiễm trùng có thể lan tới tai giữa.

### 2.1.2. *Phần miệng của hầu* (pars oralis pharyngis) hay *khẩu hầu*

Khẩu hầu thông ở dưới với thanh hầu và thông ra trước với ổ miệng qua eo họng. **Eo họng** (isthmus faucium) được giới hạn ở trên bởi *lưỡi gà* và *hai cung khẩu cái lưỡi* và ở dưới bởi mặt *lưng lưỡi*. Ở dưới eo họng, phần mặt lưng lưỡi ở sau *chữ V lưỡi* dựng đứng như một tường nằm trước phần dưới khẩu hầu. Mô dạng bạch huyết trong niêm mạc phần này được gọi là *hạnh nhân lưỡi*. **Thành sau** nằm trước các đốt sống cổ II và III. Trên mỗi **thành bên** khẩu hầu có hai nếp niêm mạc từ khẩu cái mềm đi xuống: *cung khẩu cái lưỡi* (arcus palatoglossus) ở phía trước và *cung khẩu cái hầu* (arcus palatopharyngeus) ở sau. Giữa hai cung là một hố chứa *hạnh nhân khẩu cái*. Hai hạnh nhân khẩu cái cùng với hạnh nhân lưỡi, hai hạnh nhân vòi và hạnh nhân hầu tạo nên *vòng bạch huyết quanh hầu*.

### 2.1.3. *Phần thanh quản của hầu* (pars laryngea pharyngis) hay *thanh hầu*


Thanh hầu liên tiếp với khẩu hầu ở trên và thực quản ở dưới. Nó nằm trước các đốt sống cổ III, IV và V. Ở trước thanh hầu là thanh quản nhưng có thể phân biệt thành hai phần: phần trên là *lỗ (đường) vào thanh quản*, phần dưới ngăn cách với ổ thanh quản bằng sụn phễu, sụn nhẫn và cơ gian phễu. Khi nuốt, thượng thiệt hạ xuống đẩy lỗ vào thanh quản.

## 2.2. Cấu tạo

Hầu được cấu tạo bằng ba lớp mô. (1) *Áo niêm mạc* (tunica mucosa). Niêm mạc ty hầu thuộc loại *thượng mô trụ có lông chuyển* liên tiếp với niêm mạc ổ mũi và vòi tai; niêm mạc thanh hầu và khẩu hầu là thượng mô lát tầng liên tiếp với niêm mạc miệng, thanh quản và thực quản. (2) *Tấm dưới niêm mạc* (tela submucosa). (3) *Áo cơ* (tunica muscularis) gồm hai lớp: *lớp ngoài* là ba cơ khí hầu dưới, giữa và trên; *lớp trong* là cơ vòi hầu và cơ trâm hầu. Các cơ khí hầu đóng vai trò quan trọng trong cơ chế nuốt.

## 2.3. Mạch máu và thần kinh

Hầu được **cấp máu** bởi các nhánh của động mạch cảnh ngoài, động mạch mặt và động mạch hàm trên. **Tĩnh mạch** đổ về tĩnh mạch mặt và đám rối hầu rồi đổ về tĩnh mạch cảnh trong. **Bạch mạch** đổ vào hạch sau hầu và chuỗi hạch cảnh trong. **Thần kinh** chi phối là các nhánh của dây thần kinh IX và X cảm giác cho hầu; các cơ hầu do nhánh của thần kinh X vận động.





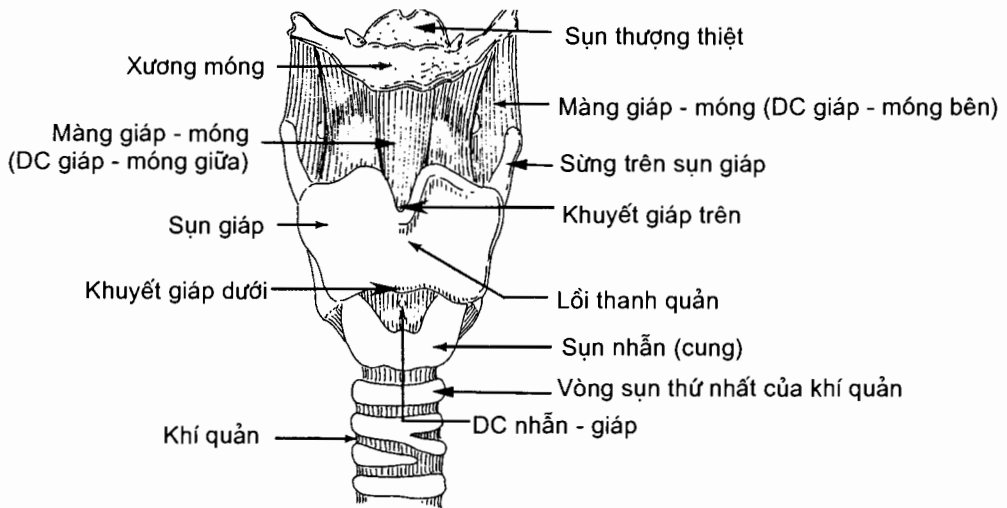
### 3. THANH QUẢN (larynx) (H.6.5)

Thanh quản là phần đường dẫn khí nằm giữa hầu và khí quản và là cơ quan phát âm chính.

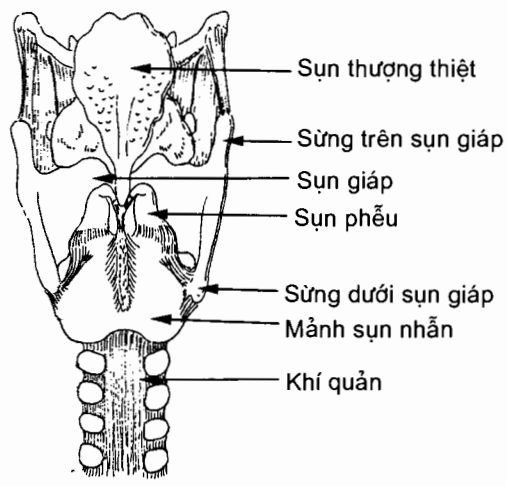
Ở người lớn, thanh quản nằm lộ ở phần trước cổ, đối diện với các đốt sống cổ III, IV, V và VI.

Thanh quản của nam dài và to hơn của nữ. Trước tuổi dậy thì kích thước của thanh quản ở hai giới ít khác biệt. Sau đó, thanh quản của nam phát triển hơn thanh quản của nữ.

Thanh quản được cấu tạo bởi những sụn nối với nhau bằng các dây chằng và các màng; khớp giữa các sụn được vận động bởi các cơ.




A



B

Hình 6.5. Hình thể ngoài của thanh quản  
A. Nhìn từ trước B. Nhìn từ sau



### 3.1. Các sụn của thanh quản (cartilagineae laryngeales)

Các sụn của thanh quản gồm sụn giáp, sụn nhẫn, sụn phễu, sụn thượng thiệt và sụn sừng.

**Sụn giáp** (cartilago thyroidea) là sụn đơn lớn nhất của thanh quản. Sụn có hai mảnh phải và trái hình tứ giác gắn với nhau ở trước bằng một gờ lồi trên đường giữa gọi là *lồi thanh quản* (prominentia laryngea); lồi thanh quản ở nam nổi rõ hơn nữ. Ở ngay trên và dưới lồi thanh quản, các mảnh bị tách ra bởi *khuyết giáp trên* và *khuyết giáp dưới* (incisura thyroidea superior/inferior). Sụn giáp hở ở phía sau, bờ sau của mỗi mảnh kéo dài ra thành *sừng trên* (cornu superius) ở trên và *sừng dưới* (cornu inferius) ở dưới.

**Sụn nhẫn** (cartilago cricoidea) là sụn đơn nằm dưới sụn giáp. Nó có hình một cái nhẫn khép kín mà phần rộng ở sau gọi là *mảnh sụn nhẫn* (lamina cartilaginis cricoideae) và phần hẹp ở trước là *cung sụn nhẫn* (arcus cartilaginis cricoideae). Mảnh khớp với sụn phễu ở trên và với sừng dưới sụn giáp ở dưới. Dưới sụn nhẫn là vòng sụn thứ nhất của khí quản.

**Sụn phễu** (cartilago arytenoidea) là sụn đôi. Hai sụn phễu nằm ở bờ trên mảnh sụn nhẫn, ở hai bên đường giữa. Mỗi sụn có hình tháp ba mặt, một đỉnh và một đáy. **Đỉnh** khớp với sụn sừng, **đáy** khớp với bờ trên mảnh sụn nhẫn. Đáy hình tam giác mà **góc trước** gọi là *mỏm thanh âm* (processus vocalis) cho dây chằng thanh âm bám, **góc ngoài** là *mỏm cơ* (processus muscularis) cho một số cơ của thanh quản bám.

**Sụn sừng** (cartilago corniculata) là đôi sụn nhỏ nằm ở đỉnh hai sụn phễu.

**Sụn thượng thiệt** (cartilago epiglottica) hay sụn nắp thanh quản là sụn đơn hình chiếc lá mà cuống lá dính vào góc giữa hai mảnh sụn giáp.

Ngoài ra thanh quản còn có một số sụn nhỏ như sụn chêm, sụn thóc...

### 3.2. Các khớp của thanh quản (articulationes laryngeales)

*Khớp nhẫn - giáp* là khớp giữa sừng dưới của sụn giáp với mặt khớp ở hai bên mảnh của sụn nhẫn. *Khớp nhẫn - phễu* là khớp giữa bờ trên mảnh sụn nhẫn với đáy sụn phễu.

### 3.3. Các màng và các dây chằng

Các sụn được gắn với nhau và với xương móng và sụn khí quản bằng các dây chằng và màng.

*Màng giáp - móng* (membrana thyrohyoidea) căng từ bờ trên sụn giáp tới thân và sừng lớn xương móng.

*Màng tứ giác* (membrana quadrangularis) có bốn bờ: bờ trên được phủ bằng nếp phễu - nắp; bờ dưới là *dây chằng tiền đình* (lig. vestibulare) đi từ góc sụn giáp tới mặt trước - bên sụn phễu và được nếp tiền đình che phủ; bờ trước bám vào góc sụn giáp và sụn thượng thiệt; bờ sau bám vào sụn sừng và sụn phễu.



*Nón đàn hồi* (conus elasticus) còn gọi là màng nhẫn - thanh âm: bờ dưới dính vào bờ trên sụn nhẫn, bờ trên gọi là *dây chằng thanh âm* (lig. vovale) đi từ góc sụn giáp tới mỏm thanh âm của sụn phễu và được nếp thanh âm che phủ.

*Dây chằng nhẫn - giáp giữa* (lig.cricothyroideum medianum) căng từ bờ trên của cung sụn nhẫn tới bờ dưới sụn giáp.

*Dây chằng nhẫn - khí quản* (lig.cricotracheale) nối bờ dưới sụn nhẫn tới bờ trên vòng sụn khí quản đầu tiên.

*Dây chằng nhẫn - hầu* (lig.cricopharyngeum) đi từ mảnh sụn nhẫn ra sau tận hết trong niêm mạc hầu.

*Dây chằng nhẫn - phễu* (lig.crico-arytenoideum) đi từ phần sau sau bờ trên mảnh sụn nhẫn tới bờ sau của đáy sụn phễu.

*Các dây chằng của thượng thiệt.* Thượng thiệt được gắn vào xương móng bởi dây chằng móng - thượng thiệt, vào rễ lưỡi bởi nếp lưỡi- thượng thiệt giữa và hai nếp lưỡi- thượng thiệt bên, vào sụn giáp bởi dây chằng giáp - thượng thiệt.

### 3.4. Các cơ của thanh quản (musculi laryngis)

Các cơ của thanh quản bao gồm các cơ từ những cấu trúc xung quanh đi tới thanh quản (*cơ ngoại lai*) và những cơ có cả hai đầu bám ở thanh quản (*cơ nội tại*). Các cơ nội tại đều do thần kinh thanh quản quặt ngược chi phổi, trừ cơ nhẫn - giáp do thần kinh thanh quản trên.

#### 3.4.1. Các cơ ngoại lai (xem thêm H.4.9)

*Các cơ nâng thanh quản* bao gồm cơ giáp - móng, cơ trâm - móng, cơ hàm - móng, cơ hai bụng, cơ trâm - hầu và cơ khẩu cái - hầu.

*Các cơ hạ thanh quản* gồm cơ vai - móng, cơ ức - móng và cơ ức - giáp.

#### 3.4.2. Các cơ nội tại (H.6.6)

*Cơ nhẫn - giáp* (m.cricothyroideus) gồm hai phần (thẳng và chéo) đi từ mặt ngoài cung sụn nhẫn tới bám vào bờ dưới mảnh sụn giáp và bờ trước của sừng dưới sụn giáp. Khi cơ ở cả hai bên cùng co có tác dụng làm nghiêng sụn giáp xuống dưới, làm căng dây thanh âm và khép nếp thanh âm.

*Cơ nhẫn - phễu sau* (m.crico - arytenoideus posterior) đi từ mặt sau mảnh nhẫn đến mỏm cơ sụn phễu, có tác dụng kéo mỏm cơ ra sau và vào trong đồng thời xoay mỏm thanh âm ra ngoài, làm mở khe thanh môn.

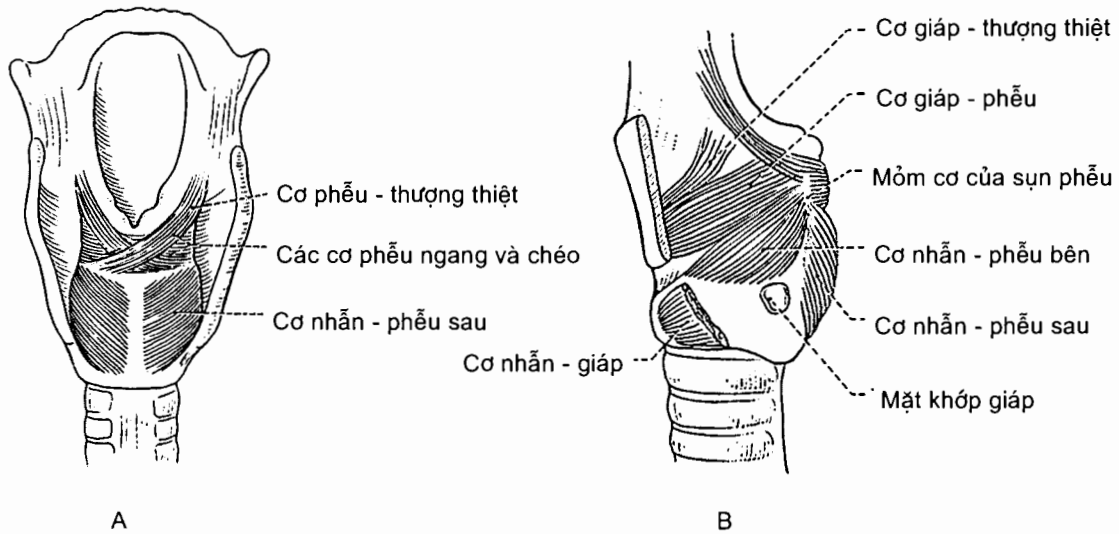
*Cơ nhẫn - phễu bên* (m.crico - arytenoideus lateralis) đi từ bờ trên cung sụn nhẫn đến mỏm cơ sụn phễu, có tác dụng kéo mỏm cơ ra trước và xoay mỏm thanh âm vào trong, làm khép khe thanh môn.

*Cơ phễu ngang* (m.arytenoideus transversus) nối mặt trong hai sụn phễu, có tác dụng kéo hai sụn phễu lại gần nhau, làm khép thanh môn.

*Cơ phễu chéo* (m.arytenoideus obliquus) đi từ mỏm cơ sụn phễu bên này đến đỉnh sụn phễu bên đối diện, có tác dụng làm khép thanh môn.

*Cơ giáp - phễu* (m.thyro - arytenoideus) đi từ mặt trong mảnh sụn giáp và nón đàn hồi tới mỏm cơ sụn phễu, có tác dụng khép thanh môn và làm chùng dây thanh âm.

*Cơ thanh âm* (m.vocalis) đi từ góc giữa hai mảnh sụn giáp đến mỏm thanh âm sụn phễu, có tác dụng làm thay đổi độ căng của nếp thanh âm khi phát âm.



**Hình 6.6.** Các cơ nội tại của thanh quản  
A. Nhìn từ sau B. Nhìn từ bên (đã cắt một bên sụn giáp)

### 3.5. Ổ thanh quản (hình thể trong) (H.6.7)

Ổ thanh quản thông với hầu tại **lổ** (hay đường) **vào thanh quản**. Lổ hướng ra sau và hơi lên trên nên thành trước thanh quản dài hơn thành sau. Lổ được giới hạn bởi bờ trên của thượng thiệt ở trước, nếp gian phễu ở sau và các **nếp phễu - thượng thiệt** ở hai bên.

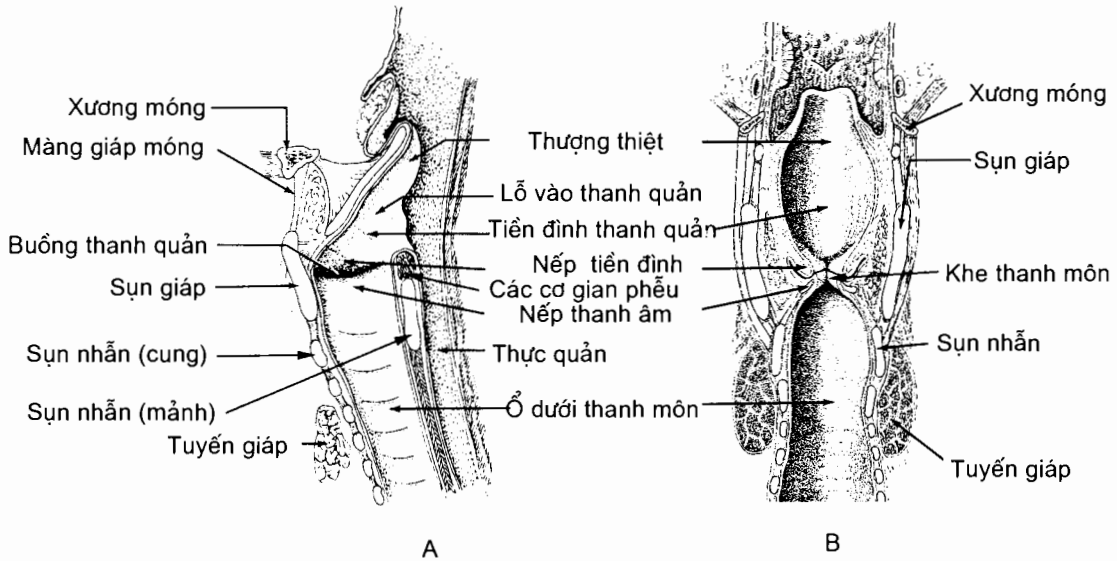
Ổ thanh quản đi từ lỗ (đường) vào thanh quản tới chỗ tiếp nối thanh - khí quản. Có hai cặp nếp niêm mạc từ thành ổ nhô vào lòng ổ: ở trên là hai **nếp tiền đình** giới hạn nên **khe tiền đình**, ở dưới là hai **nếp thanh âm** nằm ở hai bên của phần trước **khe thanh môn**. Các nếp và khe chia ổ thanh quản thành ba phần: **phần trên** là **tiền đình thanh quản** đi từ lỗ vào thanh quản tới các nếp tiền đình, **phần dưới** là **ổ dưới thanh môn** đi từ các nếp thanh âm tới bờ dưới sụn nhẫn và **phần giữa** là phần thắt hẹp của ổ đi từ khe tiền đình tới khe thanh môn (còn được gọi là **ổ thanh quản trung gian**).

Ở mỗi bên, khe nằm giữa các nếp thanh âm và tiền đình được gọi là **thanh thất** (hay buồng thanh quản).

Nếp tiền đình và nếp thanh âm là những nếp niêm mạc phủ lên các dây chằng cùng tên: **dây chằng tiền đình** đi từ góc sụn giáp tới mặt trước - bên sụn



phễu, *dây chằng thanh âm* đi từ góc sụn giáp tới mỏm thanh âm sụn phễu. Khe thanh môn hẹp hơn khe tiền đình; nó gồm hai phần: *phần gian màng* ở trước, nằm giữa các nếp thanh âm và *phần gian phễu* ở sau, nằm giữa các sụn phễu; khe được giới hạn ở sau bởi màng niêm mạc căng giữa các sụn phễu (*nếp gian phễu*). Như vậy, khe thanh môn là nơi hẹp nhất của ổ thanh quản; nó và các cấu trúc vây quanh (nếp thanh âm, sụn phễu và nếp gian phễu) được gọi chung là *thanh môn*. Ổ thanh quản rộng dần ra từ thanh môn ngược lên tới lỗ vào thanh quản (hình phễu) và xuôi xuống tới khí quản (hình phễu ngược).



**Hình 6.7.** Ổ thanh quản  
A. Thiết đồ đứng dọc      B. Thiết đồ đứng ngang

### 3.6. Mạch và thần kinh

**Mạch thanh quản.** Thanh quản được cấp máu bởi *động mạch thanh quản trên*, nhánh của động mạch giáp trên, và *động mạch thanh quản dưới*, nhánh của động mạch giáp dưới. Tĩnh mạch đi kèm các động mạch tương ứng. Bạch mạch đổ vào các hạch cổ sâu.

**Thần kinh.** Cảm giác cho phần thanh quản ở trên các nếp thanh âm là *thần kinh thanh quản trên*, còn phần thanh quản ở dưới nếp thanh âm do *thần kinh thanh quản quặt ngược*. Tất cả các cơ nội tại của thanh quản (trừ cơ nhẫn giáp) do dây thần kinh thanh quản quặt ngược chi phối. Cơ nhẫn giáp do dây thần kinh thanh quản trên chi phối.

## 4. KHÍ QUẢN (Trachea)

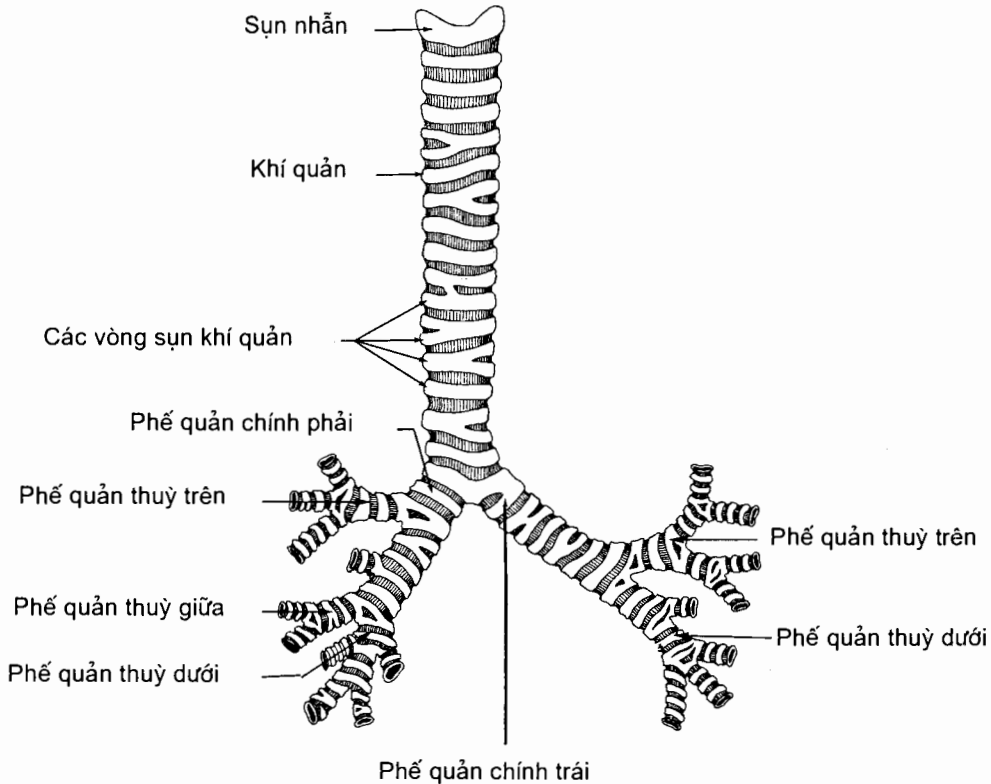
### 4.1. Hình thể ngoài, vị trí và kích thước (H.6.8)

Khí quản chạy tiếp theo thanh quản từ bờ dưới sụn nhẫn (ngang mức đốt cổ VI) và đi xuống tới khoảng ngang mức các đốt sống ngực IV - V thì tách đôi thành

hai phế quản chính. Khí quản là một ống hình trụ, đặt ở phía sau, được tạo nên bởi các cung sụn xếp chồng lên nhau, làm cho mặt trước khí quản có các lồi ngăn cách nhau bởi các rãnh. Nó nằm trên đường giữa nhưng hơi lệch sang phải. Khí quản người lớn dài khoảng 15 cm, đường kính 12 mm.

#### 4.2. Hình thể trong

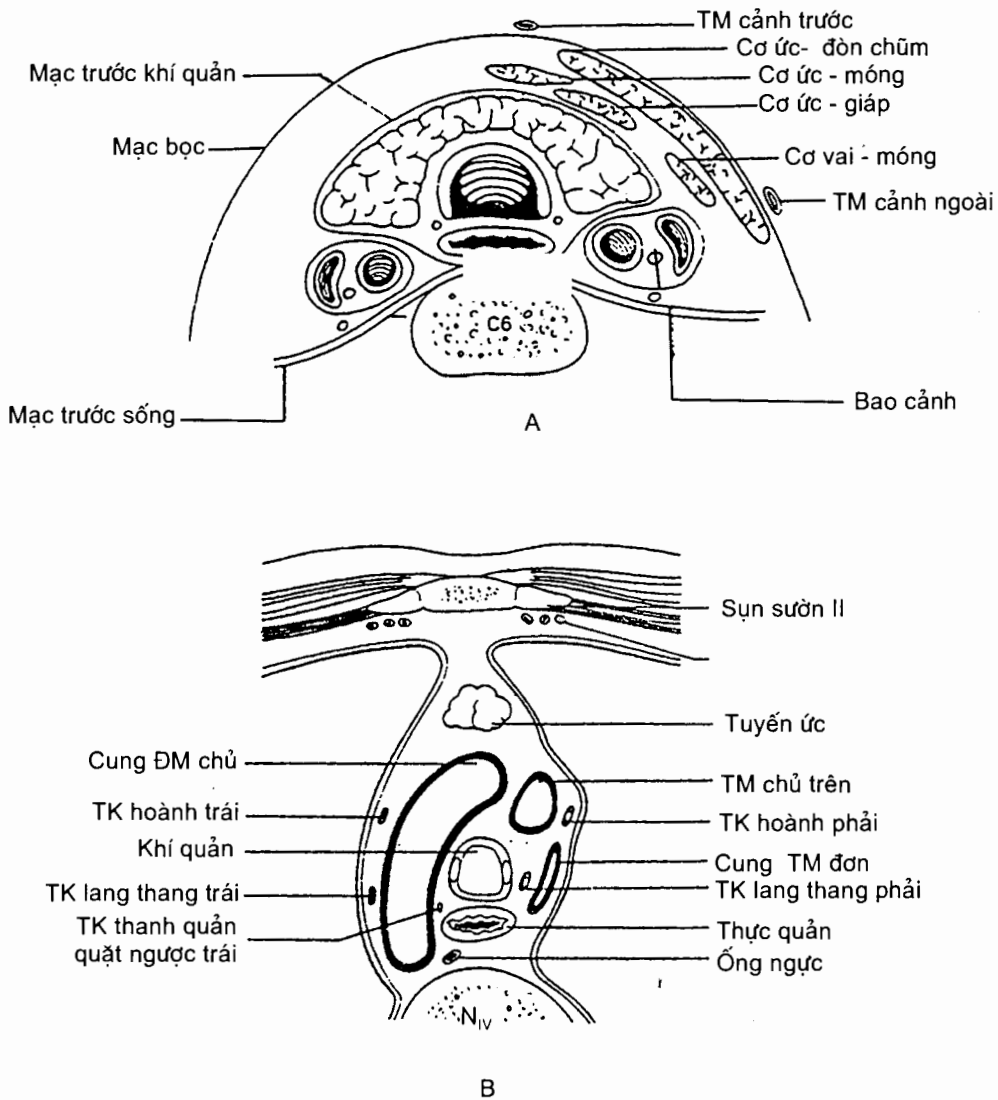
Mặt trong thường nhẵn, có màu hồng và nhìn rõ các gờ vòng ngang của các sụn. Nơi khí quản tận hết có hai lỗ của hai phế quản chính ngăn cách nhau bởi một mào dọc trước - sau gọi là *cửa khí quản* (carina tracheae).



Hình 6.8. Hình thể ngoài của khí quản

#### 4.3. Liên quan (H.6.9)

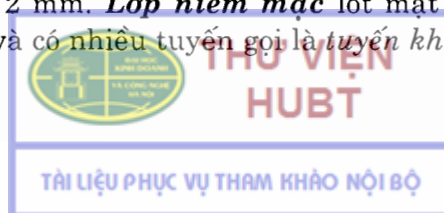
Khí quản đi qua cổ và ngực. Ở cổ, nó nằm trước thực quản, giữa hai bó mạch cảnh, sau eo tuyến giáp và các cơ dưới móng. Các cơ dưới móng không che kín mặt trước khí quản mà để hở một khe hình trám gọi là trám mở khí quản. Vùng hở này chỉ có da và mạc che phủ nên có thể mở khí quản tại đây khi cần. Ở ngực, khí quản nằm trong trung thất trên. Nó nằm trước thực quản, giữa hai ổ màng phổi và sau cung động mạch chủ cùng các nhánh của cung này. Phía trước các động mạch là tĩnh mạch tay đầu trái và tuyến ức.

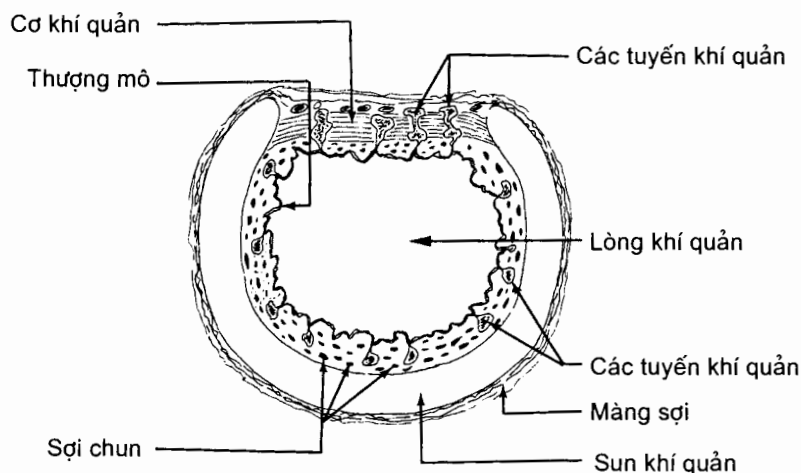


**Hình 6.9.** Liên quản của khí quản  
 A. Đoạn cổ (thiết đồ ngang qua C<sub>VI</sub>)    B. Đoạn ngực (thiết đồ ngang qua N<sub>IV</sub>)

#### 4.4. Cấu tạo (H.6.10)

Khí quản là một ống cấu tạo bằng lớp sụn, sợi và cơ trơn ở ngoài và được lót ở trong bằng niêm mạc. **Lớp sụn - sợi - cơ trơn** gồm 16 - 20 cung sụn hình chữ C, khuyết ở phía sau, nằm chồng lên nhau. Mỗi cung dày 1 mm, cao 2 - 5 mm. Các màng sợi gồm hai lớp phủ ngoài và trong các cung sụn và nối các cung sụn lại với nhau. Riêng phía sau chỉ có các sợi cơ và sợi đàn hồi căng giữa các đầu cung sụn tạo nên *thành màng* (paries membranaceus). Các phiến cơ này, gọi là *cơ khí quản* (m.trachealis), dày 1 - 2 mm. **Lớp niêm mạc** lót mặt trong khí quản thuộc loại thượng mô trụ có lông và có nhiều tuyến gọi là *tuyến khí quản*.





Hình 6.10. Cấu tạo của khí quản

#### 4.5. Mạch và thần kinh

**Động mạch.** Khí quản được cấp huyết bởi *động mạch giáp dưới* ở trên và các *nhánh phế quản* của động mạch chủ ngực ở dưới.

**Tĩnh mạch** đi kèm động mạch và đổ vào đám rối tĩnh mạch giáp dưới.

**Bạch mạch** đổ vào các hạch bạch huyết trước và cạnh khí quản.

### 5. PHỔI (Pulmones)

Phổi là cơ quan chính của hệ hô hấp, nơi xảy ra sự trao đổi khí giữa môi trường ngoài và cơ thể. Mỗi người có hai phổi nằm trong hai ổ màng phổi; khoang ở giữa hai ổ màng phổi gọi là trung thất.

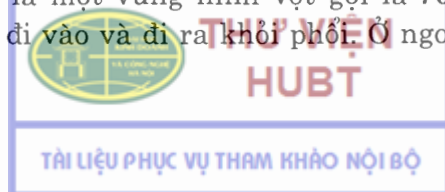
#### 5.1. Hình thể ngoài (H.6.11 và H.6.12)

Phổi là một tạng xốp và đàn hồi nên thể tích của nó thay đổi nhiều theo lượng khí chứa bên trong. Tỷ trọng của phổi nặng hơn nước khi chưa thở và nhẹ hơn nước khi đã thở. Phổi người lớn có thể chứa tới 4500- 5000 ml không khí. Phổi trẻ em có màu hồng, phổi người lớn có màu xanh biếc hoặc xám.

Mỗi phổi có **một đỉnh**, **một đáy** và **ba mặt** ngăn cách nhau bằng các bờ; nó trông gần giống một nửa hình nón.

**Các mặt phổi.** **Mặt sườn** (facies costalis) nhẵn và lồi áp vào mặt trong của lồng ngực, có các vết ấn lõm của xương sườn. Phần sau của mặt sườn áp vào phía bên cột sống ngực, trong *rãnh phổi* của lồng ngực, và được gọi là *phần cột sống* (pars vertebralis).

**Mặt trung thất** (facies mediastinalis), hay **mặt trong**, lõm sâu do có *ấn tim*. Ở sau - trên ấn tim là một vùng hình vệt gọi là **rốn phổi**. Rốn là nơi các thành phần tạo nên phổi đi vào và đi ra khỏi phổi. Ở ngoài phổi, các thành phần



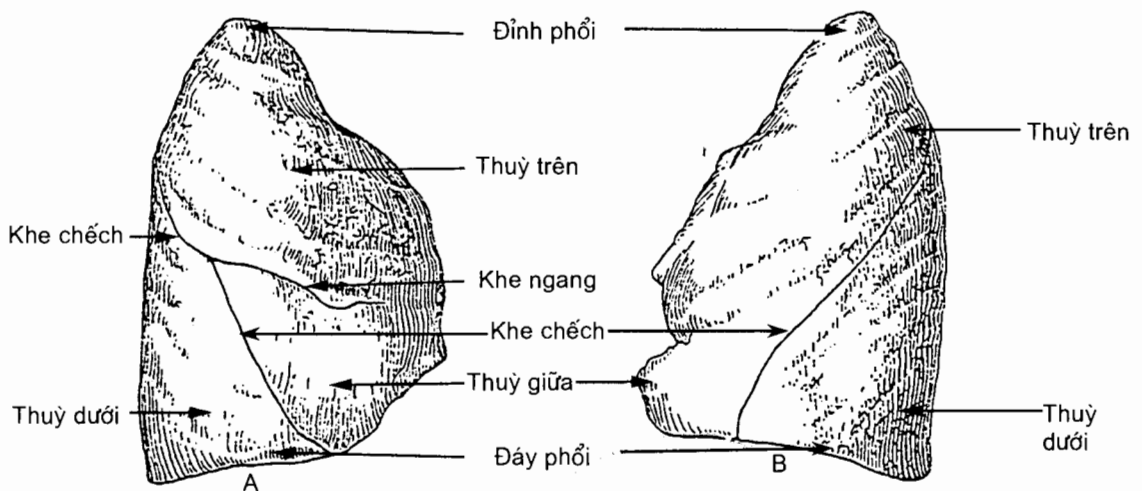


này tạo nên *cuống phổi*. Màng phổi tạng bọc mặt trung thất tới rốn phổi thì quặt vào bọc cuống phổi và lật ra liên tiếp với màng phổi thành. Phần màng phổi bọc rốn và cuống phổi còn kéo dài xuống dưới tạo nên *dây chằng phổi*.

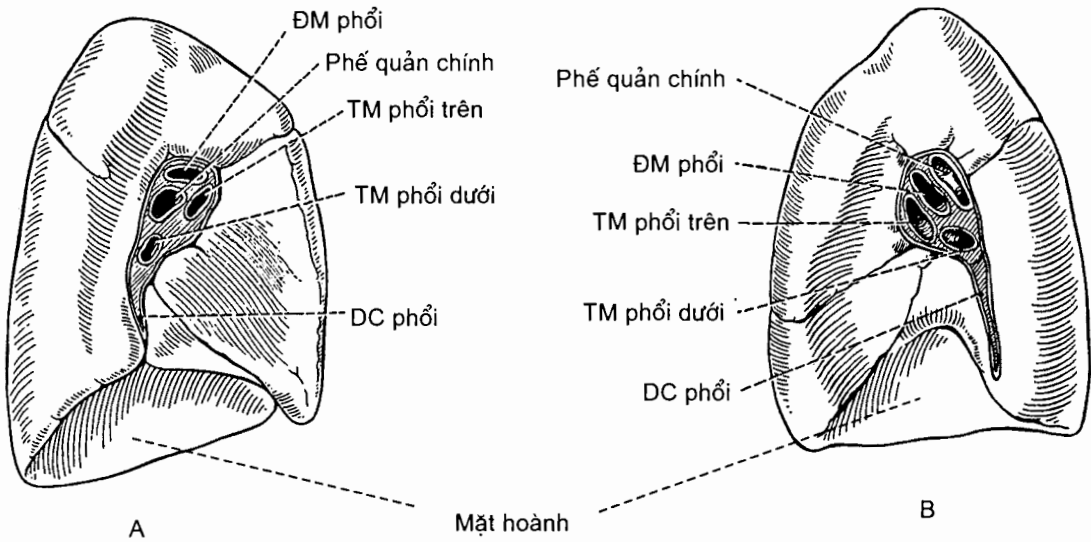
**Mặt hoành** (facies diaphragmatica) hay **bề mặt của đáy phổi** (có thể coi đáy là vùng thấp của phổi), lõm, úp lên vòm hoành, qua cơ hoành liên quan với mặt trên của gan. Mủ của áp xe gan có thể vỡ qua cơ hoành lên ổ màng phổi. Riêng phổi trái còn liên quan qua cơ hoành với đáy vị và tỳ. Ngoài các mặt nói trên, phổi còn có **các mặt gian thùy** được ngăn cách bởi các khe gian thùy.

**Đỉnh phổi** (apex pulmonis). Đỉnh tròn, nhô lên vào nền cổ qua lỗ trên của lồng ngực. Động mạch dưới đòn chạy vắt ngang trước đỉnh màng phổi và ở sau đỉnh màng phổi là hạch giao cảm - cổ ngực.

**Các bờ** của phổi. Phổi có hai bờ, bờ trước và bờ dưới. **Bờ trước** (margo anterior) là bờ sắc ngăn cách mặt sườn với mặt trung thất và trùm lên màng ngoài tim. Phần dưới bờ trước phổi trái có *khuyết tim*. **Bờ dưới** (margo inferior) vây quanh mặt hoành và gồm hai đoạn: đoạn thẳng ở trong ngăn cách mặt hoành với mặt trung thất, đoạn cong ở ngoài ngăn cách mặt hoành với mặt sườn. "**Bờ sau**" là từ không được dùng trong thuật ngữ giải phẫu. Nó ứng với đường phân chia phần cột sống của mặt sườn với phần còn lại của mặt này và chạy dọc theo chỏm của các xương sườn.



Hình 6.11. Mặt sườn của phổi  
A. Phổi phải      B. Phổi trái



**Hình 6.12.** Mặt trung thất của phổi  
A. Phổi trái      B. Phổi phải

**Các khe và thùy phổi.** Phổi phải được chia thành ba **thùy trên, giữa và dưới** bởi hai khe, **khe chéo** và **khe ngang**. Các khe từ bề mặt của phổi ăn sâu vào đến tận rốn phổi. Khe chéo đi qua cả ba mặt của phổi; nó ngăn cách thùy dưới với các thùy giữa và trên. Khe ngang ngắn hơn, chỉ thấy ở mặt sườn và mặt trung thất, ngăn cách thùy trên với thùy giữa. Phổi trái được chia làm hai **thùy trên** và **dưới** bởi khe chéo. Thùy trên phổi trái có hai vùng là **vùng đỉnh** và **lưỡi**.

## 5.2. Hình thể trong và cấu tạo của phổi

Phổi được tạo nên từ toàn bộ các nhánh phân chia trong phổi của phế quản chính, động mạch và tĩnh mạch phổi, động mạch và tĩnh mạch phế quản, bạch huyết và các sợi thần kinh của đám rối phổi; mô liên kết xen giữa các thành phần trên và bao quanh phổi.

### 5.2.1. Sự phân chia của phế quản chính ở trong phổi

Hai **phế quản chính phải** và **trái** (bronchi principales dexter et sinister) tách ra từ khí quản ở ngang mức đốt sống ngực IV và tạo với nhau một góc khoảng  $70^{\circ}$ . So với phế quản chính trái thì phế quản chính phải ngắn hơn, to hơn và chéo hơn, vì vậy dị vật rơi vào đường thở thường vào bên phế quản chính phải. Mỗi phế quản chính khi vào phổi sẽ phân chia nhỏ dần tới các phế nang. Toàn bộ các nhánh phân chia của phế quản gọi là **cây phế quản** (arbor bronchialis). Sau khi qua rốn phổi, mỗi phế quản chính đi trong phổi theo hướng một trục gọi là thân chính. Từ thân chính tách ra các phế quản thùy theo kiểu chia nhánh bên. Các phế quản thùy sẽ tách ra các phế quản phân thùy. Sự phân chia này khác nhau giữa hai phế quản chính.

Tiếp đó, các phế quản phân thùy lại phân chia thành các nhánh, rồi các nhánh này lại phân chia nhiều lần thành các phế quản nhỏ dần, các sụn cũng thưa dần đến khi không còn và trở thành các tiểu phế quản trên tiểu thùy rồi các tiểu phế quản tiểu thùy. Tiểu thùy là đơn vị cơ sở của phổi, có đáy là hình đa giác hiện lên bề mặt phổi. Vào trong tiểu thùy, các tiểu phế quản tận sẽ chia thành các tiểu phế quản hô hấp (bronchioli respiratorii) rồi các ống phế nang (ductuli alveolares) và tận hết là các túi phế nang (sacculi alveolares), cuối cùng là các phế nang (alveoli pulmonis). Bao quanh các phế nang là mạng lưới mao mạch. Các khí trong máu và phế nang có thể khuếch tán qua thành các mao mạch và phế nang.

**Phế quản chính phải** chia làm 3 phế quản thùy (bronchi lobares) trên, giữa và dưới. **Phế quản thùy trên phải** dài độ 1 cm, tách vuông góc với thân chính và chia làm 3 phế quản phân thùy: *phế quản phân thùy đỉnh* [PQ I] (bronchus segmentalis apicalis) [B I], *phế quản phân thùy sau* [PQ II] (bronchus segmentalis posterior) [B II] và *phế quản phân thùy trước* [PQ III] (bronchus segmentalis anterior) [B III].

**Phế quản phân thùy giữa phải** tách từ thân chính dưới phế quản thùy trên khoảng 2 cm và chia thành hai phế quản phân thùy: *phế quản phân thùy bên* [PQ IV] (bronchus segmentalis lateralis) [B IV] và *phế quản phân thùy giữa* [PQ V] (bronchus segmentalis medialis) [B V].

**Phế quản thùy dưới phải** bắt đầu ngay dưới chỗ tách phế quản thùy giữa và tận hết khi nó tách phế quản phân thùy trên của thùy dưới. Nó tách ra 5 phế quản phân thùy: *phế quản phân thùy trên* [PQ VI] (bronchus segmentalis superior) [B VI], *phế quản phân thùy đáy giữa* [PQ VII] (bronchus segmentalis basalis medialis) [B VII], *phế quản phân thùy đáy trước* [PQ VIII] (bronchus segmentalis basalis anterior) [B VIII], *phế quản phân thùy đáy bên* [PQ IX] (bronchus segmentalis basalis lateralis) [B IX] và *phế quản phân thùy đáy sau* [PQ X] (bronchus segmentalis basalis posterior) [B X].


**Phế quản chính trái** dài khoảng 5 cm, chia làm hai phế quản thùy:

**Phế quản thùy trên trái** dài 1,5 - 2 cm, tách ra từ mặt trước phế quản chính trái, tạo thành một góc nhọn với thân chính và chia làm hai phế quản: phế quản đi vào đỉnh phổi trái tách thành *phế quản phân thùy đỉnh sau* [PQ I+II] (bronchus segmentalis apicoposterior) [B I+II] và *phế quản phân thùy trước* [PQ III] (bronchus segmentalis anterior) [B III]; phế quản đi vào lưới phổi trái (lingula pulmonis sinistri) tách thành hai phế quản: *phế quản lưới trên* [PQ IV] (bronchus lingularis superior) [B IV] và *phế quản lưới dưới* [PQ V] (bronchus lingularis inferior) [B V].

Ngay dưới chỗ tách ra phế quản thùy trên, phế quản chính trái trở thành **phế quản thùy dưới** trái. Phế quản thùy dưới trái chia thành 5 phế quản phân thùy và cũng mang tên như 5 phế quản phân thùy của phế quản thùy dưới phải.

Dựa vào sự phân chia của cây phế quản trong phổi người ta chia phổi thành các phân thùy, gọi là *phân thùy phế quản phổi* (segmenta bronchopulmonia). Như vậy phổi phải có 3 thùy, trong đó thùy trên có 3 phân thùy, thùy giữa có 2 phân thùy và thùy dưới có 5 phân thùy. Phổi trái có 2 thùy, trong đó thùy trên có 4 phân thùy, thùy dưới có 5 phân thùy với tên gọi và cách đánh số giống tên gọi và cách đánh số của phế quản phân thùy.

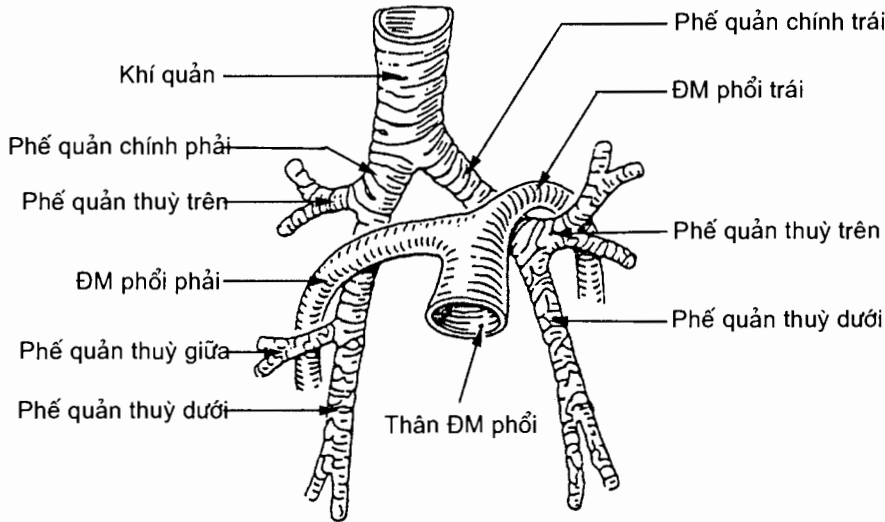
**Về cấu tạo**, phế quản được cấu tạo bởi 4 lớp: *lớp sụn sợi*, không có ở các tiểu phế quản hô hấp; *lớp cơ trơn* xếp thành thớ ngang khi co thắt đột ngột gây khó thở; *lớp dưới niêm mạc* và *lớp niêm mạc* có các *tuyến phế quản*.





### 5.2.2. Sự phân nhánh của động mạch phổi (H.6.13)

Có hai **động mạch phổi phải và trái** (a.pulmonalis dextra/sinistra) tách ra từ thân động mạch phổi (truncus pulmonalis). Động mạch phổi phải chạy ngang sang phải, qua rốn phổi, bắt chéo mặt trước phế quản chính phải ngay dưới phế quản thùy trên. Động mạch phổi trái nhỏ hơn và ngắn hơn, chạy chéo lên trên sang trái bắt chéo mặt trước phế quản chính trái ở phía trên phế quản thùy trên. Vào trong phổi, cả hai động mạch chạy xoắn quanh thân phế quản chính và cũng phân chia thành các **nhánh thùy**, các nhánh cho **phân thùy** rồi lại tiếp tục phân chia nhỏ dần cho tới **mạng mao mạch quanh phế nang**.



Hình 6.13. Liên quan giữa ĐM phổi và phế quản

### 5.2.3. Tĩnh mạch phổi (venae pulmonales)

Các lưới mao mạch quanh phế nang tập trung dần để đổ vào các **tĩnh mạch quanh tiểu thùy**, các tĩnh mạch nhỏ hợp nên các tĩnh mạch lớn dần, cuối cùng tạo thành **hai tĩnh mạch phổi trên và dưới** ở mỗi bên và đổ vào tâm nhĩ trái.

### 5.2.4. Động mạch và tĩnh mạch phế quản

**Động mạch** nuôi dưỡng cho cho cây phế quản và mô phổi là các **nhánh phế quản** (rami bronchiales), nhánh của động mạch chủ ngực.

**Tĩnh mạch phế quản** (Vv. bronchiales). Các tĩnh mạch sâu dẫn máu từ trong phổi đổ vào tĩnh mạch phổi, còn các tĩnh mạch nông dẫn máu từ phế quản ngoài phổi và màng phổi tạng đổ vào tĩnh mạch đơn và bán đơn phụ.

### 5.2.5. Bạch huyết của phổi

Các **mạch bạch huyết** trong nhu mô phổi đổ vào các **hạch bạch huyết phổi** nằm gần những chỗ chia nhánh của phế quản, rồi từ đó đổ vào các hạch phế quản phổi nằm ở rốn phổi.



### 5.2.6. Thần kinh của phổi

Gồm những nhánh của *đám rôi phổi* (plexus pulmonalis) chạy theo phế quản chính, tạo thành một mạng lưới quây xung quanh phế quản, qua rốn phổi vào phổi chi phổi cho các cơ, niêm mạc của phế quản và cho các phế nang.

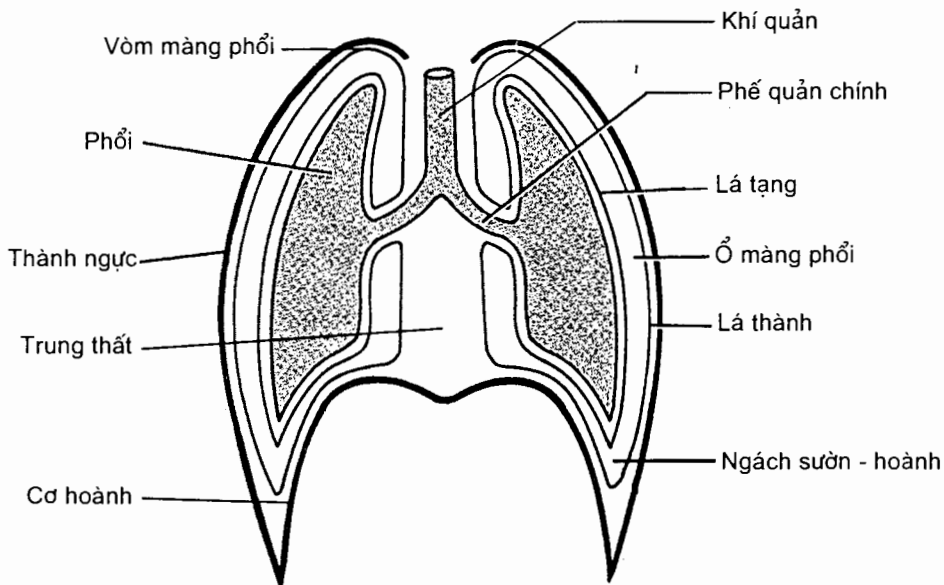
### 5.3. Cuống phổi [radix (pediculus) pulmonis]

Cuống phổi bao gồm các thành phần từ ngoài đi vào phổi (phế quản chính, động mạch phổi, động mạch phế quản, thần kinh) hoặc từ trong phổi đi ra (tĩnh mạch phổi, tĩnh mạch phế quản, bạch mạch) qua rốn phổi. Phế quản chính, động mạch phổi và tĩnh mạch phổi là những thành phần trực tiếp tham gia vào chức năng hô hấp của phổi nên được gọi là **cuống phổi chức phận**. Các thành phần phần còn lại có vai trò nuôi dưỡng cho phổi và tạo nên **cuống phổi dinh dưỡng**.

### 5.4. Màng phổi (pleura)

Màng phổi là một bao thanh mạc kín bọc lấy phổi. Bao này gồm hai lá: màng phổi tạng và màng phổi thành, giữa hai lá là một khoang tiềm tàng gọi là **ổ màng phổi** (cavitas pleuralis). Bình thường hai lá của màng phổi áp sát nhau và chỉ tách xa nhau khi có dịch (tràn dịch màng phổi) hoặc khí (tràn khí màng phổi) tràn vào.

**Màng phổi tạng** (pleura visceralis) là lá thanh mạc bao bọc và dính chặt vào nhu mô phổi, lách cả vào các khe gian thùy để bọc cả các mặt gian thùy của phổi. ở quanh rốn phổi, màng phổi tạng quạt lại liên tiếp với màng phổi thành.



Hình 6.14. Sơ đồ phổi và màng phổi

**Màng phổi thành** (pleura parietalis) là phần màng phổi phủ mặt trong lồng ngực (**phần sườn** - pars costalis), mặt trên cơ hoành (**phần hoành** - pars diaphragmatica) và mặt bên của trung thất (**phần trung thất** - pars mediastinalis). Phần màng phổi thành trùm lên đỉnh phổi là **vòm màng phổi**. Góc giữa các phần của màng phổi (tương ứng với các bờ phổi) được gọi là **các ngách màng phổi** (recessus pleurales): **ngách sườn - hoành** (recessus costodiaphragmaticus) chạy dọc theo đoạn cong của bờ dưới phổi, nhưng xuống thấp hơn phổi và là nơi thấp nhất của ổ màng phổi; **ngách sườn - trung thất** (recessus costomediastinalis) chạy dọc bờ trước phổi; **ngách hoành - trung thất** (recessus phrenicomediastinalis) chạy song song với đoạn thẳng của bờ dưới phổi.

## 5.5. Đối chiếu của phổi và màng phổi trên lồng ngực

Đối chiếu của phổi và màng phổi trên lồng ngực thay đổi tùy theo từng người và ngay ở một người, nó cũng thay đổi theo nhịp hít vào hay thở ra. Một người trưởng thành có lồng ngực trung bình và thở bình thường có đối chiếu như dưới đây.

### 5.5.1. Đối chiếu của phổi

**Đỉnh phổi.** Điểm cao nhất của đỉnh phổi ngang mức đầu sau xương sườn I, nhô lên trên đầu trước xương sườn I độ 5 cm, trên xương đòn 3 cm và cách đường giữa 4 cm.

**Bờ trước** của phổi bắt đầu từ điểm cao nhất của đỉnh phổi đi chéo xuống dưới và vào trong bất chéo khớp ức - sườn I, tới ngang mức khớp ức - sườn II thì vào sát đường giữa. Từ đó bờ trước phổi phải chạy xuống tới đầu trong của sụn sườn VI thì tiếp nối với bờ dưới. Bờ trước phổi trái giống bên phải tới đầu trong sụn sườn IV, từ đó bờ trước phổi trái chạy vòng ra ngoài, xuống dưới tới gần đầu ngoài của sụn sườn VI thì tiếp nối với bờ dưới.

**Bờ dưới** của phổi bắt đầu từ chỗ tận hết của bờ trước chạy chéo xuống dưới ra ngoài và ra sau, bất chéo khoang gian sườn VI ở đường núm vú, khoang gian sườn VII ở đường nách, khoang gian sườn IX trên đường vai và tận hết ở đầu sau xương sườn XI.

Giới hạn sau - trong của phổi (hay **bờ sau**) từ đầu sau xương sườn I chạy xuống bất chéo các mòm ngang đốt số ngực II - XI.


**Khe chéo** bắt đầu từ đầu sau khoang gian sườn III chạy chéo xuống dưới, ra ngoài và ra trước để tận hết ở chỗ nối giữa xương sườn và sụn sườn VI.

**Khe ngang** tách từ khe chéo ở ngang mức khoang gian sườn IV trên đường nách, rồi chạy ngang ra trước tới phía trước sụn sườn IV.

### 5.5.2. Đối chiếu của màng phổi

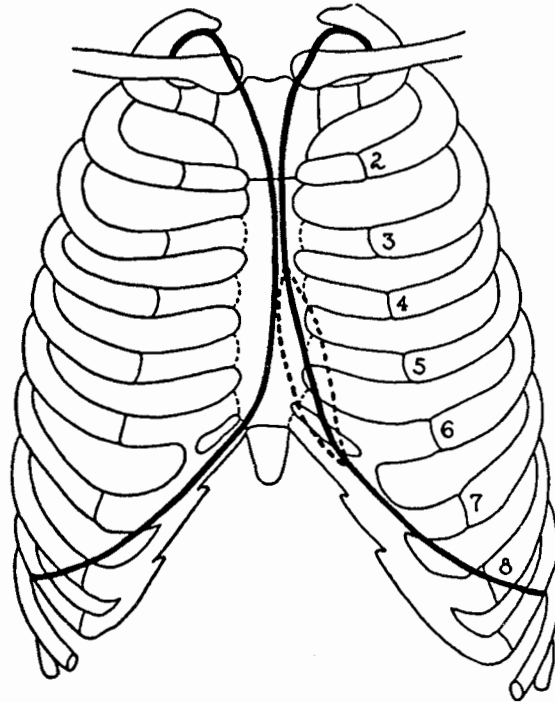
Vòm màng phổi tương ứng với điểm cao nhất của đỉnh phổi.

Ngách sườn - trung thất ở bên phải giống đối chiếu của bờ trước phổi phải, còn ở bên trái giống bờ trước phổi trái cho tới đầu trong sụn sườn IV, từ đó ngách



sườn trung thất bên trái lách vào gần đường giữa hơn, tới sụn sườn VI, cách đường giữa khoảng 2 cm, thì liên tiếp với ngách sườn hoành.

Ngách sườn - hoành bắt đầu từ chỗ tận hết của ngách sườn trung thất chạy chéo xuống dưới, ra ngoài và ra sau, bắt chéo xương sườn X ở đường nách giữa, xương sườn XI ở cách đường giữa 10 cm và tận hết ở khe giữa đốt sống ngực XII và đốt sống thắt lưng I.



Hình 6.15. Đối chiếu của đỉnh và ngách sườn - trung thất màng phổi lên lồng ngực

### 5.6. Hình ảnh X quang của phổi

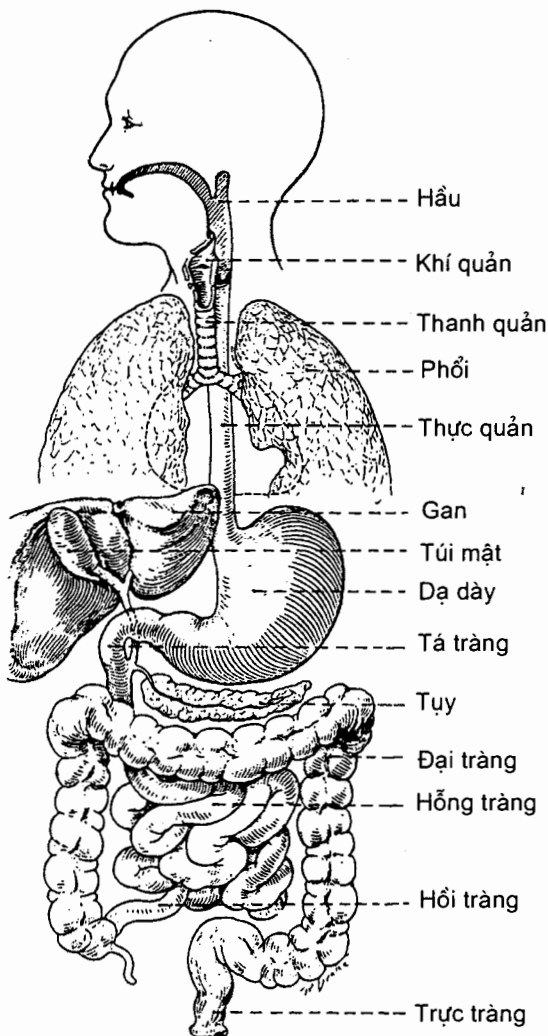
Chụp X quang lồng ngực ta thấy ở hai bên hình ảnh trong sáng của phổi quây lấy bóng mờ của tim ở giữa. ở gần đỉnh phổi có bóng xương đòn cắt ngang chia thành 2 phần trên và dưới đòn.

ở hai bên sát bóng tim có hai đám mờ sẫm, đó là rốn phổi. Từ rốn phổi tỏa ra phía ngoài những vết mờ nhạt dần, đó là các thành phần của cuống phổi đi vào phổi. Hai bên phía ngoài đáy phổi thấy hình một cung nhọn, đó là ngách sườn - hoành của màng phổi.

## Chương 7

# HỆ TIÊU HOÁ

Hệ tiêu hoá (systema alimentarium) là một hệ cơ quan đảm nhận việc chế biến và tiêu hoá thức ăn về mặt cơ học và hoá học, hấp thu các chất có trong thức ăn và bài tiết các chất cặn bã. Hệ tiêu hoá bao gồm miệng, hầu, thực quản, dạ dày, ruột non, ruột già và các tuyến phụ thuộc (các tuyến nước bọt, gan và tụy). (H.7.1)



Hình 7.1. Sơ đồ hệ tiêu hoá



THƯ VIỆN  
HUBT



## 1. ĐẠI CƯƠNG

### 1.1. Đại cương về cấu trúc hệ tiêu hoá

Các đoạn của ống tiêu hoá từ thực quản trở xuống đều có một kiểu cấu trúc chung nhưng mỗi đoạn lại có những biến đổi về cấu trúc gắn liền với chức năng chuyên biệt của từng đoạn. Phần này chỉ mô tả cấu trúc chung, còn những biến đổi về cấu trúc được nói đến ở phần mô tả riêng về mỗi đoạn.

Thành của ống tiêu hoá do bốn lớp mô tạo nên: áo ngoài, áo cơ, tấm dưới niêm mạc và áo niêm mạc.

**Áo ngoài.** Ở thực quản, lớp này là một mô xơ lỏng lẻo, còn ở trong bụng, ống tiêu hoá và các tạng (thuộc hệ tiêu hoá và cả các tạng các hệ niệu - dục) được bao quanh bởi phúc mạc. Phúc mạc lại gồm hai lớp là *áo thanh mạc* và *tấm dưới thanh mạc*.

**Áo cơ.** Áo cơ gồm hai lớp *cơ trơn*. Các sợi cơ của lớp ngoài xếp theo chiều dọc (*lớp cơ dọc*), các sợi của lớp trong vòng quanh thành ống tiêu hoá (*lớp cơ vòng*). Ở giữa hai lớp cơ có các mạch máu, các mạch bạch huyết và một đám rối thần kinh tự chủ (gọi là *đám rối áo cơ ruột - đám rối Auerbach*) chi phối cho cơ trơn. Áo cơ tạo ra kiểu cử động gọi là *nhu động* đẩy các thành phần trong đường tiêu hoá về phía trước và nhào trộn thức ăn với dịch tiêu hoá. Tại một số điểm trên đường đi của ống tiêu hoá, lớp cơ vòng dày lên tạo nên các *cơ thắt*. Cơ thắt có vai trò làm chậm sự dịch chuyển về phía trước của các thành phần chứa bên trong, giúp cho sự tiêu hoá và hấp thu có thời gian diễn ra.


**Tấm dưới niêm mạc.** Đây là lớp mô liên kết lỏng lẻo chứa các đám rối mạch máu và thần kinh, các mạch bạch huyết và các mô dạng bạch huyết với số lượng khác nhau tùy từng đoạn. Các mạch máu bao gồm các tiểu động mạch, các mao mạch và các tiểu tĩnh mạch. Đám rối thần kinh trong lớp này là *đám rối dưới niêm mạc (đám rối Meissner)* chi phối cho niêm mạc.

**Áo niêm mạc.** Niêm mạc có chức năng bảo vệ, tiết dịch và hấp thu. Ở nơi dễ bị tổn thương cơ học (miệng, thực quản), niêm mạc là thượng mô lát tầng chứa các tuyến tiết niêm dịch nằm ngay dưới bề mặt. Tại những nơi diễn ra sự tiết dịch, tiêu hoá và hấp thu, niêm mạc là lớp tế bào thượng mô trụ xen kẽ với tế bào tiết nhầy. Ở dưới bề mặt của thượng mô trụ có những tuyến đổ dịch tiết (dịch tiêu hoá) vào lòng ống tiêu hoá.

### 1.2. Phúc mạc (peritoneum) (H.7.2 và H.7.3)

#### 1.2.1. Ý niệm về phúc mạc

Phúc mạc là lá thanh mạc lớn nhất cơ thể. Nó tạo thành một túi nằm trong ổ bụng. Có thể hình dung là các tạng bụng nằm ở giữa thành ổ bụng và túi phúc mạc, trên các thành trên, sau và dưới của ổ bụng. Từ các thành này, các tạng lồng vào túi phúc mạc và kéo theo chúng một lớp vỏ bọc bằng phúc mạc. Các tạng trong chậu hông lồng vào túi phúc mạc từ phía dưới và chỉ có mặt trên của chúng được



phúc mạc phủ; dạ dày và ruột lồng vào túi từ phía sau, hầu như hoàn toàn được phúc mạc bao quanh, và được treo vào thành bụng sau bằng một nếp phúc mạc kép; gan lồng vào túi từ phía trên và được phúc mạc bọc gần hết; tụy, thận, tuyến thượng thận và niệu quản lồng vào từ phía sau ở mức độ ít nên chỉ có mặt trước của chúng được bọc bằng phúc mạc; các mạch máu lớn và thần kinh trên thành bụng sau tách ra các nhánh đi giữa các nếp phúc mạc để tới các tạng.

### 1.2.2. Cấu tạo và các thành phần của phúc mạc

Phần phúc mạc che phủ mặt trong thành ổ bụng là *phúc mạc thành* (peritoneum parietale), phần bọc các tạng là *phúc mạc tạng* (peritoneum viscerale) và phần trung gian giữa hai phần trên hoặc giữa phúc mạc của hai tạng được gọi là *các mạc nối*, *các mạc treo* và *các dây chằng*. Khoảng nằm giữa các phần nói trên của phúc mạc là *ổ phúc mạc* (cavitas peritonealis). Khoảng nằm giữa ổ phúc mạc và thành ổ bụng là *khoang ngoài phúc mạc* chứa *mạc ngoài phúc mạc* và *các cơ quan (tạng) ngoài phúc mạc*. Phúc mạc được cấu tạo bằng hai lớp: *áo thanh mạc* là lớp thượng mô nhẵn bóng hướng về ổ phúc mạc và *tám dưới thanh mạc* là lớp mô liên kết dính với tạng, với thành bụng hoặc nằm giữa hai áo thanh mạc (của mạc nối và dây chằng).

### 1.2.3. Các mạc treo, mạc nối và dây chằng


Đây là các phần phúc mạc trung gian giữa phúc mạc thành và phúc mạc tạng.

**Mạc treo** là phần phúc mạc trung gian (gồm hai lá) nằm giữa phúc mạc bọc một số đoạn ruột và phúc mạc thành bụng sau, là phương tiện treo các đoạn ruột này vào thành bụng đồng thời tạo nên đường để mạch và thần kinh đi tới các đoạn ruột. Có bốn mạc treo ruột: *mạc treo ruột non* (mesenterium), *mạc treo đại tràng ngang* (mesocolon transversum), *mạc treo đại tràng sigma* (mesocolon sigmoideum) và *mạc treo ruột thừa* (meso - appendix).

**Mạc nối** (omenta) là phần phúc mạc trung gian giữa phúc mạc bọc dạ dày và phúc mạc thành hoặc phúc mạc của các tạng quanh dạ dày. Giữa hai lá của các mạc nối cũng chứa các mạch và thần kinh. Mỗi phần cấu thành của một mạc nối được gọi là *dây chằng*. Có hai mạc nối: *mạc nối nhỏ* (omentum minus) nối gan với bờ cong bé dạ dày (*dây chằng gan - vị*) và với phần di động của tá tràng (*dây chằng gan - tá tràng*); *mạc nối lớn* (omentum majus) nối bờ cong lớn của dạ dày với cơ hoành (*dây chằng vị - hoành*), với tì (*dây chằng vị - tì*) và với đại tràng ngang (*dây chằng vị - đại tràng*). Phần phúc mạc nối tì với tụy, thận và cơ hoành cũng thuộc mạc nối lớn và được gọi là các *dây chằng tì - tụy*, *tì - thận* và *tì - hoành*. Mạc nối lớn còn có phần trĩu xuống ở dưới đại tràng ngang. Một số dây chằng khác treo gan vào cơ hoành (xem Gan) hoặc treo cơ quan sinh dục trong của nữ vào thành bụng (xem Hệ sinh dục).

### 1.2.4. Nếp phúc mạc (plicae), các hố (fossae) và các ngách (recessus)

**Nếp** là những chỗ phúc mạc thành bị các mạch máu hay các ống đội lên như *nếp rốn giữa* (do dây chằng rốn giữa, di tích của ống niệu nang, đội lên), *nếp rốn trong* (do thùng động mạch rốn) và *nếp rốn ngoài* (do động mạch thượng vị dưới



đội lên) ở sau thành bụng trước; *nếp mạch manh tràng* và *nếp hồi - manh tràng* ở quanh góc hồi - manh tràng; *các nếp manh tràng* ở sau manh tràng; *nếp gan - tụy* (do động mạch gan chung đội lên) và *nếp vị - tụy* (do động mạch vị trái đội lên) vây quanh *lỗ nếp vị - tụy*; và các nếp ở cạnh phần lên tá tràng.

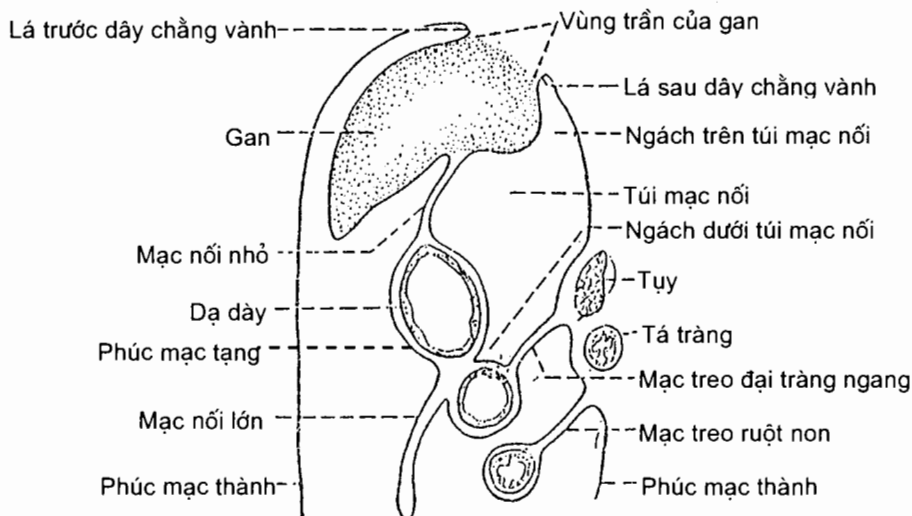
Những khoang do các nếp nói trên giới hạn được gọi là **ngách** (nếu miệng mở vào ổ phúc mạc hẹp) hoặc **hố** (nếu rộng). Cũng có những ngách không do các nếp giới hạn nên như *ngách dưới gan*, *ngách dưới hoành*. Phần nằm giữa gan và thận phải của ngách dưới gan được gọi là *ngách gan - thận*. Những ngách nằm ở chỗ thấp của ổ phúc mạc được gọi là *túi cùng* (xem Hệ sinh dục). Ngách lớn nhất của ổ phúc mạc là *túi mạc nối*.

### 1.2.5. Mối quan hệ giữa các tạng bụng và ổ phúc mạc

Tùy theo mức độ được bọc bởi phúc mạc, một tạng bụng được gọi là **tạng trong ổ phúc mạc** nếu nó không được phúc mạc bọc (buồng trứng); **tạng trong phúc mạc** nếu nó được phúc mạc phủ gần hết mặt ngoài (như dạ dày và ruột non) và được nối với phúc mạc thành qua mạc treo hay dây chằng; **tạng ngoài phúc mạc** nếu nó chỉ được phủ một phần bởi phúc mạc và không có mạc treo hoặc dây chằng (như thận, niệu quản và bàng quang). Những tạng không được phúc mạc bọc kín có một vùng dính vào thành bụng sau gọi là *vùng trần*, như khối tá tụy, đại tràng lên, đại tràng xuống, gan.

### 1.2.6. Túi mạc nối (*bursa omentalis*)

Túi mạc nối là ngách lớn nhất của ổ phúc mạc được vây quanh bởi các mạc nối và những tạng nằm trên mạc treo đại tràng ngang; nó thông với phần còn lại của ổ phúc mạc qua lỗ mạc nối. Túi mạc nối gồm *tiên đình* và túi chính.

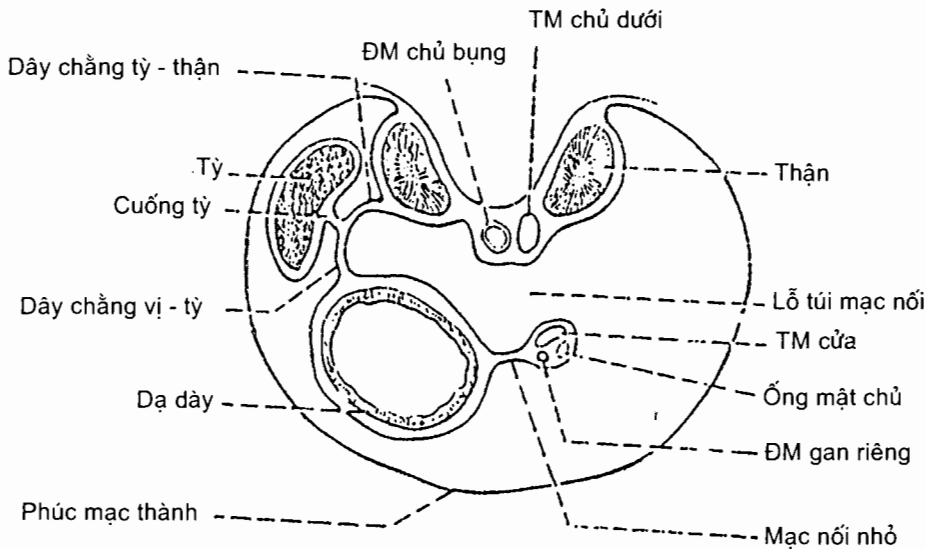


Hình 7.2. Thiết đồ đứng dọc qua túi mạc nối

**Lỗ mạc nối** là khe dọc nằm giữa bờ phải mạc nối nhỏ và tĩnh mạch chủ dưới, giữa gan ở trên và khối tá - tụy (dính) ở dưới.

**Tiền đình túi mạc nối** là phần túi mạc nối được vây quanh bởi gan ở trên, khối tá - tụy (dính) ở dưới, mạc nối nhỏ ở trước và các mạch chủ (động mạch chủ bụng và tĩnh mạch chủ dưới) ở sau. Nó đi từ lỗ mạc nối tới lỗ nếp vị tụy và có một ngách mở lên trên giữa gan và cơ hoành. Lỗ nếp vị - tụy do nếp gan - tụy, nếp vị - tụy và bờ cong nhỏ dạ dày giới hạn nên.

Phần chính của túi mạc nối nằm về phía trái của lỗ nếp vị - tụy, được vây quanh bởi dạ dày và dây chằng vị - đại tràng ở trước, tỷ cùng các dây chằng vị - tỷ và tỷ - tụy ở bên trái, và thận - tuyến thượng thận và tụy ở sau. Sàn của túi chính là mạc treo đại tràng ngang, còn bờ trên của nó là chỗ bám của dây chằng vị - hoành vào cơ hoành.




Hình 7.3. Thiết đồ ngang qua túi mạc nối

## 2. MIỆNG

### 2.1. Ổ miệng (cavitas oris) (H.7.4 và H.7.5)

Ổ miệng là phần đầu của hệ tiêu hoá, chứa đựng nhiều cơ quan có chức năng quan trọng về tiêu hoá và phát âm như răng, lưỡi, và tiếp nhận dịch tiết của các tuyến nước bọt nằm quanh ổ. Nó thông ở trước với bên ngoài qua *khe miệng* (rima oris), thông ở sau với hầu qua *eo họng* (isthmus faucium), ngăn cách với hốc mũi ở trên bởi *khẩu cái* (vòm miệng) và được giới hạn bởi *nền miệng* (chứa lưỡi và vùng dưới lưỡi) ở dưới và *môi - má* ở phía trước - bên.

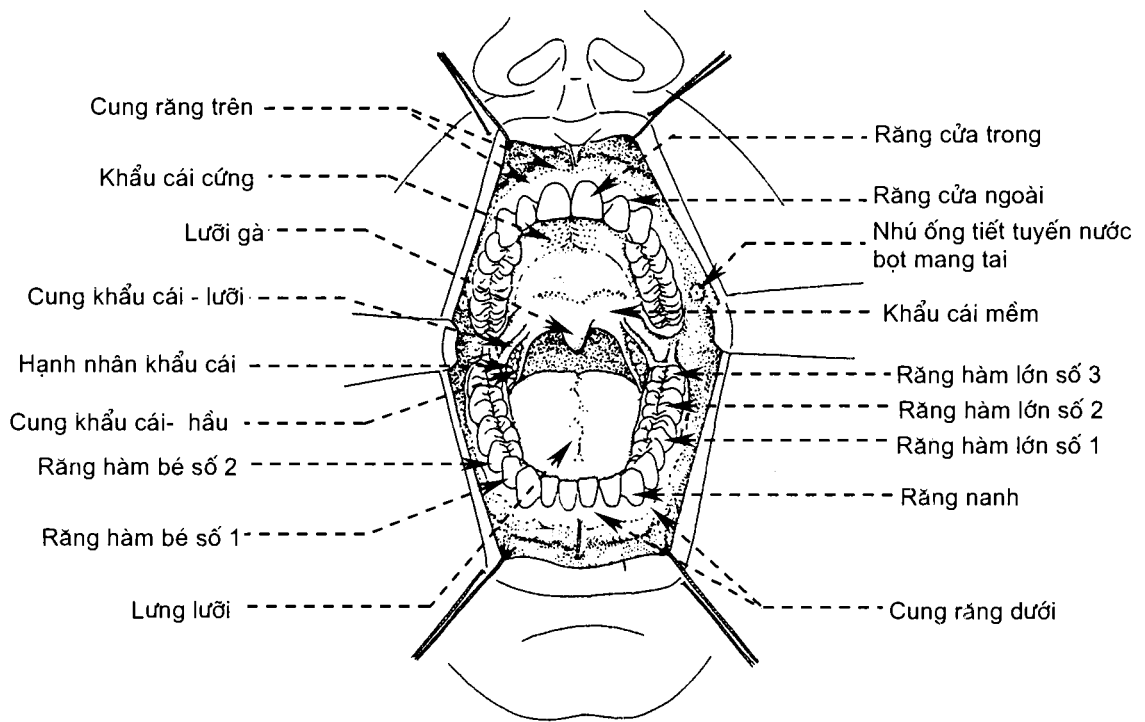




Các cung răng chia ổ miệng thành hai phần: phần trước cung là *tiền đình miệng* và phần sau cung là *ổ miệng chính*.

### 2.1.1. Tiền đình miệng (*vestibulum oris*)

Đây là một khe hình móng ngựa nằm giữa *môi*, *má* và *các cung răng*; nó thông với ổ miệng chính thức qua hai khe ở phía sau các răng hàm lớn thứ ba. Ống tuyến nước bọt mang tai đổ vào tiền đình ở đối diện với răng hàm lớn thứ hai hàm trên. *Các môi trên và dưới* (*labium superius/inferius*) gặp nhau tại *các nếp môi* (*commissura labiorum*), còn hai đầu của khe miệng (khe giữa các môi) gọi là *các góc miệng* (*angulus oris*). Rãnh dọc ở giữa mặt da của môi trên được gọi là *nhân trung* (*philtrum*). Mặt trong của mỗi môi có một nếp niêm mạc nối với lợi gọi là *hãm môi* (*frenulum labii*). *Má* (*bucca*) tạo nên thành bên của miệng, liên tiếp với môi ở phía trước. Nó được cấu tạo từ nông vào sâu bằng da, các cơ bám da và niêm mạc. Giữa cơ và niêm mạc có *thể mỡ má* (*corpus adiposum buccae*).



Hình 7.4. Ổ miệng

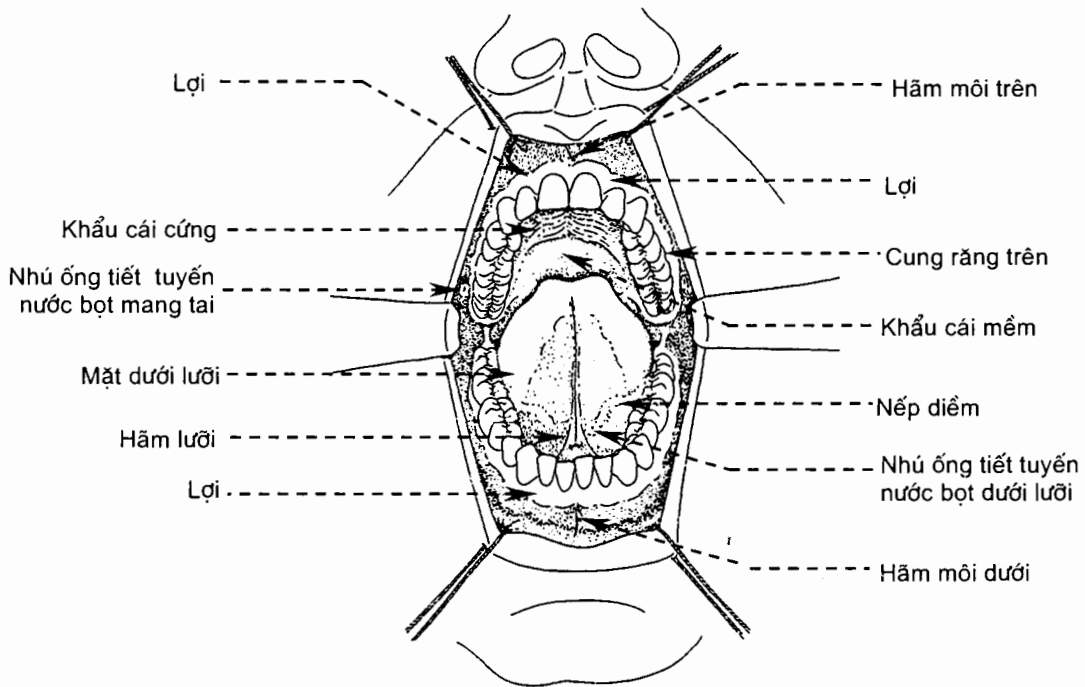
### 2.1.2. Ổ miệng chính thức (*cavitas oris propria*)

Ổ miệng đích thực nằm sau *các cung răng*, giữa *nền miệng* và *khẩu cái*. *Lợi* (*gingivae*) là một lớp mô mềm trùm phủ các cung huyết răng; nó được cấu tạo bằng mô sợi và được phủ bởi thượng mô lát tầng. Lợi gồm hai phần: phần tự do bao quanh cổ răng và phần dính chặt vào các cung huyết răng xương hàm trên và

xương hàm dưới. Ở gần răng niêm mạc trên mặt má của lợi tạo thành những nhú cao gọi là *nhú lợi* (papilla gingivalis). **Khẩu cái** (palatum) hay **vòm miệng** gồm phần cứng cấu tạo bằng xương và phần mềm cấu tạo bằng cân - cơ, tất cả đều được phủ bằng niêm mạc.

**Khẩu cái cứng** (palatum durum) do mỏm khẩu cái của xương hàm trên và mảnh ngang xương khẩu cái tạo nên.

**Khẩu cái mềm** (palatum molle) là một lớp cân - cơ di động bám vào bờ sau khẩu cái cứng, tỏa xuống dưới ra sau ngăn cách tỵ hầu với khẩu hầu. Trên bờ dưới tự do của nó có **lưỡi gà** (uvula palatina) ở chính giữa và hai nếp ở mỗi bên: nếp trước là **cung khẩu cái lưỡi** (arcus palatoglossus), nếp sau là **cung khẩu cái hầu** (arcus palatopharyngeus). Giữa hai cung này là **hố hạnh nhân** (fossa tonsillaris) chứa **hạnh nhân khẩu cái** (tonsilla palatina).



Hình 7.5. Ổ miệng

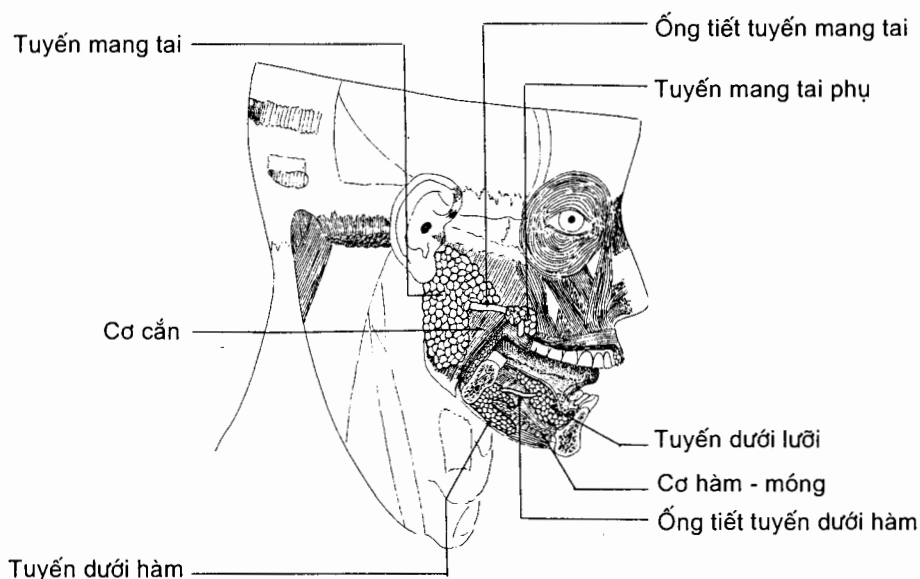
### 2.1.3. Các tuyến nước bọt (H.7.6)

Có các tuyến nước bọt lớn và nhỏ đổ vào ổ miệng. Ba đôi tuyến lớn là tuyến mang tai, tuyến dưới hàm và tuyến dưới lưỡi.

**Tuyến mang tai** (glandula parotidea) là tuyến nước bọt lớn nhất, nặng khoảng 26 g, nằm dưới ống tai ngoài, giữa ngành xương hàm dưới và cơ ức - đòn - chũm. Tuyến có hai **phần nông** và **sâu**. Động mạch cảnh ngoài và tĩnh mạch sau hàm dưới đi qua phần sâu. Các nhánh của thần kinh mặt đi giữa hai phần. **Ống tuyến mang tai** (ductus parotideus) thoát ra từ bờ trước tuyến và đổ vào tiền đình

miệng ở mặt trong má bởi một lỗ nhỏ đối diện với thân răng hàm lớn thứ hai hàm trên. Ống dài 5 cm, chạy theo một đường nối từ bờ dưới bình tai tới điểm giữa của đường nối cánh mũi và mép đỏ môi trên.

**Tuyến dưới hàm** (glandula submandibularis) nằm trong hố dưới hàm ở mặt trong xương hàm dưới. **Ống tuyến dưới hàm** (ductus submandibularis) thoát ra từ phần sâu của tuyến, dài khoảng 5 cm và đổ vào nền miệng bởi một lỗ nhỏ ở cụt dưới lưỡi (cụt nằm ở hai bên hãm lưỡi).



Hình 7.6. Các tuyến nước bọt lớn

**Tuyến dưới lưỡi** (glandula sublingualis) là tuyến nhỏ nhất trong ba đôi tuyến; nó nằm ngay dưới niêm mạc ở hai bên nền miệng, sát mặt trong xương hàm dưới. Mỗi tuyến có 5 - 15 **ống tiết nhỏ** (ductus sublinguales minores) đổ vào miệng ở **nếp dưới lưỡi** (nếp niêm mạc miệng do tuyến dưới lưỡi đội lên, nằm ở hai bên cụt dưới lưỡi) và một **ống tiết lớn** (ductus sublingualis major) đổ vào miệng ở **cụt dưới lưỡi**.

## 2.2. Răng (dentes) (H.7.7)

Răng là một cấu trúc đặc biệt có nhiệm vụ cắt, xé và nghiền thức ăn, góp phần vào việc tiêu hoá cơ học ở miệng.

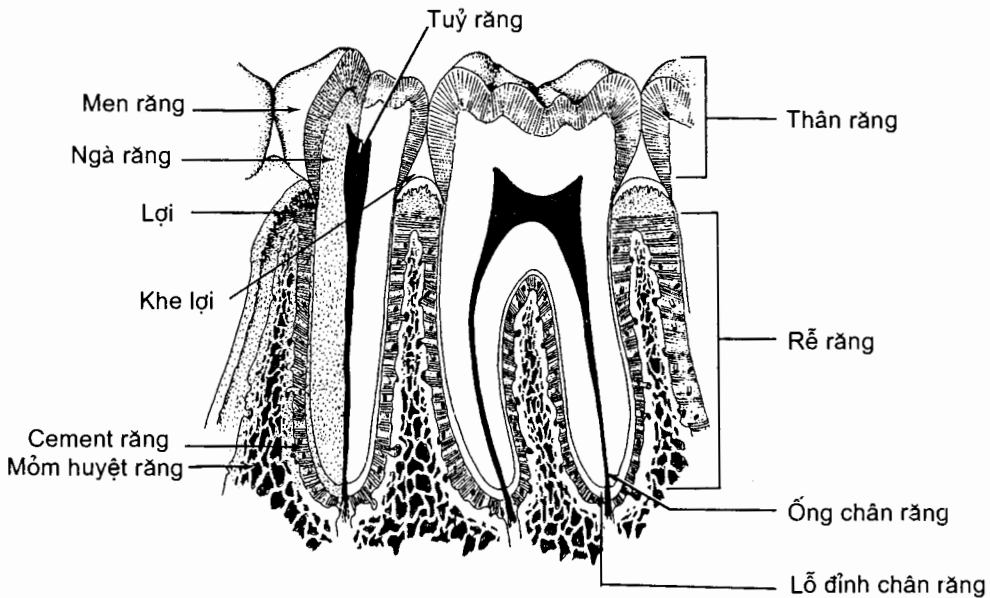
### 2.2.1. Hình thể và cấu tạo

Mỗi răng gồm ba phần: **thân răng** hay **vành răng** (corona dentis) là phần nhô lên trên huyết răng, **chân răng** hay **rễ răng** (radix dentis) là phần cắm vào huyết răng và **cổ răng** (cervix dentis) là phần thắt lại của thân. Chân răng gắn với huyết răng bằng **mô quanh răng**.

Bên trong mỗi răng có một hốc rỗng gọi là **ổ răng** (cavitas dentis) chứa *tủy răng* (pulpa dentis); tủy là một mô liên kết đặc biệt có chứa mạch máu và thần kinh. Bao quanh ổ răng là một lớp mô cứng calci hoá gọi là *xương răng* hay *ngà răng* (dentinum). Xương răng lại được che phủ bằng *men răng* (enamelum) ở thân răng và *chất cement* (cementum) ở chân răng. Ổ răng gồm *ổ thân răng* và ống chân răng; ống chân răng thông ra ngoài tại *lỗ đỉnh chân răng*.

### 2.2.2. Phân loại răng

Răng ở hai xương hàm xếp thành các **cung răng trên** và **dưới** (arcus dentalis superior/inferior). Răng ở mỗi cung gồm bốn loại: *răng cửa* (dentes incisivi), *răng nanh* (dentes canini), *răng hàm bé* (dentes premolares) và *răng hàm lớn* (dentes molares). Răng hàm lớn hàm trên thường có ba chân răng, liên quan với xoang hàm trên. Răng hàm lớn hàm dưới thường có 2 chân răng. Răng hàm lớn thứ ba gọi là *răng khôn* (dens serotinus).




Hình 7.7. Cấu tạo của răng (thiết đồ cắt dọc qua răng hàm bé số 2 và răng hàm lớn số 1)

### 2.2.3. Răng sữa và răng vĩnh viễn

**Răng sữa hay răng thui** (dentes decidui) sẽ rụng sau một thời gian nhất định, xuất hiện trong ổ miệng đứa trẻ từ 6 tháng đến 2 tuổi rưỡi.

Có 20 răng sữa, nghĩa là 5 răng cho mỗi nửa hàm: 2 răng cửa (A, B), 1 răng nanh (C) và 2 răng hàm bé (D, E):

Hàm trên	E	D	C	B	A	A	B	C	D	E
Hàm dưới	E	D	C	B	A	A	B	C	D	E





Thứ tự mọc răng sữa thường là A, B, D, C, E.

Khoảng 12 tuổi các răng sữa đều đã rụng cùng với sự nhú lên của răng vĩnh viễn.

**Răng vĩnh viễn** (dentes permanentes) bắt đầu xuất hiện từ 6 tuổi và thay thế toàn bộ răng sữa cho đến 12 tuổi. Răng vĩnh viễn gồm 32 cái, nghĩa là 8 cái cho mỗi nửa hàm: gồm 2 răng cửa, 1 răng nanh, 2 răng hàm bé, và 3 răng hàm lớn theo công thức sau:

Hàm trên	8	7	6	5	4	3	2	1		1	2	3	4	5	6	7	8
Hàm dưới	8	7	6	5	4	3	2	1		1	2	3	4	5	6	7	8

Thứ tự mọc răng vĩnh viễn thường như sau: 6, 1, 2, 4, 3, 5, 7, 8.

### 2.3. Lưỡi (lingua)

Lưỡi là một khối cơ vân được phủ bởi niêm mạc. Lưỡi nằm trên nền miệng; nó là cơ quan vị giác nhưng cũng đóng vai trò quan trọng trong các động tác nhai, nuốt và nói.

#### 2.3.1. Hình thể ngoài

Lưỡi gồm một thân nằm giữa đỉnh và rễ lưỡi, hai bờ và hai mặt. **Đỉnh lưỡi** (apex linguae) là đầu tự do, đối diện với răng cửa. **Rễ lưỡi** (radix linguae) dính vào nền miệng bởi các cơ từ xương hàm dưới và xương móng đi vào lưỡi.

**Lưng lưỡi** (dorsum linguae) là mặt trên - sau của thân, nơi có một rãnh hình chữ V mà đỉnh quay ra sau gọi là **rãnh tận** (sulcus terminalis); ở đỉnh rãnh có lỗ tịt (foramen caecum linguae). Rãnh tận chia lưng lưỡi thành hai phần: **phần trước rãnh** (pars presulcalis) là phần được phủ bằng một niêm mạc có nhiều **nhú lưỡi** (papillae linguales); **phần sau rãnh** (pars postsulcalis) tạo nên thành trước của khẩu hầu, được phủ bằng một niêm mạc có nhiều nang bạch huyết tập trung lại thành **hạch nhân lưỡi** (tonsilla lingualis). Niêm mạc phần sau bị đội lên thành ba nếp: **nếp lưỡi - thượng thiệt giữa** (plica glossoepiglottica mediana) ở giữa và hai **nếp lưỡi - thượng thiệt bên** (plica glossoepiglottica lateralis) ở hai bên, sát thành bên của hầu. Ba nếp giới hạn nên hai hố nhỏ, gọi là **thung lũng thượng thiệt** (vallecula epiglottica).

**Mặt dưới lưỡi** (facies inferior linguae) nhẵn, dính với nền miệng bởi một nếp niêm mạc trên đường giữa gọi là **hãm lưỡi** (frenulum linguae); hai bên hãm lưỡi có hai **cục dưới lưỡi** (caruncula sublingualis). Lỗ của ống tuyến dưới hàm mở vào ổ miệng ở đỉnh cục dưới lưỡi.

#### 2.3.2. Cấu tạo

Lưỡi được cấu tạo bởi một khung xương sợi và các cơ. Khung xương - sợi gồm **xương móng** cùng hai màng sợi là **cân lưỡi** (aponeurosis lingualis) và **vách lưỡi** (septum lingualis). **Các cơ của lưỡi** (musculi linguae) gồm những cơ mà các thớ phát sinh và tận hết ngay trong lưỡi (các cơ nội tại) và các cơ đi từ phần lân cận

tới tận hết ở lưỡi (cơ ngoại lai). Khi co, các cơ lưỡi làm nâng, hạ lưỡi, đẩy lưỡi ra trước hoặc kéo lưỡi ra sau.

### 2.3.3. Mạch và thần kinh của lưỡi

**Động mạch** gồm các nhánh của *động mạch lưỡi* (a. lingualis): *nhánh lưng lưỡi* (rami dorsales linguae) và *động mạch lưỡi sâu* (a. profunda linguae).

**Tĩnh mạch.** *Tĩnh mạch lưỡi* (v. lingualis) thu máu tĩnh mạch của lưỡi và đổ về tĩnh mạch cảnh trong.

**Bạch huyết** đổ vào các hạch dưới cằm, dưới hàm và các hạch cổ sâu.

**Thần kinh.** Vận động cho các cơ của lưỡi do các nhánh của *thần kinh hạ thiệt* (n. hypoglossus). Phần trước rãnh tận được *thần kinh lưỡi* (n. lingualis), nhánh của thần kinh hàm dưới, chi phối cảm giác chung, *thừng nhĩ* (chorda tympani) chi phối cảm giác vị giác. Cảm giác chung và cảm giác vị giác ở phần sau rãnh tận đều do các nhánh lưỡi của *thần kinh thiệt hầu* (n. glossopharyngeus) chi phối.

## 3. THỰC QUẢN (oesophagus) (H.7.8)

### 3.1. Giới hạn, phân đoạn và kích thước

Thực quản là một ống cơ dài khoảng 25 cm, đi từ chỗ tiếp nối với hầu (ngang mức bờ dưới sụn nhẫn và đốt sống cổ VI) tới chỗ tiếp nối với dạ dày (ở tâm vị, ngang mức sườn trái đốt sống ngực XI). Từ cổ (**phần cổ**), thực quản đi xuống qua ngực (**phần ngực**) và lỗ thực quản của cơ hoành vào bụng (**phần bụng**). Đường kính của thực quản khoảng 2,2 cm nhưng có bốn chỗ hẹp (nơi thực quản khó giãn ra, tức hẹp sinh lý): (i) đầu trên thực quản, (ii) nơi bắt chéo với cung động mạch chủ, (iii) nơi bắt chéo phế quản chính trái và (iiii) chỗ chui qua cơ hoành.

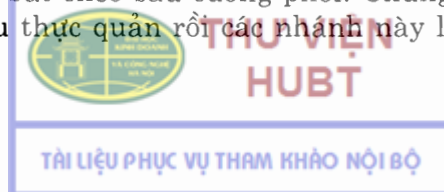
### 3.2. Cấu tạo (xem mục 1)

Niêm mạc thực quản là thượng mô lát tầng, mặt hướng vào lòng thực quản có những nếp dọc.

### 3.3. Liên quan

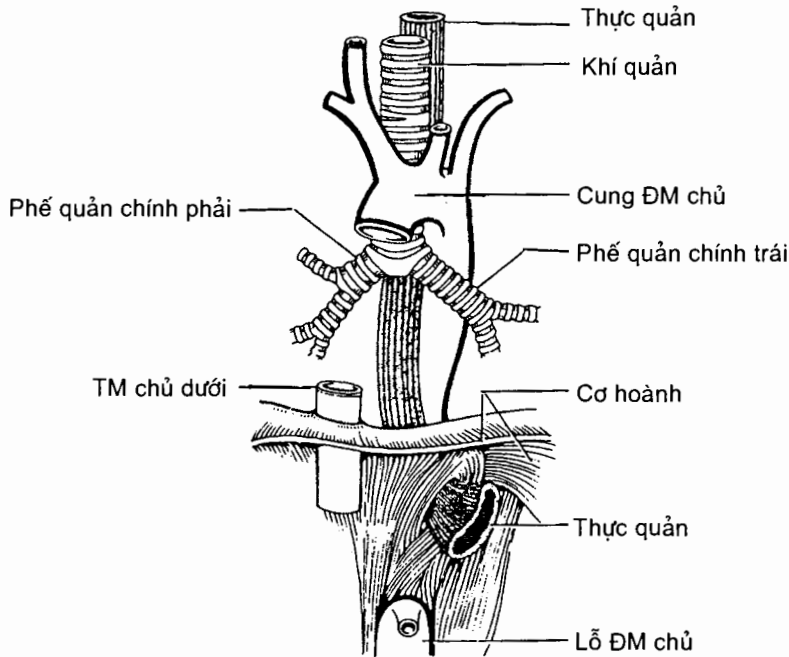
**Phần cổ** (pars cervicalis) của thực quản nằm trước thân các đốt sống cổ, sau khí quản và giữa hai bó mạch cảnh và hai thùy bên tuyến giáp. Thần kinh thanh quản quặt ngược nằm trong khe giữa thực quản và khí quản.

**Phần ngực** (pars thoracica) của thực quản đi qua trung thất trên và trung thất sau, giữa hai ổ màng phổi. Mặt trước thực quản áp sát mặt sau khí quản (ở trên) và tâm nhĩ trái (ở dưới). Mặt sau thực quản áp sát mặt trước thân các đốt sống ngực nhưng ở dưới mức đốt sống ngực bốn thì có ba thành phần ngăn cách thực quản với cột sống: tĩnh mạch đơn ở bên phải, ống ngực ở giữa và động mạch chủ ngực ở bên trái. Các thần kinh lang thang phải và trái tiến sát các bờ bên thực quản sau khi chúng bắt chéo sau cuống phổi. Chúng phân thành các nhánh trên các mặt trước và sau thực quản rồi các nhánh này lại gộp lại tạo thành hai



thân thần kinh lang thang trước và sau chạy xuống trên các mặt trước và sau thực quản đến tận bụng.

**Phần bụng** (pars abdominalis) dài chừng 2 cm, được phúc mạc phủ ở mặt trước và đào thành một rãnh trên phần sau mặt hoành của gan.



Hình 7.8. Liên quan của thực quản


## 4. DẠ DÀY (gaster)

### 4.1. Hình thể ngoài (H.7.9)

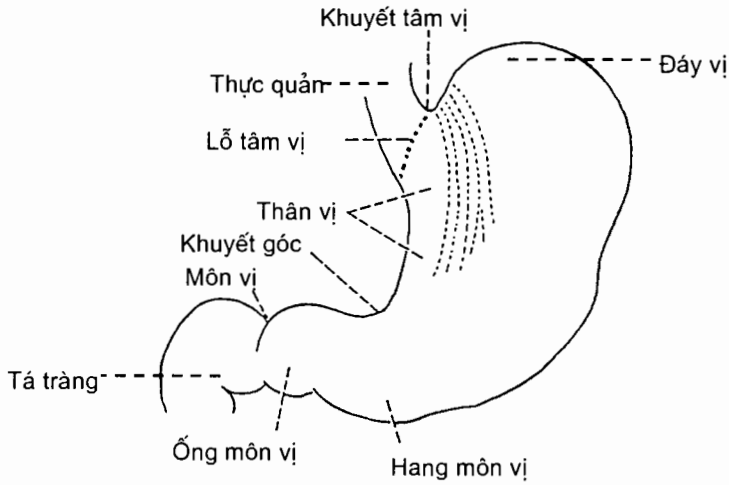
Dạ dày là phần phình to nhất của ống tiêu hoá, nằm ở vùng thượng vị và hạ sườn trái, ngay dưới vòm hoành trái. Hình thể của dạ dày thường thay đổi. Dung tích của dạ dày khoảng 30 ml ở trẻ sơ sinh, 1000 ml ở tuổi dậy thì và 1500 ml khi trưởng thành.

Dạ dày rộng có hình chữ J với hai thành trước và sau hai bờ cong bé và lớn, và hai đầu là tâm vị ở trên và môn vị ở dưới. Các phần của dạ dày kể từ trên xuống dưới là phần tâm vị, đáy vị, thân vị, phần môn vị và môn vị.

**Phần tâm vị** (pars cardiaca) là vùng dạ dày vây quanh lỗ tâm vị (ostium cardiacum). **Đáy vị** (fundus gastricus) là phần phình to hình chỏm cầu ở bên trái lỗ tâm vị và cách thực quản bởi khuyết tâm vị (incisura cardiaca). **Thân vị** (corpus gastricum) nằm giữa đáy vị và phần môn vị. Thân vị được giới hạn ở trên bởi một mặt phẳng nằm ngang qua lỗ tâm vị, ở dưới bởi mặt phẳng ngang qua khuyết góc (incisura angularis) của bờ cong nhỏ. **Phần môn vị** (pars pylorica)

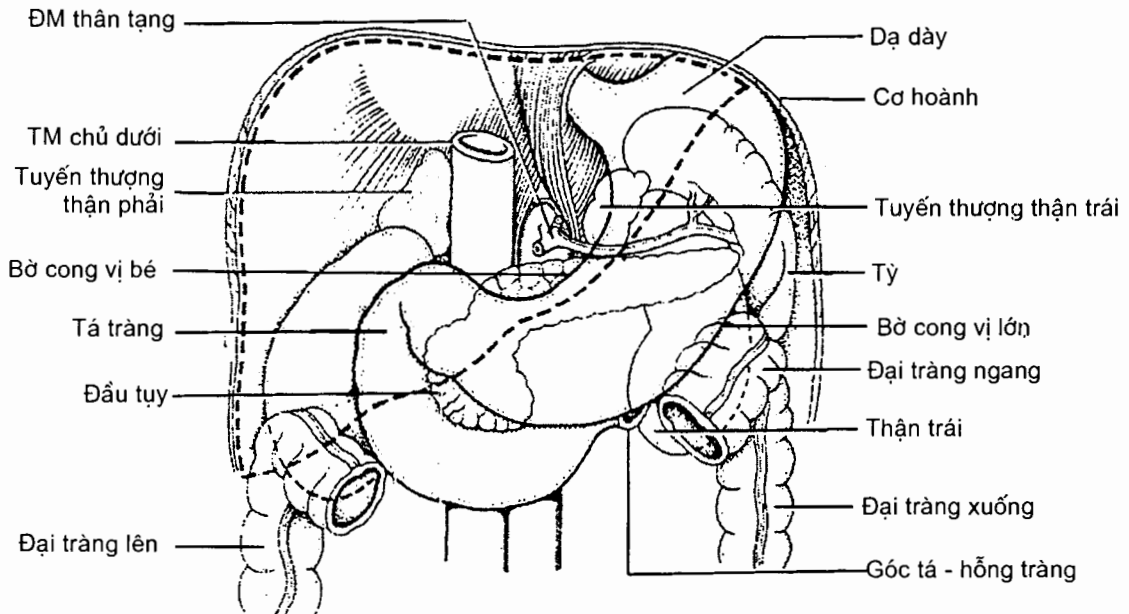


nằm ngang, gồm *hang môn vị* (antrum pyloricum) và *ống môn vị* (canalis pyloricus). **Môn vị** (pylorus) là đoạn tiếp theo ống môn vị, là đầu dưới của dạ dày, nơi dạ dày thông với tá tràng qua *lỗ môn vị* (ostium pyloricum).




**Hình 7.9.** Hình thể ngoài của dạ dày

**4.2. Liên quan (H.7.10)**



**Hình 7.10.** Liên quan của dạ dày


  
**THƯ VIỆN HUBT**
  
 TÀI LIỆU PHỤC VỤ THAM KHẢO NỘI BỘ



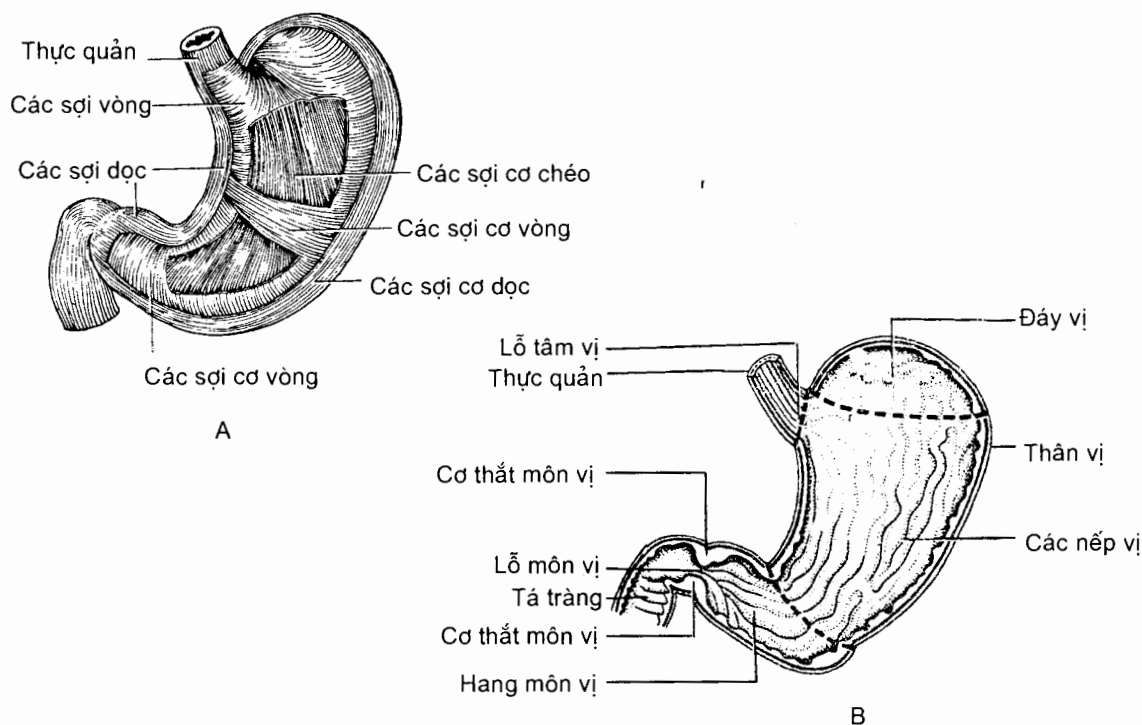
**Thành trước** dạ dày (paries anterior) có hai phần liên quan: **phần trên** nằm sau cơ hoành và thành ngực, **phần dưới** nằm sau vùng thượng vị của thành bụng trước. Ở trên, qua vòm hoành trái dạ dày liên quan với ổ màng phổi trái và ổ ngoại tâm mạc; thùy gan trái lách giữa dạ dày và cơ hoành.

**Thành sau** dạ dày (paries posterior) liên quan qua túi mạc nối với thân và đuôi tụy, tỳ, tuyến thượng thận và thận trái. Phần môn vị của dạ dày tựa lên mạc treo đại tràng ngang và qua mạc treo này liên quan với ruột non.


**Bờ cong vị bé** (curvatura gastrica minor) nằm gần động mạch thân tạng và được nối với gan bằng mạc nối bé. Ở dọc theo bờ cong này, giữa hai lá của mạc nối bé, có vòng mạch bờ cong vị bé. **Bờ cong vị lớn** (curvatura gastrica major) có ba đoạn: đoạn đáy vị nối với cơ hoành bằng *dây chằng vị - hoành* và liên quan với tỳ; đoạn trên của thân vị nối với tỳ bằng *dây chằng vị - tỳ*; đoạn còn lại là nơi bám của *dây chằng vị - đại tràng*. Ba dây chằng bám vào bờ cong lớn là ba phần chính của *mạc nối lớn*. Vòng mạch quanh bờ cong vị lớn đi trong dây chằng vị - đại tràng ở cách bờ cong lớn 1,5 cm.

### 4.3. Cấu tạo (xem thêm mục 1.1) (H.7.11)

Để thích ứng với chức năng nghiền trộn thức ăn, lớp cơ vòng của dạ dày có các sợi chéo nằm trong các sợi vòng; lớp cơ vòng dày lên ở quanh lỗ môn vị tạo nên *cơ thắt môn vị*. Khi dạ dày rỗng, niêm mạc của nó có những nếp dọc gọi là *nếp vị*. Dưới niêm mạc có nhiều tuyến tiết dịch vị.



Hình 7.11. Cấu tạo của dạ dày  
A. Lớp cơ B. Lớp niêm mạc



## 4.4. Mạch và thần kinh

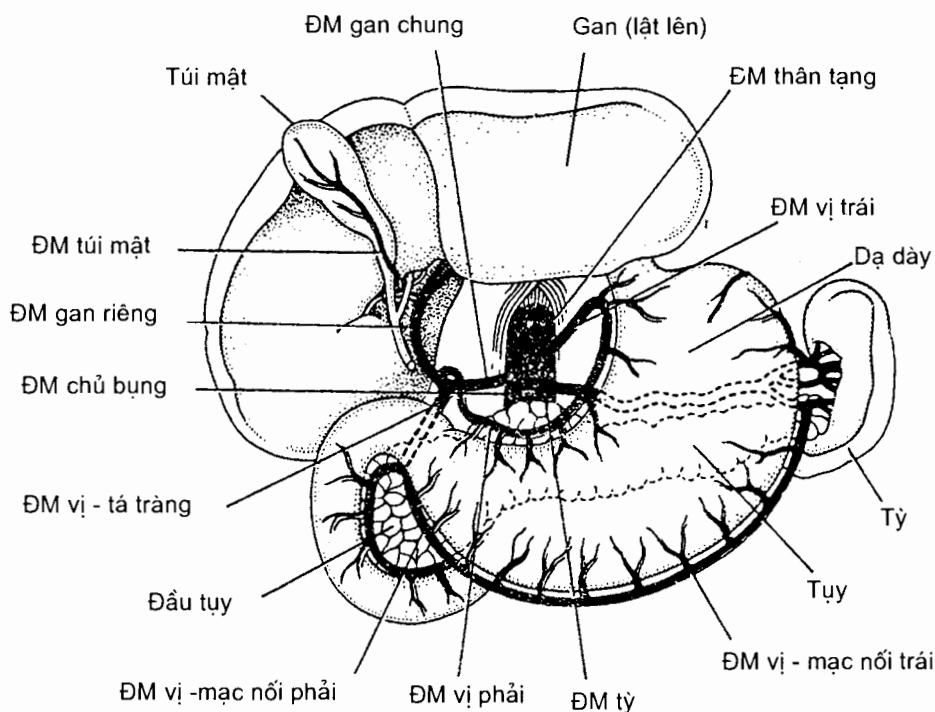
### 4.4.1. Mạch dạ dày (H.7.12)

Các động mạch cấp huyết cho dạ dày là những nhánh tách trực tiếp từ động mạch thân tạng hoặc gián tiếp từ các nhánh của động mạch thân tạng, chúng thường tiếp nối với nhau dọc theo các bờ cong của dạ dày tạo nên các vòng mạch quanh các bờ cong này.

Vòng mạch quanh bờ cong vị bé do động mạch vị trái (a.gastrica sinistra), nhánh của động mạch thân tạng, tiếp nối với động mạch vị phải (a.gastrica dextra), nhánh của động mạch gan chung, ở dọc bờ cong vị bé, giữa hai lá của mạc nối nhỏ.

Vòng mạch quanh bờ cong vị lớn do động mạch vị - mạc nối phải (a.gastro-omentalis dextra), nhánh của động mạch vị tá tràng, nối tiếp với động mạch vị - mạc nối trái (a.gastro - omentalis sinistra), nhánh của động mạch tỳ, ở dọc bờ cong vị lớn, giữa hai lá của mạc nối lớn.

Ngoài ra còn có các động mạch khác cấp huyết cho đáy vị, phần trên thân vị và tâm vị, như các nhánh thực quản (rami oesophageales) của động mạch vị trái, các động mạch vị ngắn (Aa.gastrici breves) và động mạch vị sau (a.gastrica posterior) của động mạch tỳ.



Hình 7.12. Động mạch thân tạng



Các tĩnh mạch đi kèm và có tên giống với động mạch. Chúng trực tiếp hoặc gián tiếp đổ vào tĩnh mạch cửa.

Bạch huyết của dạ dày đổ vào chuỗi hạch vị mạc nối và chuỗi hạch tụy tỳ.

#### 4.4.2. Thân kinh của dạ dày

Dạ dày nhận được các nhánh tự chủ đến từ đám rối tạng và các thân lang thang trước và sau.

### 5. RUỘT NON VÀ CÁC TUYẾN TIÊU HOÁ LỚN

Ruột non là đoạn dài nhất của ống tiêu hoá, đi từ môn vị tới góc tá - hỗng tràng. Nó gồm ba phần liên tiếp là tá tràng, hỗng tràng và hồi tràng. Các tuyến tiêu hoá lớn là gan và tụy cũng được mô tả ở phần này.

#### 5.1. Ruột non

##### 5.1.1. Tá tràng (*duodenum*) (H.7.13)

Tá tràng là phần đầu của ruột non dài khoảng 25 cm, đi từ môn vị (ngang sườn phải đốt sống thắt lưng thứ nhất) tới góc tá - hỗng tràng (*flexura duodenojejunalis*) ở ngang sườn trái đốt thắt lưng II. Tá tràng đặc biệt quan trọng vì là nơi ống mật và ống tụy đổ vào.

##### Hình thể ngoài

Tá tràng uốn cong hình chữ C hướng sang trái và ôm quanh đầu tụy. Nó đi theo một con đường gấp khúc gồm bốn phần trên, xuống, ngang và lên.

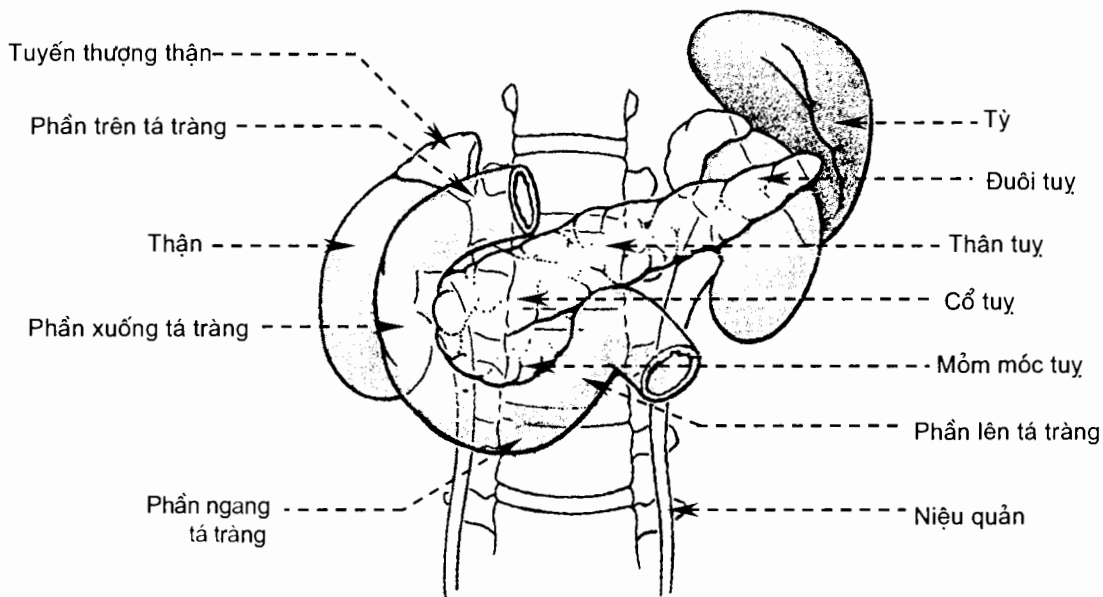
**Phần trên** (*pars superior*) từ môn vị chạy lên trên, sang phải và ra sau ở sườn phải thân đốt sống thắt lưng I. Đoạn đầu hơi phình to của phần trên được gọi là bóng tá tràng (*ampulla*), hay hành tá tràng, và di động giữa các mạc nối.

**Phần xuống** (*pars descendens*) chạy xuống ở bên phải đầu tụy, dọc theo bờ phải các thân đốt sống thắt lưng I - III; phần này ở trước và dính với phần trong mặt trước thận phải. Ống mật chủ và ống tụy đổ vào thành sau - trong phần xuống. Chỗ gấp góc giữa các phần trên và xuống gọi là góc tá tràng trên (*flexura duodeni superior*).

**Phần ngang** (*pars horizontalis*) chạy ngang từ phải sang trái ở dưới đầu tụy, bắt chéo trước tĩnh mạch chủ dưới, thân đốt sống thắt lưng III và động mạch chủ bụng. Nơi liên tiếp giữa phần xuống và phần ngang của tá tràng gọi là góc tá tràng dưới (*flexura duodeni inferior*).

**Phần lên** (*pars ascendens*) chạy lên dọc bờ trái động mạch chủ bụng và tận cùng tại góc tá hỗng tràng ở ngang sườn trái thân đốt sống thắt lưng II.

Tá tràng nằm sau phúc mạc và cố định, trừ bóng tá tràng.



Hình 7.13. Tá tràng và tụy (nhìn trước)

### Hình thể trong

Tá tràng được cấu tạo bởi 4 lớp mô như cấu tạo chung của ống tiêu hoá dưới cơ hoành. Áo ngoài của tá tràng cố định là phúc mạc ở mặt trước và mô liên kết ở mặt sau. Niêm mạc trên mặt sau trong của phần xuống có hai nhú lồi: *nhú tá tràng lớn* (papilla duodeni major) ở chỗ nối giữa 2/3 trên và 1/3 dưới phần xuống và *nhú tá tràng bé* (papilla duodeni minor) ở trên nhú tá tràng lớn khoảng 3 cm. Ống mật chủ và ống tụy đổ vào tá tràng tại đỉnh nhú tá tràng lớn, ống tụy phụ đổ vào đỉnh nhú tá tràng bé.


Tá tràng và đầu tụy có chung liên quan và mạch nuôi (Xem Mục 5.3).

### 5.1.2. Hồng tràng và hồi tràng (*jejunum et ileum*) (H.7.1)

Hồng tràng và hồi tràng dài khoảng 6 - 7 m, trong đó 4/5 trên được coi là hồng tràng, ranh giới giữa hai phần không rõ ràng. Chúng uốn thành 14 - 16 quai hình chữ U bắt đầu từ nơi hồng tràng liên tiếp với phần lên của tá tràng (góc tá hồng tràng) và tận hết ở chỗ hồi tràng đổ vào manh tràng, nơi có *van hồi - manh tràng* (valva ileocaecalis). Sự sắp xếp các quai ruột khác nhau từng đoạn: ở trên, các quai nằm ngang; ở dưới, các quai thường nằm dọc. Hồng, hồi tràng được treo vào thành lưng bởi mạc treo ruột non. Chức năng chủ yếu của hồng và hồi tràng là hấp thu chất dinh dưỡng.

### Liên quan

Hồng tràng và hồi tràng nằm trong ổ bụng, dưới đại tràng ngang và mạc treo đại tràng ngang, phía trên các tạng trong chậu hông bé, hai bên là đại tràng lên và đại tràng xuống. Hồng - hồi tràng được phủ ở phía trước bởi mạc nối lớn.





## Cấu tạo

Hỗng - hồi tràng được cấu tạo bởi 4 lớp mô như cấu tạo chung của ống tiêu hoá. Áo niêm mạc của chúng (và tá tràng) có diện tích lớn nhờ những *nếp vòng*, trên mỗi nếp vòng lại có những *mao tràng*. Bên dưới niêm mạc có các nang bạch huyết chùm và các nang bạch huyết đơn độc.

Phúc mạc của hỗng - hồi tràng được kết nối với phúc mạc thành bụng sau qua một nếp phúc mạc gọi là *mạc treo ruột non* (mesenterium), treo hỗng - hồi tràng vào thành bụng sau. Mạc treo trông như một cái quạt vì bờ dính vào thành bụng sau của nó (gọi là *rễ mạc treo - radix mesenterii*) chỉ dài khoảng 15 cm trong khi ruột non dài tới 6m, làm cho mạc treo phải gấp lại. Rễ mạc treo đi từ góc tá - hỗng tràng tới góc hồi - manh tràng (trước khớp cùng - chậu phải). Mạc treo ruột non gồm hai lá, giữa hai lá có chứa nhiều mạch máu, hạch bạch huyết, thần kinh và mô mỡ.

### Mạch và thần kinh (Xem thêm Mục 6.4)

*Động mạch.* Hỗng - hồi tràng được cấp huyết bởi 15 đến 18 nhánh của *động mạch mạc treo tràng trên* (a.mesenterica superior). Các nhánh này đi trong hai lá của mạc treo ruột non và phân nhánh tiếp nối với nhau tạo nên các cung mạch trước khi cho những nhánh thẳng đến ruột.

*Tĩnh mạch.* Các tĩnh mạch đi kèm động mạch rồi đổ vào *tĩnh mạch mạc treo tràng trên* (v.mesenterica superior).

*Bạch huyết* đổ vào các *hạch tạng mạc treo tràng* (nodi lymphatici viscerales mesenterici).

*Thần kinh* gồm các nhánh tách ra từ *đám rối mạc treo tràng trên* (plexus mesentericus superior).

## 5.2. Gan (hepar)

Gan là một tuyến lớn nhất cơ thể, chiếm khoảng 2% trọng lượng cơ thể ở người lớn và 5% ở trẻ em.

### Vị trí - kích thước và đối chiếu

Gan nằm trong ổ bụng, dưới vòm hoành phải nhưng có một phần lấn sang trái nằm ở dưới vòm hoành trái và vùng thượng vị. Ở người sống gan có màu đỏ nhạt, trơn láng, mật độ chắc, cân nặng khoảng 2 - 3 kg (trong đó có khoảng 800- 900g máu); bề ngang của gan dài khoảng 28 cm, bề trước sau 18 cm và cao trung bình 8cm. Bờ dưới gan chạy dọc theo cung sườn phải, bắt chéo qua vùng thượng vị và cung sườn trái. Điểm cao nhất của gan ở phía sau xương sườn thứ V bên phải, ngay dưới núm vú. Gan di động theo nhịp thở, theo sự di chuyển của cơ hoành.

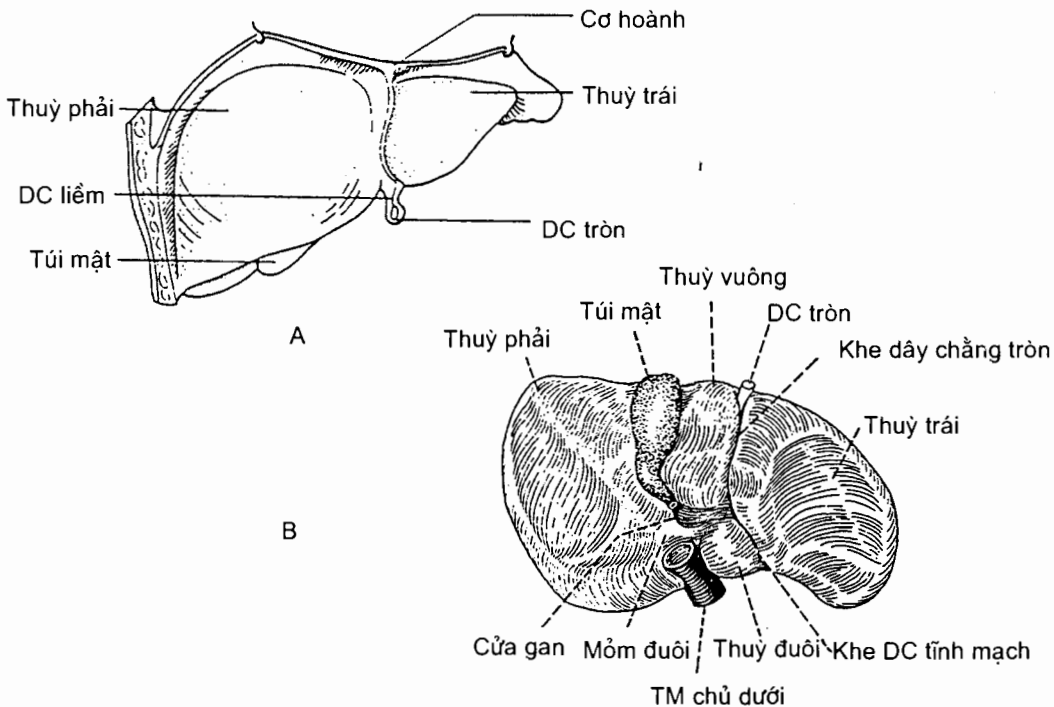
### 5.2.1. Hình thể ngoài và liên quan (H.7.14)

Gan gân có hình một nửa quả dưa hấu cắt chéo. Gan có hai mặt: *mặt hoành lõm* và *mặt tạng phẳng*. Ranh giới giữa hai mặt ở phía sau không rõ, ở phía trước là một bờ sắc gọi là *bờ dưới*.




**Mặt hoành** (facies diaphragmatica). Mặt hoành của gan có hình vòm, nhẵn, áp sát vào cơ hoành và được chia thành bốn phần: **trên**, **trước**, **phải** và **sau**. Phần sau của mặt hoành có một vùng nằm giữa hai lá của dây chằng vành, nơi không có phúc mạc phủ, và được gọi là *vùng trần* (area nuda). Dây chằng liềm chia mặt hoành thành hai thùy, *thùy phải* và *thùy trái*. Qua cơ hoành, mặt hoành liên quan với ổ màng phổi và ổ ngoại tâm mạc.

**Mặt tạng** (facies visceralis). Mặt tạng, hay mặt dưới, hướng về phía sau - dưới và tiếp xúc với nhiều tạng bụng. Mặt này có hai nhóm rãnh chạy theo hướng trước - sau. Nhóm rãnh ở bên trái gồm *khe dây chằng tròn* (fissura ligamenti teretis) ở trước (chứa *dây chằng tròn gan* - ligamentum teres hepatis) và *khe dây chằng tĩnh mạch* (fissura ligamenti venosi) ở sau (chứa *dây chằng tĩnh mạch* - ligamentum venosum). Nhóm rãnh bên phải rộng và nông, gồm *hố túi mật* (fossa vesicae biliaris) ở trước (chứa túi mật) và *rãnh tĩnh mạch chủ* (sulcus venae caeve) ở sau (chứa tĩnh mạch chủ dưới). Nối giữa hai nhóm rãnh là một khe ngang gọi là *cửa gan* (porta hepatis), nơi mà các thành phần của cuống gan đi vào hoặc ra khỏi gan. Mặt tạng được các rãnh chia thành 4 thùy và mang những vết ấn của các tạng bụng. Phần bên phải các rãnh phải là *thùy phải*, nơi có *ấn đại tràng* (impressio colica) ở trước, *ấn thận* (impressio renalis) và *ấn thượng thận* (impressio suprarenalis) ở sau. Phần ở bên trái các rãnh trái là *thùy trái* có *ấn thực quản* (impressio oesophagea) và *ấn dạ dày* (impressio gastrica). Giữa hai nhóm rãnh dọc và ở phía trước cửa gan là *thùy vuông* (lobus quadratus) còn phần sau cửa gan là *thùy đuôi* (lobus caudatus).



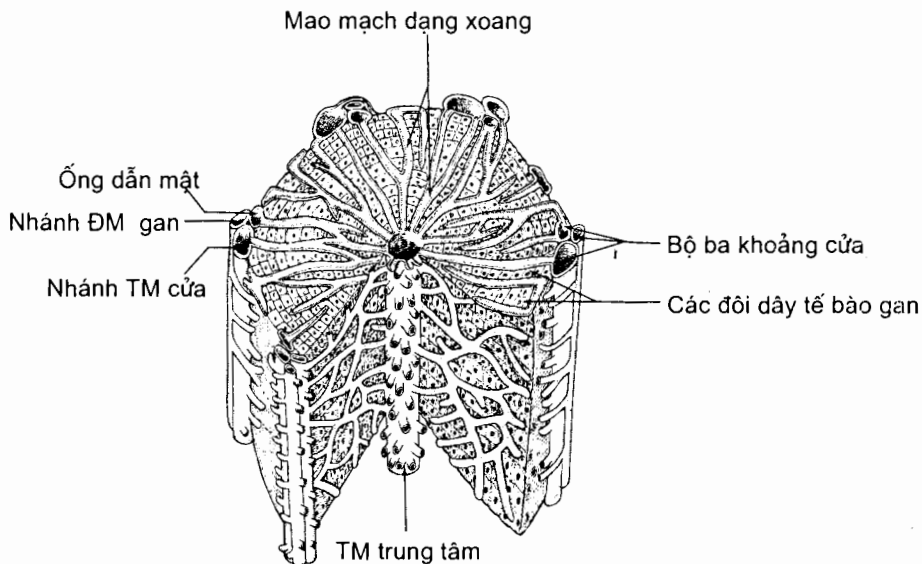
**Hình 7.14.** Các mặt của gan  
A. Mặt hoành B. Mặt tạng



### 5.2.2. Cấu tạo (H.7.15)

Gan được phủ bởi phúc mạc, trừ vùng trần. Dưới phúc mạc là áo xơ (tunica fibrosa). Ở cửa gan, áo xơ đi vào trong gan cùng các mạch tạo nên *bao xơ quanh mạch* (capsula fibrosa peri - vascularis) hay là bao Glisson.

Gan được phân chia thành các đơn vị cấu trúc gọi là *tiểu thùy*. Mỗi tiểu thùy là một khối nhu mô gan mà mặt cắt ngang có hình 5 hoặc 6 cạnh. Ở mỗi góc của tiểu thùy có một khoảng mô liên kết gọi là *khoảng cửa*, nơi chứa một nhánh tĩnh mạch cửa, một nhánh động mạch gan và một ống dẫn mật. Ở trung tâm mỗi tiểu thùy gan có một *tĩnh mạch trung tâm*. Từ tĩnh mạch trung tâm có những đôi dây tế bào gan hình lập phương toả ra ngoại vi. Giữa hai đôi dây tế bào liền nhau là những *mao mạch dạng xoang* dẫn máu từ nhánh tĩnh mạch cửa và nhánh động mạch gan ở khoảng cửa tới tĩnh mạch trung tâm. Thành của các mao mạch dạng xoang được tạo nên bởi các tế bào nội mô, trong đó có một số đại thực bào có tên là *tế bào Kupffer*. Mỗi tĩnh mạch trung tâm hợp với các tĩnh mạch trung tâm của tiểu thùy khác tạo nên các tĩnh mạch lớn hơn, và cuối cùng tạo thành *các tĩnh mạch gan* chạy ra khỏi gan đổ vào tĩnh mạch chủ dưới. Ở giữa các đôi dây tế bào gan là *các vi quản mật*; đầu ngoại vi của vi quản mật đổ vào ống mật ở khoảng cửa (ống gian tiểu thùy). Các ống mật ở khoảng cửa hợp nên những ống mật lớn dần, cuối cùng thành các ống gan phải và trái đi ra khỏi gan.



Hình 7.15. Sơ đồ một tiểu thùy gan

### 5.2.3. Phương tiện giữ gan tại chỗ

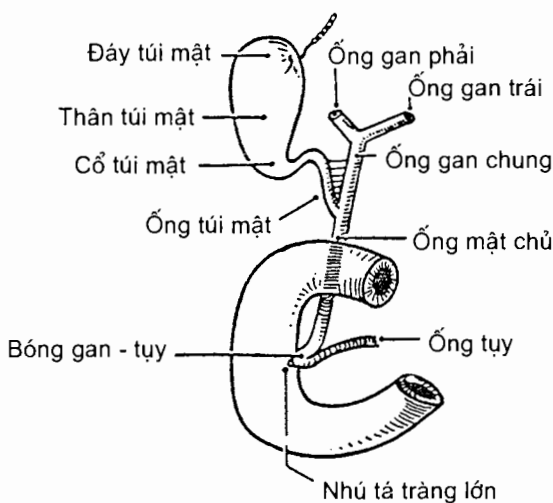
Gan được giữ tại chỗ bởi: (i) tĩnh mạch chủ dưới cùng các tĩnh mạch gan; (ii) dây chằng hoành - gan (là lớp mô liên kết dính vùng trần của gan với cơ hoành); và (iii) dây chằng vành và dây chằng liềm.

**Dây chằng vành** (ligamentum coronarium) được tạo nên bởi sự lật của phúc mạc gan lên cơ hoành: phúc mạc từ mặt hoành lật lên trên và ra trước, phúc mạc từ mặt tạng lật xuống dưới và ra sau; những đường lật được gọi là các lá của dây chằng; khoảng nằm giữa hai đường lật là vùng trần. Vùng trần của gan hẹp dần về phía hai đầu gan và tại đó các lá trên và dưới gặp nhau tạo nên *các dây chằng tam giác phải và trái* (ligamentum triangulare dextrum/ sinistrum). Như vậy, dây chằng vành là nơi liên tiếp giữa phúc mạc phủ gan và phúc mạc phủ mặt dưới cơ hoành. Hai nửa của lá trước - trên của dây chằng vành tiến từ hai đầu gan vào giữa nhưng không gặp nhau vì mỗi nửa lá liên tiếp với một lá của dây chằng liềm. *Dây chằng liềm* (ligamentum falciforme) là một nếp phúc mạc hình liềm đi từ mặt hoành của gan (bờ gan) tới cơ hoành và thành bụng trước (tới rốn). Dây chằng này có một bờ tự do đi từ rốn tới đầu trước bờ gan. Giữa hai lá của bờ tự do dây chằng liềm chứa một thùng sợi gọi là *dây chằng tròn gan*: dây chằng này đi từ rốn tới khuyết dây chằng tròn ở bờ dưới gan. Hai nửa của lá sau - dưới của dây chằng vành cũng tiến từ hai đầu gan vào giữa và liên tiếp với hai lá mạc nối nhỏ. Dây chằng liềm và các dây chằng tam giác được xem như những bộ phận của dây chằng vành.

Một số cấu trúc khác có tên là "dây chằng" nhưng không có vai trò giữ gan. Đó là: *mạc nối nhỏ* (omentum minus), *dây chằng tròn gan* và *dây chằng tĩnh mạch*. Dây chằng tròn là di tích của tĩnh mạch rốn; dây chằng tĩnh mạch là di tích của ống tĩnh mạch.

#### 5.2.4. Đường dẫn mật ngoài gan (H.7.16)

Mật được dẫn ra khỏi gan bằng các **ống gan phải và trái**. Sau khi ra khỏi gan ở cửa gan, các ống này hợp thành **ống gan chung** (ductus hepaticus communis), một ống dài khoảng 4 cm. Ống gan chung chạy xuống dưới và sang phải giữa hai lá của bờ tự do mạc nối nhỏ. Khi tới gần bờ trên phần trên tá tràng, nó cùng với **ống túi mật** (ductus cysticus) hợp nên **ống mật chủ** (ductus choledóchus).



Hình 7.16. Đường dẫn mật ngoài gan





Ống mật chủ dài khoảng 8 -10 cm và có đường kính khoảng 5 - 6 mm. Ống này tiếp tục chạy xuống trong mạc nối nhỏ, sau đó đi ở sau phần trên tá tràng và đầu tụy rồi cùng ống tụy đổ vào phần xuống tá tràng ở đỉnh nhú tá tràng lớn.

**Túi mật** (vesica biliaris) là một túi hình quả lê, nằm trong hố túi mật ở mặt tạng của gan. Túi mật, với kích thước khoảng 8 cm chiều dài và khoảng 3 cm bề ngang (nơi rộng nhất), gồm một *đáy* (fundus vesicae biliaris) hướng ra trước và vượt quá khuyết túi mật của bờ dưới gan); một *thân* (corpus vesicae biliaris) nằm áp vào hố túi mật; và một *cổ* (collum vesicae biliaris). Cổ túi mật phình ở giữa thành một bể con, nơi sỏi hay đọng lại. Hai đầu cổ túi mật thì hẹp, đầu trên gấp vào thân, đầu dưới gấp vào ống túi mật.

Ống túi mật dài từ 2 đến 4 cm, từ cổ túi mật chạy xuống dưới và sang trái hợp với ống gan chung tạo nên ống mật chủ.

Các ống gan phải và trái, ống gan chung và ống mật chủ là đường mật chính. Túi mật và ống túi mật là đường mật phụ.

### 5.2.5. Mạch và thần kinh

**Động mạch** (H.7.12). Gan được *động mạch gan riêng* (a. hepatica propria) cấp máu. Sau khi tách khỏi động mạch thân tạng, *động mạch gan chung* chạy ra trước và sang phải ở bờ trên khối tá - tụy (dính). Tới bờ trái tĩnh mạch cửa, nó tách ra *động mạch vị - tá tràng* rồi chạy lên vào cuống gan. Trong cuống gan, nó đi ở bên trái ống mật chủ và ống gan chung, tách ra *động mạch vị phải* rồi trở thành *động mạch gan riêng*. Chạy lên tới gần cửa gan, động mạch gan riêng tách đôi thành *ngành phải* (ramus dexter) và *ngành trái* (ramus sinister). Các ngành này đi vào gan và chia nhánh nhỏ dẫn tới những tiểu động mạch nằm trong khoảng cửa. Trước khi vào gan, ngành phải tách ra *động mạch túi mật*.

#### Tĩnh mạch

**Tĩnh mạch cửa** (vena portae hepatis) (H.5.17 và H.5.18) (Xem thêm Mục 4.1.2 chương V).

Tĩnh mạch cửa là tĩnh mạch chức phận đưa các chất hấp thu được từ ống tiêu hoá dưới cơ hoành về gan, để gan chọn lọc, chế biến và dự trữ.

Tĩnh mạch cửa được hình thành do sự hợp lại của *tĩnh mạch mạc treo tràng trên* và *tĩnh mạch tỳ* (v.splenica) (sau khi tĩnh mạch này nhận *tĩnh mạch mạc treo tràng dưới*). Từ chỗ hình thành ở phía sau khuyết tụy, nó chạy chéo lên trên và sang phải ở sau đầu tụy và phần trên tá tràng rồi đi giữa hai lá của mạc nối bé cùng động mạch gan riêng và ống mật chủ, tới cửa gan thì chia thành hai *ngành phải* và *trái* (ramus dexter/ sinister) đi vào gan, phân nhánh trong gan đến các tiểu tĩnh mạch ở khoảng cửa. Trên đường đi, tĩnh mạch cửa nhận *tĩnh mạch túi mật* (v.cystica), *các tĩnh mạch cạnh rốn* (Vv.para-umbilicales), *tĩnh mạch vị trái* (v.gastrica sinistra), *tĩnh mạch vị phải* (v.gastrica dextra) và *tĩnh mạch trước môn vị* (v.prepylorica).

Các nhánh của tĩnh mạch cửa tiếp nối với các nhánh của hệ thống tĩnh mạch chủ ở ba nơi: giữa tĩnh mạch vị trái và tĩnh mạch thực quản ở thực quản, giữa các

tĩnh mạch cạnh rốn và các tĩnh mạch thành bụng ở quanh rốn (vòng nối quanh rốn), và giữa tĩnh mạch trực tràng trên và các tĩnh mạch trực tràng giữa và dưới ở trực tràng. Khi tuần hoàn tĩnh mạch cửa bị trở ngại (như trong xơ gan), áp lực tĩnh mạch cửa gia tăng, các vòng nối có thể bị dẫn ra gây nên tuần hoàn bàng hệ (ở quanh rốn), hoặc vỡ ra gây nôn ra máu và đại tiện ra máu.

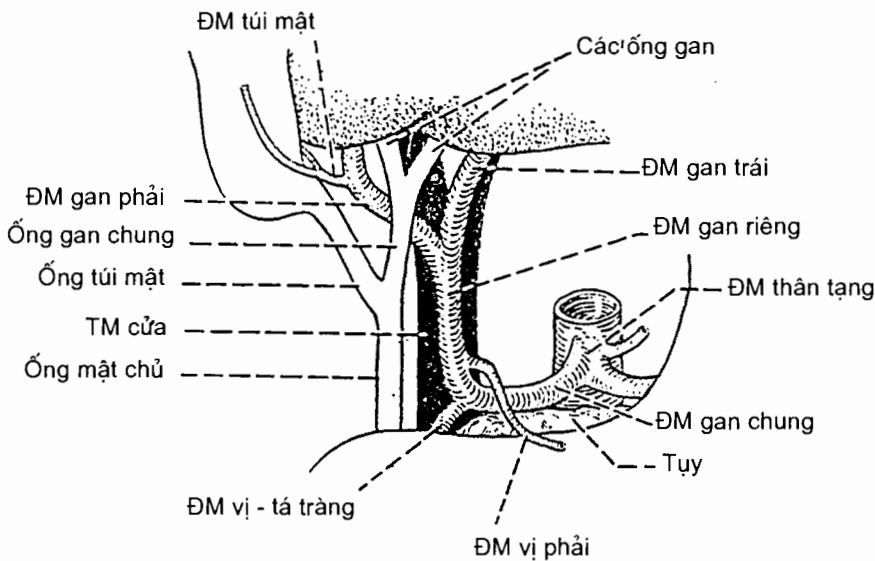
**Tĩnh mạch gan** (venae hepaticae). Các tĩnh mạch trung tâm tiểu thụ của gan hợp nên các tĩnh mạch lớn dần rồi cuối cùng tạo thành *các tĩnh mạch gan phải* (Vv. hepaticae dextrae), *các tĩnh mạch gan giữa* (Vv. hepaticae intermediae) và *các tĩnh mạch gan trái* (Vv. hepaticae sinistrae). Các tĩnh mạch gan đổ vào tĩnh mạch chủ dưới.

**Thần kinh** gồm các nhánh của thần kinh X và đám rối tạng.

### 5.2.6. Cuống gan (H.7.17)

Cuống gan đi từ cửa gan tới phần trên tá tràng và là nơi chứa hầu hết các thành phần đi vào và đi ra khỏi gan. Các thành phần của cuống gan nằm tương đối tập trung giữa hai lá của dây chằng gan - tá tràng (thuộc mạc nối nhỏ) và bao gồm: đường dẫn mật chính, động mạch gan riêng, tĩnh mạch cửa, các mạch bạch huyết và thần kinh.

Trong cuống gan, các thành phần sắp xếp như sau: tĩnh mạch cửa ở sau, ống gan và ống mật chủ nằm ở trước - phải tĩnh mạch cửa, động mạch gan riêng nằm ở trước - trái tĩnh mạch cửa. Ở gần cửa gan thì hai ngành tĩnh mạch cửa nằm ở sau cùng, lớp trước hai ngành này là các ngành (phải và trái) của động mạch gan và trước nhất là các ống gan.



Hình 7.17. Cuống gan  
**THƯ VIỆN HUBT**  
 TÀI LIỆU PHỤC VỤ THAM KHẢO NỘI BỘ

### 5.3. Tụy (pancreas) (H.7.10 và H.7.13)

Tụy vừa là một tuyến ngoại tiết của hệ tiêu hoá, vừa là một tuyến nội tiết.

#### Màu sắc, kích thước và vị trí

Tụy màu xám hồng, dài 12 đến 15 cm, cao 6 cm, dày 3 cm, nặng khoảng 80g. Từ phần xuống của tá tràng, tụy đi chéo lên trên và sang trái tới cuống tỳ, vắt ngang trước thân các đốt sống thắt lưng trên.

#### 5.3.1. Hình thể ngoài và liên quan

Với hình dáng như một cái búa, tụy có ba phần từ phải sang trái là *đầu*, *thân* và *đuôi*; giữa đầu và thân có *khuyết tụy*.

**Đầu tụy** (caput pancreatis) là một khối gần có hình vuông mà phần dưới tách ra một mỏm gọi là *mỏm móc* (processus uncinatus). Đầu được phân cố định của tá tràng vây quanh và gắn với phần này thành một khối có những liên quan chung. **Mặt sau** của khối không có phúc mạc bọc và dính với nửa trong mặt trước thận phải, tuyến thượng thận phải, cuống thận phải và tĩnh mạch chủ dưới; ống mật chủ đào thành một rãnh ở mặt sau đầu tụy. **Mặt trước** có phúc mạc phủ và bị rẽ của mạc treo đại tràng ngang bắt chéo theo chiều ngang. Phần trên chỗ bắt chéo bị gan, môn vị và túi mật trùm lên; phần dưới tiếp xúc với các quai ruột non.


**Thân tụy** (corpus pancreatis) có ba mặt (trước, sau và dưới) và ba bờ (trên, dưới và trước). Mặt trước thân tụy có phúc mạc phủ, liên quan qua túi mạc nối với dạ dày; mặt sau không được phúc mạc bọc và dính với thận trái, cuống thận trái và tuyến thượng thận trái. Rễ mạc treo đại tràng ngang bám dọc theo bờ dưới của thân; bờ trên có động mạch tỳ nằm.

**Đuôi tụy** (cauda pancreatis) cùng với các mạch tỳ di động trong hai lá của dây chằng tụy - tỳ.

**Vùng tiếp nối thân và đầu tụy** ở ngang mức khuyết tụy. Có ba động mạch vây quanh vùng này: động mạch thân tạng ở trên, động mạch chủ bụng ở sau và động mạch mạc treo tràng trên ở dưới.

#### 5.3.2. Cấu tạo của tụy - các ống tiết

Mô tụy bao gồm nhiều *tiểu thụy*. Mỗi tiểu thụy do nhiều  *nang* tuyến hợp nên và thành của mỗi nang lại do  *các tế bào tiết dịch* (ngoại tiết) tạo thành. Dịch từ mỗi tiểu thụy được dẫn lưu bởi một ống tiết nhỏ, và những ống này hợp lại để cuối cùng đổ vào hai ống lớn là ống tụy và ống tụy phụ. **Ống tụy** (ductus pancreaticus) đi ngang qua suốt chiều dài đuôi tụy và thân tụy, tới ngang khuyết tụy thì đi chéo xuống dưới và sang phải qua đầu tụy rồi cùng ống mật chủ đổ vào phần xuống tá tràng tại một lỗ ở đỉnh nhú tá tràng lớn. Thường thì ống mật chủ hợp với ống tụy thành một đoạn ống chung ngắn trước khi đổ vào tá tràng và đoạn này thường phình ra tạo nên  *bóng gan tụy* (ampulla hepatopancreatica). Các thớ cơ vòng ở quanh đầu đổ vào tá tràng của bóng tạo nên  *cơ thắt bóng gan tụy* (musculus sphincter ampullae hepatopancreatica). **Ống tụy phụ** (ductus





pancreaticus accessorius) dẫn dịch của đầu tụy; nó xuất phát từ ống tụy ở nơi mà ống tụy bắt đầu thay đổi hướng đi và chạy thẳng sang phải đổ vào phân xuống tá tràng ở đỉnh nhú tá tràng bé. Ống tụy phụ không thông với ống tụy ở 9% số trường hợp.

Nằm xen kẽ với các nang tuyến tụy ngoại tiết còn có những đám tế bào gọi là các tiểu đảo Langerhans. Chúng tiết ra *insulin* và *glucagon*; các hormone này đi thẳng vào máu để tham gia vào sự chuyển hoá glucose của cơ thể.

### 5.3.3. Mạch và thần kinh

**Động mạch.** Thân và đuôi tụy được cấp máu bởi các nhánh của động mạch tỳ. Đầu tụy và tá tràng cùng được nuôi dưỡng bởi các nhánh tá - tụy của động mạch vị tá tràng và động mạch mạc treo tràng trên. Động mạch vị - tá tràng tách ra các động mạch tá - tụy trên trước và sau; động mạch mạc treo tràng trên tách ra động mạch tá - tụy dưới với hai nhánh trước và sau.

**Tĩnh mạch** đi kèm động mạch và đổ vào hệ thống tĩnh mạch cửa.

**Các mạch bạch huyết** của tụy đổ vào các hạch tụy- tỳ nằm dọc bờ trên tụy.

**Thần kinh** chi phối cho tá tràng và tụy gồm những nhánh tách từ đám rối tạng và đám rối mạc treo tràng trên.

## 6. RUỘT GIÀ (Intestinum crassum) (H.7.1 và H.7.18)


### 6.1. Giới hạn, phân đoạn, vị trí và kích thước

Ruột già chạy tiếp theo ruột non cho đến hậu môn và gồm bốn phần: *manh tràng*, *đại tràng*, *trực tràng* và *ống hậu môn*. Đại tràng lại gồm bốn khúc đi từ manh tràng đến trực tràng: đại tràng lên, đại tràng ngang, đại tràng xuống và đại tràng sigma. Các phần của ruột già nằm ở ngoại vi của phần ổ bụng dưới gan và dạ dày; chúng sắp xếp thành một hình chữ U lộn ngược vây lấy khối ruột non. Ruột già dài từ 1,4 - 1,8m và có đường kính giảm dần từ manh tràng (7cm) tới đại tràng sigma rồi lại phình to ở trực tràng. Ruột già có những đặc điểm chung về hình thể, cấu tạo và sự cấp máu.

### 6.2. Hình thể và cấu tạo

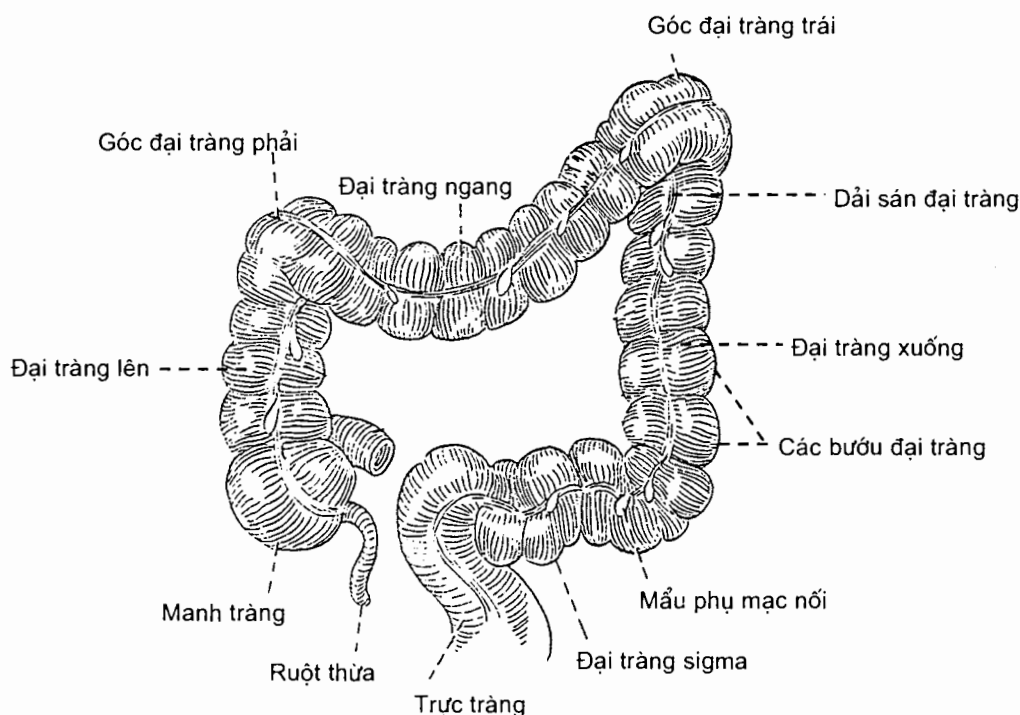
Mặt ngoài của manh tràng và đại tràng có ba dải dọc gọi là *các dải sán đại tràng* hay *các dải cơ dọc*. Vùng nằm giữa các sán đại tràng có những *bướu đại tràng* (haustra coli) ngăn cách nhau bởi những nếp thắt ngang. Có những túi phúc mạc nhỏ chứa mỡ có tên là *những mẫu phụ (túi thừa) mạc nối* (appendices epiploicae) bám vào các sán đại tràng. Mặt trong manh tràng và đại tràng có những *nếp bán nguyệt* nhô vào, mỗi nếp tương ứng với một nếp thắt ngang thấy ở mặt ngoài.

Về cấu tạo, **niêm mạc** ruột già có nhiều tế bào tiết nhầy hình dài tạo nên các ống tuyến đơn tiết nhầy và nhiều nang bạch huyết đơn độc, không có nang bạch huyết chùm (trừ ruột thừa); **lớp cơ dọc** của manh tràng và đại tràng dày





lên ở ba nơi tạo nên các dải sán đại tràng; các dải sán đại tràng có vẻ như ngắn hơn chiều dài đại tràng làm cho *lớp thanh mạc* bị rúm lại tạo nên các mấu phụ mạc nổi.



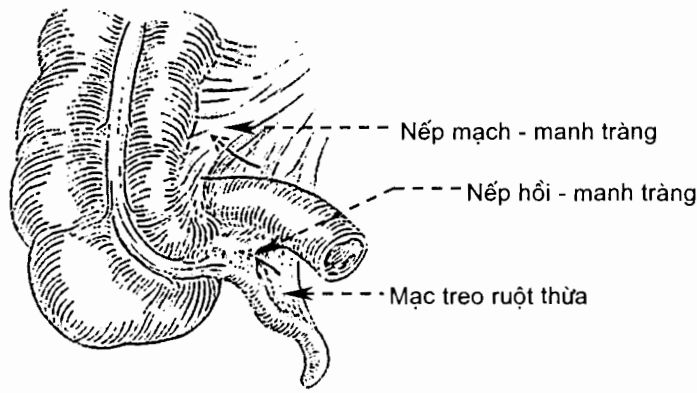
Hình 7.18. Sơ đồ các đoạn của ruột già

### 6.3. Mô tả các đoạn của ruột già

#### 6.3.1. Manh tràng và ruột thừa (*caecum et appendix vermiformis*) (H.7.19)

Manh tràng nằm dưới chỗ tiếp nối hồi - manh tràng, liên tiếp với đại tràng lên ở đầu trên, tịt ở đầu dưới và có thể có hai hoặc nhiều nếp phúc mạc (nếp sau manh tràng) nổi mặt sau của nó với phúc mạc thành. Ruột thừa cũng là một ống nhỏ tịt đầu có hình con giun, dài khoảng 8 cm. Nó bám vào mặt sau - trong của manh tràng, ở dưới góc hồi - manh tràng khoảng 2 - 3 cm, và được treo bằng một mạc treo. Lòng của ruột thừa thông với lòng manh tràng qua *lỗ ruột thừa*; lớp niêm mạc của nó chứa nhiều nang bạch huyết chùm. Ở lỗ thông từ hồi tràng vào manh tràng có *van hồi - manh tràng* (valva ileocaecalis).

Khối manh tràng - ruột thừa nằm ở vùng hố chậu phải, trước cơ thắt lưng và sau thành bụng trước. Điểm đối chiếu của góc ruột thừa lên thành bụng trước là trung điểm của đường nối từ rốn tới gai chậu trước trên phải. Ruột thừa có thành dày và nhiều nang bạch huyết nên hay bị viêm. Góc ruột thừa ở vị trí cố định nhưng ruột thừa lại có vị trí rất thay đổi.



Hình 7.19. Manh tràng và ruột thừa

### 6.3.2. Đại tràng lên (*colon ascendens*)

Đại tràng lên dài từ 12 đến 20 cm. Từ chỗ tiếp nối với manh tràng, nó đi lên tới dưới mặt tạng của gan thì liên tiếp với đại tràng ngang tại *góc đại tràng phải*. Đại tràng lên nằm ở ngoài (bên phải) khối ruột non, sau thành bụng trước và ngăn cách với thành bụng bên bằng một rãnh. Nó được phúc mạc phủ ở mặt trước và hai mặt bên, còn mặt sau thì dính vào thành bụng sau và đầu dưới thận phải.

### 6.3.3. Đại tràng ngang (*colon transversum*)

Với chiều dài khoảng 40 - 50 cm, đại tràng ngang đi từ góc đại tràng phải (ở dưới gan) tới *góc đại tràng trái* (ở dưới tỷ) theo một đường cong lồi xuống dưới. Nó được treo vào thành bụng sau bởi *mạc treo đại tràng ngang*. Đại tràng ngang và mạc treo của nó nằm dưới gan, dạ dày và tỷ, trên khối ruột non.

### 6.3.4. Đại tràng xuống (*colon descendens*)

Đại tràng xuống dài từ 25 - 30 cm. Từ góc đại tràng trái, nó đi thẳng xuống dọc theo thành bụng trái cho tới mào chậu; từ đây, nó cong về phía đường giữa đến bờ trong cơ thắt lưng thì liên tiếp với đại tràng sigma. Mặt sau của đại tràng xuống không có phúc mạc phủ, dính với thành bụng sau và mặt trước thận trái.

### 6.3.5. Đại tràng sigma (*colon sigmoideum*)

Đại tràng sigma là đoạn cuối của đại tràng, dài khoảng 30 cm. Nó liên tiếp với trực tràng ở ngang mức đốt sống cùng III. Đại tràng sigma di động vì được treo vào thành chậu hông bởi *mạc treo đại tràng sigma*.

### 6.3.6. Trực tràng (*rectum*) (H.9.1 và H.9.6)

Trực tràng dài khoảng 12 cm và phồng to thành bóng trực tràng. Từ chỗ liên tiếp với đại tràng sigma ngang mức đốt sống cùng III, nó đi xuống theo chiều cong của xương cùng và xương cụt (*góc cùng - flexura sacralis*) và khi tới trên đỉnh

xương cụt khoảng 3 cm thì liên tiếp với ống hậu môn. Ống hậu môn cùng với trực tràng tạo thành một góc mở ra sau - *góc đáy chậu* (flexura perinealis). Ở dưới, trực tràng nằm ngay phía sau tuyến tiền liệt (ở nam) và âm đạo (ở nữ).

Trong lòng trực tràng, niêm mạc bị các xơ cơ vòng đội lên tạo thành *các nếp ngang trực tràng* hình liềm; đó là các nếp trên, giữa và dưới. Lớp cơ dọc của trực tràng lại phân bố đều nên không có các dải dọc trên bề mặt như ở đại tràng và manh tràng.

Phúc mạc chỉ phủ nửa trên của mặt trước và phần ba trên của mặt bên trực tràng. Trực tràng liên quan sau với mặt trước các xương cùng - cụt và các mạch - thần kinh ở trước xương cùng. Về phía trước, phần có phúc mạc phủ của trực tràng liên quan với tử cung và vòm âm đạo qua túi cùng trực tràng - tử cung (ở nữ), với bàng quang, túi tinh và bóng ống tinh qua túi cùng trực tràng - bàng quang (ở nam). Phần trực tràng dưới phúc mạc ở nữ ngăn cách với âm đạo bằng *vách trực tràng - âm đạo*; ở nam ngăn cách với tuyến tiền liệt bằng *vách trực tràng - bàng quang*.

### 6.3.7. Ống hậu môn

Ống hậu môn dài từ 2,5 đến 4 cm. Từ góc đáy chậu của trực tràng, nó chạy xuống dưới ra sau xuyên qua hoành chậu hông và đáy chậu rồi tận cùng ở hậu môn (anus). Bao quanh ống hậu môn là cơ thắt hậu môn ngoài.

Niêm mạc của nửa trên ống hậu môn có các nếp dọc nhô lên gọi là *cột hậu môn* (columnae anales), mỗi cột chứa chứa một nhánh tận cùng của động mạch và tĩnh mạch trực tràng trên và các bó sợi cơ dọc. Đây là nơi các tĩnh mạch trực tràng trên của hệ thống cửa tiếp nối với các tĩnh mạch trực tràng giữa và dưới. Đường nối đầu trên của các cột hậu môn là *đường hậu môn - trực tràng* (linea anorectalis). Nền của các cột hậu môn ở dưới được nối với nhau bằng các nếp hình bán nguyệt gọi là *các van hậu môn* (valvulae anales). Mỗi van cùng hai cột lân cận giới hạn nên một *xoang hậu môn* (sinus anales). Niêm mạc của ống hậu môn là thượng mô lát tầng liên tục với niêm mạc trực tràng ở trên và hoà nhập với da ở dưới.

## 6.4. Mạch và thần kinh

### 6.4.1. Các động mạch (H.7.20)

Ruột già được các động mạch mạc treo tràng trên và dưới cấp máu; riêng phần dưới trực tràng và ống hậu môn do *động mạch trực tràng giữa* của động mạch chậu trong và *động mạch trực tràng dưới* của động mạch thẹn trong cấp máu.

**Động mạch mạc treo tràng trên** (a. mesenterica superior) tách ra từ mặt trước của động mạch chủ bụng ở ngang đĩa gian đốt sống ngực XII - thắt lưng I, sau đầu tụy. Động mạch đi xuống, lúc đầu đi ở sau tụy và trước động mạch chủ bụng; tiếp đó bắt chéo trước móm móc và phần ngang tá tràng rồi đi trong rãnh mạc treo ruột non; cuối cùng đi trong mạc treo ruột non theo một đường cong lồi sang trái, tách ra nhiều nhánh rồi tận cùng bằng nhánh nối với nhánh hồi tràng của động mạch hồi - đại tràng. Động mạch tách ra nhiều nhánh bên cho tá - tụy, hồng - hồi



tràng, manh tràng - ruột thừa, đại tràng lên và đại tràng ngang. Các nhánh cho đại tràng tiếp nối với nhau tạo nên *động mạch* (hay *cung mạch*) *viền đại tràng*.

**Động mạch tá - tụy dưới** (a.pancreaticoduodenalis) cấp máu cho đầu tụy và tá tràng.

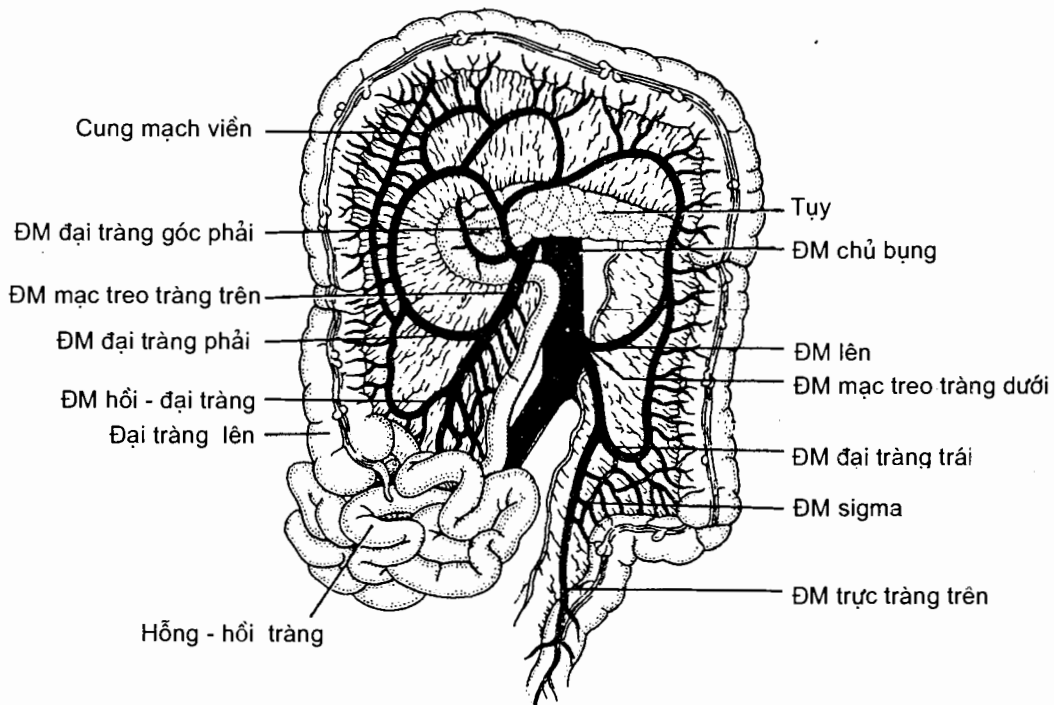
**Các động mạch hông tràng và các động mạch hồi tràng** gồm từ 12 - 20 nhánh đi đến ruột non.

**Động mạch hồi - đại tràng** (a.ileocolica) tách ra nhiều nhánh: *động mạch manh tràng trước* và *động mạch manh tràng sau* đi tới các mặt trước và sau manh tràng, *động mạch ruột thừa* đi tới ruột thừa qua mạc treo ruột thừa, *nhánh hồi tràng* đi tới đoạn cuối hồi tràng và *nhánh đại tràng* (r.colicus) chạy lên dọc bờ trong đại tràng lên.

**Động mạch đại tràng phải** (a.colica dextrae) chạy tới giữa đại tràng lên, chia thành các nhánh lên và xuống.

**Động mạch góc phải** (a.flexurae dextrae) đi tới góc đại tràng phải, chia thành một nhánh đi xuống đại tràng lên và một nhánh đi lên cấp máu cho đại tràng ngang.

**Động mạch đại tràng giữa** (a.colia media) đi vào mạc treo đại tràng ngang, chia thành hai nhánh phải và trái tiếp nối với nhánh lên của động mạch góc phải và nhánh lên của động mạch lên.



**Hình 7.20.** Các động mạch mạc treo tràng trên và mạc treo tràng dưới

**Động mạch mạc treo tràng dưới** (a.mesenterica inferior) tách ra từ động mạch chủ bụng ở ngang mức đốt sống thắt lưng III. Nó đi xuống dưới và sang trái và tận cùng bằng động mạch trực tràng trên ở ngang đốt sống cùng III. *Động mạch trực tràng trên* chia thành hai nhánh đi xuống ở hai bên trực tràng. Các nhánh bên của động mạch mạc treo tràng dưới cấp máu cho đại tràng xuống, đại tràng sigma và một phần đại tràng ngang.





**Động mạch lên** (a.ascendens) chạy lên tới góc đại tràng trái, chia thành nhánh đi lên nối với động mạch đại tràng giữa trong mạc treo đại tràng ngang và nhánh đi xuống dọc bờ đại tràng xuống.

**Động mạch đại tràng trái** (a.colia sinistra) chạy tới khoảng giữa đại tràng xuống và chia thành các nhánh lên và xuống.

**Các động mạch sigma** (Aa.sigmoideae) đi tới đại tràng sigma qua mạc treo đại tràng sigma. Động mạch sigma trên cùng tiếp nối với nhánh xuống của động mạch đại tràng trái, động mạch dưới cùng nối với động mạch trực tràng trên.

#### 6.4.2. Các tĩnh mạch

Máu tĩnh mạch ruột già được dẫn lưu chủ yếu bởi các tĩnh mạch mạc treo tràng trên và dưới, mỗi tĩnh mạch dẫn lưu cho vùng được cấp máu bởi động mạch cùng tên. Các tĩnh mạch này cùng với tĩnh mạch tỳ và các tĩnh mạch vị hợp thành tĩnh mạch cửa. Các tĩnh mạch trực tràng giữa và dưới đổ về tĩnh mạch chậu trong.

**Tĩnh mạch mạc treo tràng dưới** bắt đầu từ tĩnh mạch trực tràng trên. Nó đi lên không cùng đường với động mạch, tiếp nhận các tĩnh mạch sigma, tĩnh mạch đại tràng trái và tĩnh mạch lên trên đường đi và cuối cùng đổ về tĩnh mạch tỳ.

**Tĩnh mạch mạc treo tràng trên** đi ở sát bên phải động mạch cùng tên; nó tiếp nhận các nhánh bên tương ứng với các nhánh của động mạch và cuối cùng hợp với tĩnh mạch tỳ ở sau tụy để tạo nên tĩnh mạch cửa. Điểm không tương ứng của tĩnh mạch so với động mạch là nó nhận tất cả các tĩnh mạch tá - tụy và tĩnh mạch vị - mạc nối phải.

#### 6.4.3. Bạch huyết

Mạch bạch huyết từ nửa dưới trực tràng và phần trên ống hậu môn chạy theo bó mạch trực tràng giữa rồi đổ vào các hạch chậu trong. Các mạch bạch huyết từ phần dưới ống hậu môn đổ vào các hạch bẹn.

Phần lớn mạch bạch huyết của nửa trên trực tràng chạy theo các mạch trực tràng trên tới các hạch mạc treo tràng dưới. Bạch huyết từ đại tràng sigma và đại tràng xuống đổ về các hạch mạc treo tràng dưới hoặc các hạch sau tụy (theo tĩnh mạch mạc treo tràng dưới). Các hạch mạc treo tràng trên thu bạch huyết từ những vùng do động mạch mạc treo tràng trên cấp máu.

#### 6.4.4. Thân kinh

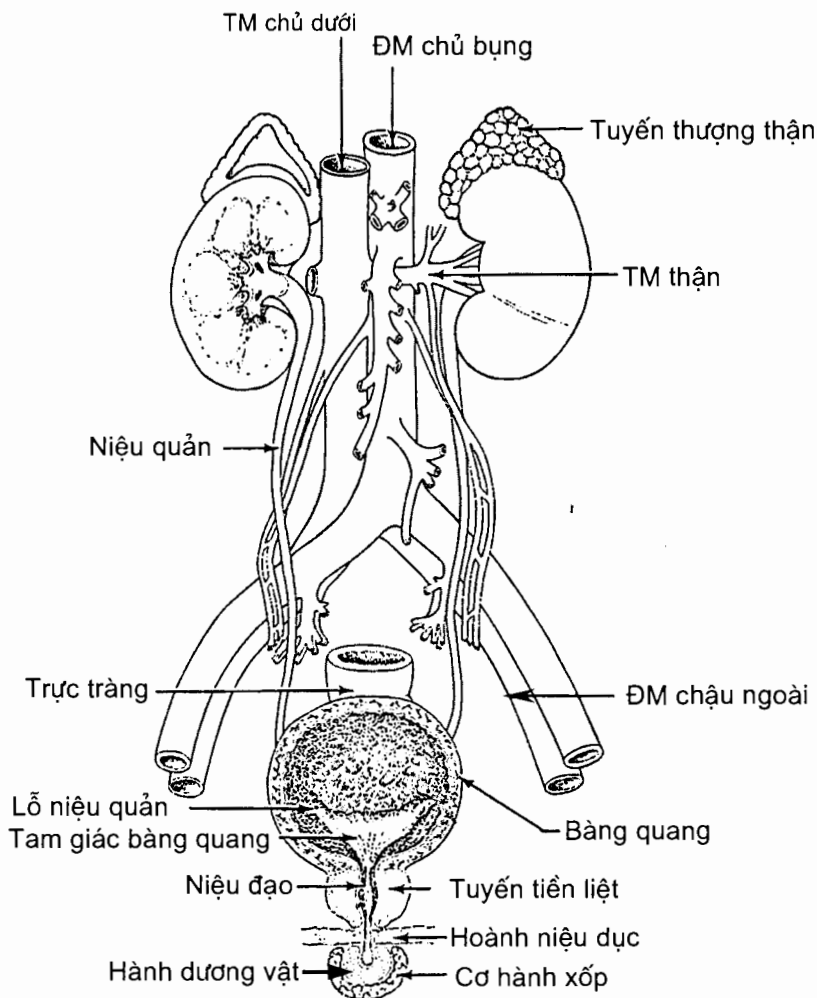
Thân kinh tự chủ chi phối ruột già xuất phát từ các đám rối mạc treo tràng trên và dưới và từ đám rối hạ vị dưới. Phần dưới ống hậu môn được chi phối bởi các nhánh trực tràng dưới của thân kinh thẹn, do vậy phần dưới ống hậu môn nhạy cảm với cảm giác đau, sờ mó và nhiệt độ.



## Chương 8

# HỆ TIẾT NIỆU

Hệ tiết niệu gồm có thận, niệu quản, bàng quang và niệu đạo. Các cơ quan này nằm ở sau hay dưới phúc mạc. Nước tiểu do thận bài tiết ra được tập trung về bể thận rồi theo niệu quản xuống bàng quang. Khi bàng quang đầy, nước tiểu sẽ được đẩy ra ngoài qua niệu đạo (H.8.1).



Hình 8.1. Sơ đồ hệ tiết niệu



# 1. THẬN (ren)

Thận là cơ quan chính của hệ tiết niệu có nhiệm vụ chủ yếu là bài tiết nước tiểu.

## 1.1. Hình thể ngoài, kích thước và vị trí

### 1.1.1. Hình thể ngoài

Thận có màu nâu nhạt, hình hạt đậu dẹt nên có hai *mặt trước* và *sau*, hai *bờ trong* và *ngoài* và hai *cực trên* và *dưới*. Bờ trong lõm ở giữa tại *rốn thận* (hilum renale), nơi có các các mạch thận đi vào và đi ra khỏi thận, và là nơi bể thận thoát ra ngoài để liên tiếp với niệu quản.

### 1.1.2. Kích thước và số lượng

Có hai thận, mỗi thận cao trung bình 10 cm, rộng 5 cm và dày 2,5 cm.

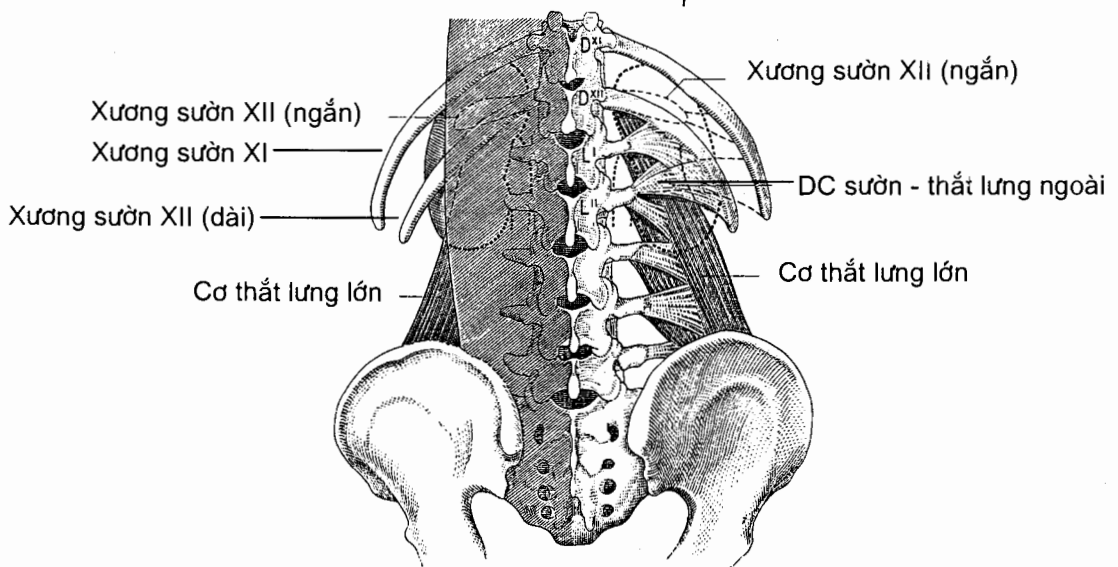
### 1.1.3. Vị trí và đối chiếu (H.8.2)

Thận nằm ngoài phúc mạc, ở hai bên cột sống thắt lưng. Đối chiếu lên xương thì thận trái cao hơn thận phải một khoảng bằng bề ngang của một xương sườn, cụ thể là:

*Thận trái:* Đầu trên ngang với bờ trên xương sườn XI, đầu dưới ngang với mỏm ngang đốt sống thắt lưng III, cách mào chậu khoảng 5 cm.

*Thận phải:* Đầu trên ngang với bờ dưới xương sườn XI, đầu dưới cách mào chậu 3 cm.

Đầu trên của hai thận gần nhau hơn vì đầu dưới bị cơ thắt lưng đẩy ra ngoài.



Hình 8.2. Đối chiếu thận lên thành lưng

## 1.2. Liên quan (H.8.3; H.8.4; H.8.5)

### 1.2.1. Mặt trước

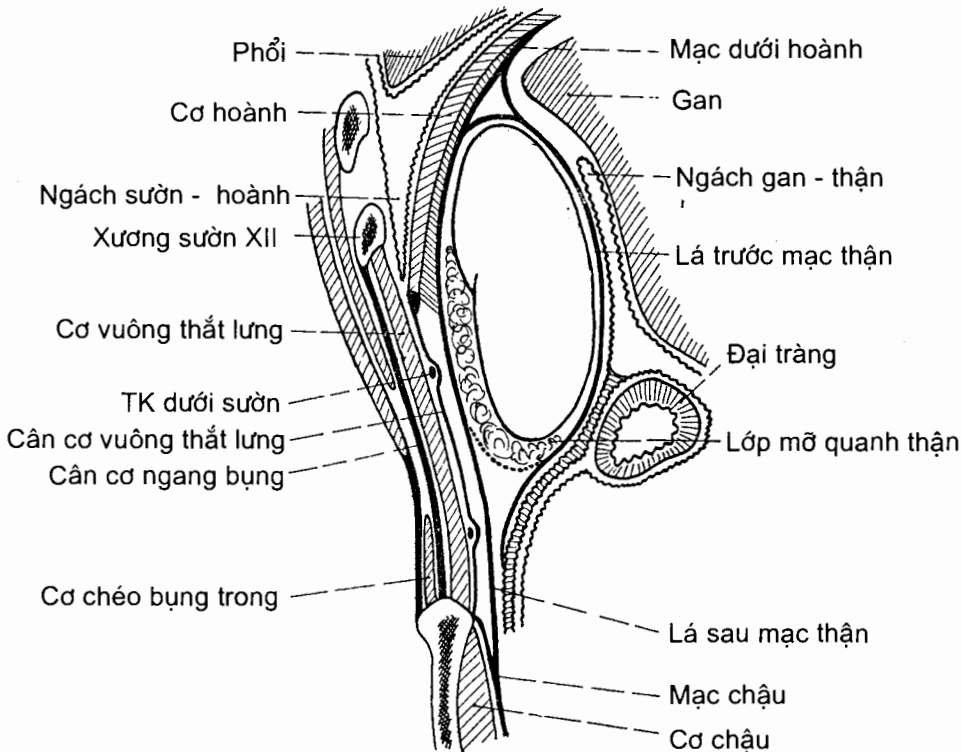
### 1.2.2. Các lớp mô quanh thận (H.8.4)

Nhu mô thận được bọc sát bởi một màng xơ dai gọi là *bao xơ* (capsula fibrosa). Bọc quanh bao xơ là một *bao mỡ* (capsula adiposa) hay bao mỡ quanh thận. Một lớp mô liên kết sợi bọc quanh bao mỡ của thận và tuyến thượng thận gọi là *mạc thận* (fascia renalis). Mạc thận gồm hai lá trước và sau. Giữa lá sau của mạc thận và thành lưng có một lớp mỡ nữa gọi là *khối mỡ cạnh thận* (corpus adiposum pararenale); trong khối mỡ này có chứa các thần kinh chậu hạ vị và chậu bẹn.


**Thận phải:** liên quan (dính) với vùng trần của gan và tuyến thượng thận phải ở trên, góc đại tràng phải ở dưới và phần xuống tá tràng ở trong. Phần còn lại có phúc mạc phủ và ngăn cách với gan bởi *ngách gan - thận* (recessus hepato-renal).

**Thận trái:** Rễ mạc treo đại tràng ngang vắt qua mặt trước thận trái và chia mặt này thành hai phần: phần trên liên quan với tỳ, tụy, dạ dày và tuyến thượng thận trái; phần dưới liên quan với góc đại tràng trái, đại tràng xuống và các quai ruột non.

### 1.2.3. Mặt sau



Hình 8.3. Thiết đồ đứng dọc qua thận phải

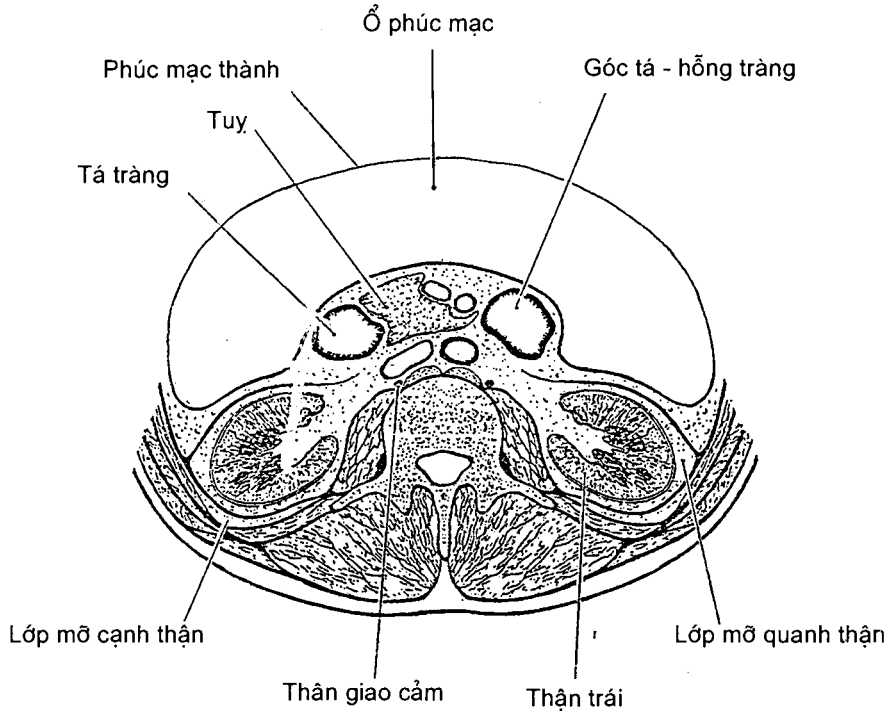




Xương sườn XII bắt chéo ngang qua mặt sau thận, chia mặt này làm hai phần liên quan: phần trên xương sườn XII (phần ngực) và phần dưới xương sườn XII (phần thắt lưng).

*Phần ngực:* liên quan qua cơ hoành lần lượt với ngách sườn hoành của màng phổi và phổi, các xương sườn XI và XII.

*Phần thắt lưng:* Thận liên quan qua lớp mỡ cạnh thận với cơ thắt lưng, cơ vuông thắt lưng và cơ ngang bụng.

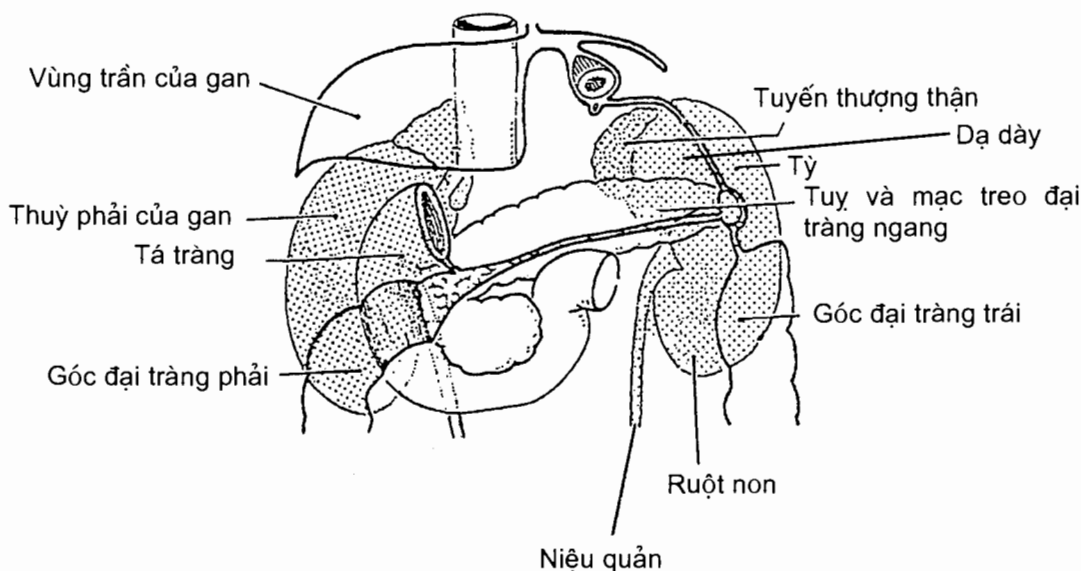


**Hình 8.4.** Thiết đồ nằm ngang qua thận

#### 1.2.4. Các bờ của thận

*Bờ ngoài* (margo lateralis) của thận phải liên quan với gan, của thận trái liên quan với tỳ và đại tràng xuống.

*Bờ trong* (margo medialis) có rốn thận ở giữa, nơi các thành phần của cuống thận đi vào và ra khỏi thận. Đoạn trên rốn thận của bờ trong có tuyến thượng thận úp lên. Bờ trong thận phải nằm cạnh tĩnh mạch chủ dưới, bờ trong thận trái nằm cạnh động mạch chủ bụng.



Hình 8.5. Các vùng liên quan của thận, nhìn từ trước

### 1.3. Hình thể trong (H.8.6)

Cắt đứng ngang qua thận, ta thấy thận có hai phần: phần đặc ở xung quanh là *nhu mô thận*, phần giữa rỗng là *xoang thận* (sinus renalis). Ngoài cùng, bọc lấy thận là một *bao xơ* (capsula fibrosa).

#### 1.3.1. Nhu mô thận

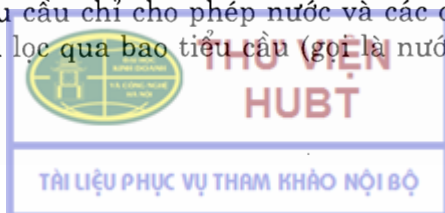
Nhu mô thận gồm có hai vùng là *vùng tủy* và *vùng vỏ*.

*Tủy thận* (medulla renalis). Tủy do các *tháp thận* (pyramydes renales) hay *tháp Malpighi* tạo nên. Mỗi tháp có đáy hướng ra phía bao xơ, đỉnh tháp hướng về xoang thận và tạo nên *nhú thận* (gai thận). Số lượng tháp thận nhiều hơn nhú thận vì nhiều tháp thận cùng chung một nhú thận.

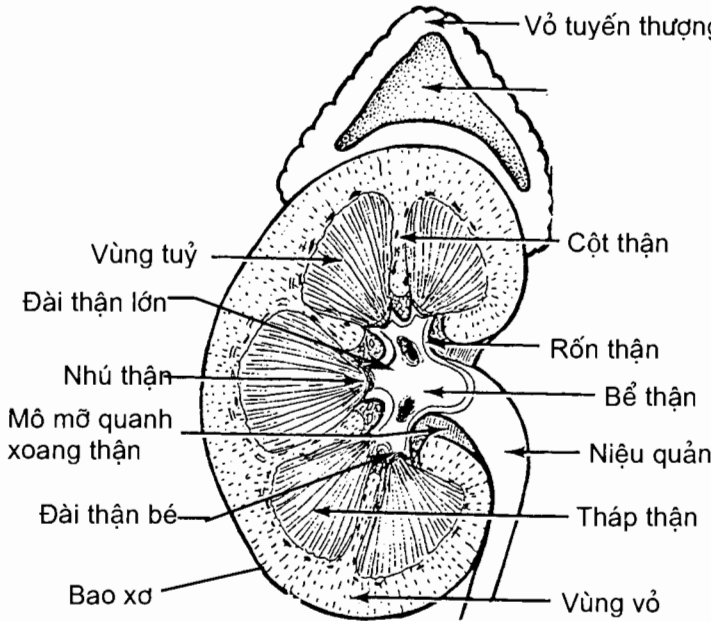
*Vỏ thận* (cortex renalis). Vỏ thận gồm các *cột thận* (columnae renales) là phần nhu mô nằm giữa các tháp thận; và các *tiểu thùy vỏ* (lobuli corticales) là phần nhu mô đi từ đáy tháp thận cho tới bao xơ.

Về vi thể (H.8.7), nhu mô thận được cấu tạo bởi các *nephron* và *ống góp*.

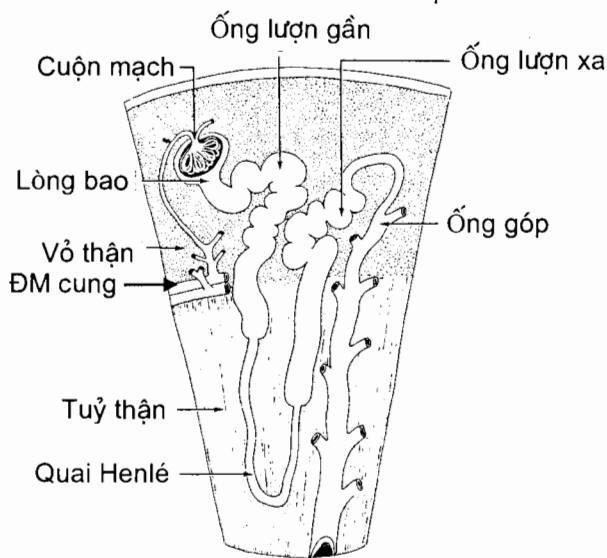
Mỗi nephron gồm các đoạn sau: *tiểu cầu thận* (corpusculum renale), *ống lượn gần* (tubulus contortus proximalis), *quai Henlé*, *ống lượn xa* (tubulus contortus distalis); ống lượn xa đổ vào *ống góp* (tubulus colligens). Tiểu cầu thận, một khối tròn nhỏ có đường kính khoảng 0.2 mm, là đoạn đầu của nephron nằm trong phần vỏ hoặc cột thận. Tiểu cầu thận gồm một *cuộn mạch* (glomerulus) nằm giữa *tiểu động mạch tới* (arteriola glomerularis afferens) và *tiểu động mạch đi* (arteriola glomerularis efferens). *Đầu tiếp xúc với cuộn mạch của nephron* là đầu kín. Nó lõm xuống thành một bao (bao tiểu cầu) ôm kín lấy cuộn mạch. Lớp thượng mô dẹt của bao tiểu cầu chỉ cho phép nước và các chất có phân tử nhỏ từ cuộn mạch thấm qua. Dịch lọc qua bao tiểu cầu (gọi là nước tiểu đầu) đi vào lòng



*bao* (lumen capsulae), rồi lần lượt đi qua ống lượn gần, *phần xuống* (pars descendens) và *phần lên* (pars ascendens) của quai Henlé và ống lượn xa. Các thành phần của nước tiểu đầu như nước, glucose và các ion... được tái hấp thu khi đi qua các ống; một số đoạn ống còn bài tiết thêm để cuối cùng trở thành nước tiểu cuối. Phần nước tiểu cuối chảy tiếp vào ống góp nằm trong tháp thận, nhiều ống góp cùng đổ vào một ống lớn hơn mở vào nhú thận.



**Hình 8.6.** Thiết đồ đứng ngang qua thận



**Hình 8.7.** Cấu trúc vị thể của thận



### 1.3.2. Xoang thận

Xoang thận gồm 9 - 12 *đài thận nhỏ* (calices renales minores) hợp lại với nhau tạo nên 2 - 3 *đài thận lớn* (calices renales majores). Các đài lớn hợp lại thành *bể thận* (pelvis renalis). Đài nhỏ có hình phễu, đáy phễu có *nhú thận* (papillae renales) lồi vào. Bể thận cũng có hình phễu, cuống phễu thoát ra ngoài ở rốn thận để liên tiếp với niệu quản. Các nhánh mạch - thần kinh lớn của thận cùng mô mỡ bao quanh nằm ở thành xoang thận và có tác giả coi chúng thuộc về xoang thận.

## 1.4. Mạch và thần kinh của thận

### 1.4.1. Động mạch thận (*a.renalis*)

Mỗi thận thường nhận được một động mạch thận tách từ động mạch chủ bụng, ở ngay dưới nguyên ủy của động mạch mạc treo tràng trên và ngang mức đốt sống thắt lưng I. Từ nguyên ủy, động mạch chạy chéo xuống dưới và ra ngoài, ở phía sau tĩnh mạch thận, để tới rốn thận và thường tận cùng bằng hai ngành là *ngành trước* (ramus anterior) và *ngành sau* (ramus posterior). Ngành trước thường cho 4 nhánh nhỏ che phía trước bể thận trước khi đi vào trong thận; ngành sau chạy vòng ở mép sau rốn thận (nên để hở mặt sau bể thận) và tách ra các nhánh đi vào thận.

Các nhánh của ngành trước và sau đi vào nhu mô thận, tách ra thành *các động mạch gian thùy* (Aa. interlobares) đi giữa các tháp thận. Các động mạch gian thùy chia thành *các động mạch cung* (Aa. arcuatae) chạy vòng theo đáy của tháp thận. Mỗi động mạch cung tách ra hai loại nhánh: *các động mạch gian tiểu thùy* (Aa.interlobulares) chạy về phía vỏ thận và *các tiểu động mạch thẳng* (arteriolae rectae) chạy về phía tuỷ thận. Mỗi động mạch gian tiểu thùy chia nhánh nhỏ dần thành *các tiểu động mạch đến* đi vào trong tiểu cầu thận

Trước khi chia nhánh vào thận, động mạch thận cho một số nhánh cấp máu cho tuyến thượng thận và niệu quản.

### 1.4.2. Tĩnh mạch thận

Bắt nguồn từ nhu mô thận, các tiểu tĩnh mạch tập trung thành tĩnh mạch lớn dần rồi cuối cùng thành tĩnh mạch thận đổ vào tĩnh mạch chủ dưới.

### 1.4.3. Bạch mạch

Bạch mạch của thận đổ vào các hạch cạnh động mạch chủ bụng gần nơi xuất phát của động mạch và tĩnh mạch thận.

### 1.4.4. Thần kinh

*Đám rối thận* (plexus renalis) chạy vào thận và cho các nhánh nhỏ quây xung quanh động mạch thận.





## 2. NIỆU QUẢN (ureter) (H.8.1)

Niệu quản là ống dẫn nước tiểu từ bể thận tới bàng quang, nằm sau phúc mạc, trước thành bụng sau và ở hai bên cột sống thắt lưng. Niệu quản dài 25 - 28cm, đường kính từ 3 - 5 mm. Niệu quản có ba chỗ hẹp tính từ trên xuống dưới là: chỗ nối với bể thận; chỗ bắt chéo phía trước các động mạch chậu và chỗ đi xuyên qua thành bàng quang. Sỏi từ thận di chuyển xuống niệu quản có thể bị kẹt lại ở các chỗ hẹp này gây nên những cơn đau quặn thận.

Niệu quản được chia làm hai đoạn, mỗi đoạn dài từ 12,5 - 14 cm.

### 2.1. Đoạn bụng

Đoạn bụng đi từ bể thận tới đường cung xương chậu. Ở đoạn này, niệu quản chạy xuống dưới và vào trong ở trước cơ thắt lưng (dọc theo đỉnh móm ngang các đốt sống thắt lưng cuối) và bắt chéo trước các động mạch chậu.

Niệu quản phải thường bắt chéo động mạch chậu ngoài, niệu quản trái bắt chéo động mạch chậu chung; chỗ niệu quản bắt chéo động mạch chậu ở cách đường giữa khoảng 4 - 5cm. Đối chiếu lên thành bụng điểm đau niệu quản (do sỏi kẹt lại ở chỗ bắt chéo này) nằm ở chỗ nối các đoạn 1/3 ngoài và 1/3 giữa của đường nối hai gai chậu trước trên. Phía trong, niệu quản phải liên quan với tĩnh mạch chủ dưới, niệu quản trái liên quan với động mạch chủ bụng.

### 2.2. Đoạn chậu hông

Đoạn này đi từ đường cung xương chậu tới lỗ niệu quản của bàng quang. Lúc đầu, nó chạy áp sát vào thành bên của chậu hông (*khúc thành*) dọc theo các mạch chậu trong; khi tới ngang mức với gai ngồi, niệu quản chạy vòng vào trong và ra trước qua sàn chậu hông để tới bàng quang (*khúc tạng*). Khúc tạng có liên quan khác nhau giữa nam và nữ: ở nam, niệu quản bắt chéo sau ống dẫn tinh rồi chạy giữa bàng quang và túi tinh; ở nữ, niệu quản chui vào nên dây chằng rộng, bắt chéo phía sau động mạch tử cung ở nơi cách cổ tử cung khoảng 1,5 cm.

Khi tới bàng quang, niệu quản chạy xuyên trong thành bàng quang từ trên xuống dưới, từ ngoài vào trong. Đoạn trong thành bàng quang dài 2,2 cm và đổ vào bàng quang tại *lỗ niệu quản* (ostium ureteris). Hai lỗ niệu quản cách nhau khoảng 2,5 cm khi bàng quang rỗng.

### 2.3. Mạch và thần kinh

Niệu quản được cấp máu bởi các nhánh niệu quản của động mạch thận; động mạch sinh dục; động mạch bàng quang dưới hoặc động mạch tử cung.

Máu tĩnh mạch từ niệu quản đổ về các tĩnh mạch đi kèm động mạch.

Các nhánh thần kinh của niệu quản xuất phát từ đám rối hạ vị và đám rối thận.

## 3. BÀNG QUANG (vesica urinaria) (H.8.8 và H.8.9) (Xem thêm các hình 9.1 và 9.6 chương Hệ sinh dục)

Bàng quang là một túi cơ chứa nước tiểu nên vị trí, kích thước, hình thể và liên quan của nó thay đổi theo lượng nước tiểu, ngoài ra còn thay đổi theo tuổi.

### 3.1. Vị trí, dung tích

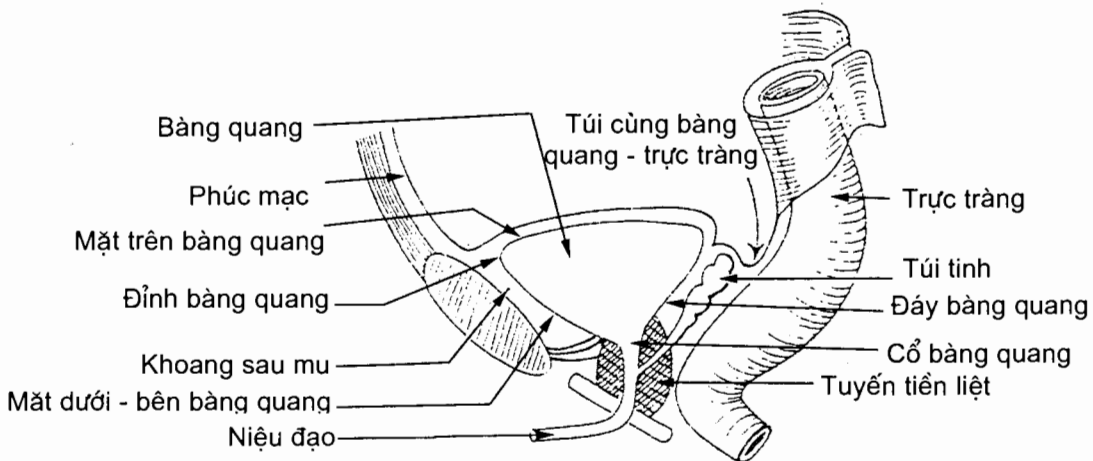
Khi rỗng, bàng quang người lớn nằm dưới phúc mạc, trong chậu bé, sau xương mu, trước các tạng sinh dục và trực tràng. Điểm cao nhất của bàng quang không vượt quá bờ trên xương mu. Khi bàng quang căng, nó vượt quá bờ trên xương mu và nằm sau thành bụng trước. Bàng quang trẻ mới sinh nằm sau thành bụng trước, kéo dài từ rốn tới xương mu như quả bầu, và chỉ tới sau tuổi dậy thì bàng quang mới hoàn toàn nằm trong chậu hông. Dung tích của bàng quang rất thay đổi, bình thường khi bàng quang chứa 250 - 300 ml nước tiểu thì ta cảm giác muốn đi tiểu. Khi bí đái, bàng quang có thể chứa tới 3 lít.

### 3.2. Hình thể ngoài và liên quan

Ở người trưởng thành, bàng quang gồm một *đỉnh* (apex vesicae) ở trước, một *thân* (corpus vesicae), một *đáy* (fundus vesicae) ở phía sau - dưới và một *cổ* (cervix vesicae). Thân bàng quang khi không chứa nước tiểu gồm 3 mặt: *mặt trên* và hai *mặt dưới - bên*.

*Mặt trên* có phúc mạc phủ: ở nữ, phúc mạc phủ tới bờ sau mặt này, ngang chỗ nối giữa thân và cổ tử cung, thì lật lên phủ mặt trước - dưới (mặt bàng quang) của tử cung tạo nên *túi cùng bàng quang - tử cung*. Tử cung đè lên mặt trên bàng quang và cách bàng quang bằng túi cùng này. Ở nam, phúc mạc từ bàng quang lật lên phủ bóng ống tinh và túi tinh rồi quặt lên mặt trước trực tràng tạo nên *túi cùng trực tràng - bàng quang*. Mặt trên liên quan với các quai ruột.

*Hai mặt dưới - bên* nhìn xuống dưới, sang bên và ra trước. Ở phía trước, hai mặt này liên tiếp với nhau tại một bờ tròn mà ta quen gọi là mặt trước. Mặt dưới - bên nấp sau xương mu và ngăn cách với xương mu bởi *khoang sau mu* (spatium retropubicum). *Đỉnh bàng quang* là nơi các mặt dưới - bên và mặt trên hợp với nhau ở phía trước. Đây là nơi bám của *dây chằng rốn giữa*.



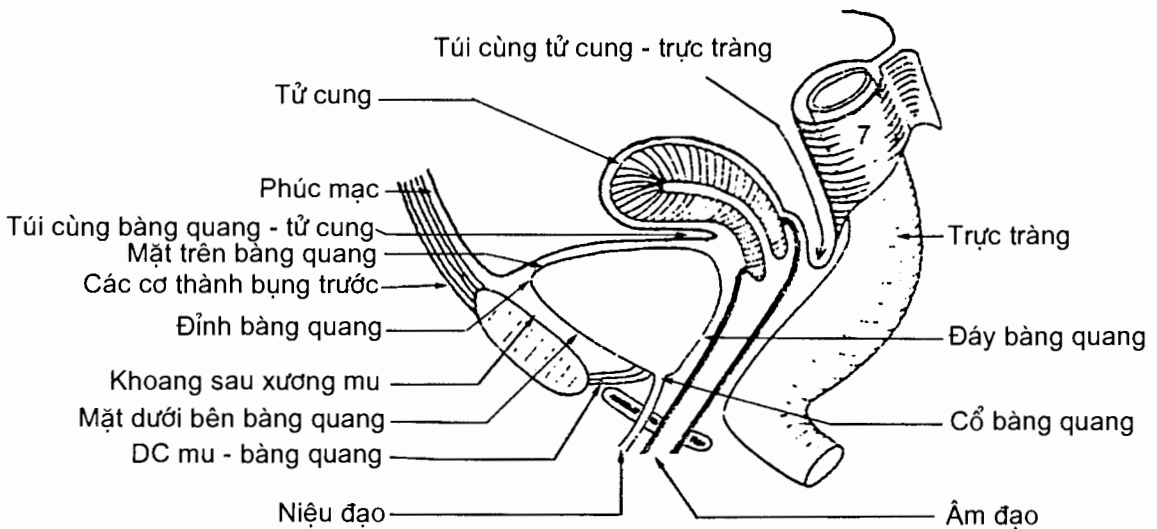
Hình 8.8. Thiết đồ đứng dọc chậu hông nam (sơ đồ)



*Đáy hay mặt sau* nhìn ra sau và hơi xuống dưới. Với nữ giới, đáy bàng quang liên quan với cổ tử cung và phần trên âm đạo; với nam giới, đáy bàng quang liên quan với túi tinh và ống tinh, trực tràng và các quai ruột non.

**Cổ bàng quang** là nơi gặp nhau của đáy và các mặt dưới - bên. Ở đây bàng quang mở vào niệu đạo bởi một lỗ gọi là *lỗ niệu đạo trong* (ostium urethrae internum). Cổ bàng quang nam đề lên đáy tuyến tiền liệt.

Tùy lượng nước tiểu chứa bên trong, bàng quang có thể căng lên vượt quá xương mu, có thể lên tới rốn và nằm ngay sau thành bụng trước, đẩy phúc mạc lên cao. Người ta có thể chọc dò bàng quang ở ngay trên bờ trên xương mu để lấy nước tiểu mà không phải đi qua ổ phúc mạc.



**Hình 8.9.** Thiết đồ đứng dọc chậu hông nữ (sơ đồ)

### 3.3. Cấu tạo và hình thể trong

Thành bàng quang do 5 lớp tạo nên, lần lượt từ ngoài vào trong là:

*Áo thanh mạc* (tunica serosa) là lớp phúc mạc phủ mặt trên bàng quang. Các mặt khác của bàng quang được bao phủ bằng một lớp mô liên kết;

*Tấm dưới thanh mạc* (tela subserosa);

*Áo cơ* (tunica muscularis) của bàng quang gồm ba tầng, ngoài cùng là tầng cơ dọc, giữa là tầng cơ vòng và trong cùng là tầng cơ dọc.

*Tấm dưới niêm mạc* (tela submucosa);

*Áo niêm mạc* (tunica mucosa) màu đỏ hồng, phẳng khi bàng quang căng, có nếp nhăn khi bàng quang rỗng. Có một vùng niêm mạc, gọi là *tam giác bàng quang* (trigonum vesicae), luôn dính chặt vào lớp cơ và vẫn phẳng khi bàng quang rỗng. Tam giác bàng quang nằm giữa ba lỗ: hai *lỗ niệu quản* (ostium ureteris) ở hai bên, trên mặt đáy bàng quang, và *lỗ niệu đạo trong* (ostium urethrae internum) ở dưới, tại cổ bàng quang.

### 3.4. Mạch máu và thần kinh

*Động mạch.* Bàng quang được cấp máu bởi các *động mạch bàng quang trên* (Aa.vesicales superiores) và các *động mạch bàng quang dưới* (Aa.vesicalies inferiores), đều là những nhánh của động mạch chậu trong.

*Tĩnh mạch.* Các tĩnh mạch bàng quang đổ về *đám rối tĩnh mạch bàng quang* (plexus venosus vesicalis) rồi về tĩnh mạch chậu trong.

*Thần kinh* tách từ đám rối bàng quang, một chi nhánh của đám rối hạ vị dưới.

## 4. NIỆU ĐẠO (urethra)

Niệu đạo là ống dẫn nước tiểu từ bàng quang ra ngoài. Niệu đạo nữ ngắn hơn niệu đạo nam. Niệu đạo nam còn là đường dẫn tinh.

### 4.1. Niệu đạo nam (H.8.10)

#### 4.1.1. Đường đi

Niệu đạo nam dài khoảng 16 cm, đi từ *lổ niệu đạo trong* ở cổ bàng quang tới lỗ niệu đạo ngoài ở đỉnh quy đầu. Đầu tiên, nó đi xuống dưới và xuyên qua tuyến tiền liệt. Tiếp đó, niệu đạo uốn cong (lõm) ra trước và chọc qua màng đáy chậu ở ngay bờ dưới xương mu, cách bờ này khoảng 1,5 cm. Cuối cùng, niệu đạo đi vào hành dương vật và uốn cong xuống dưới để đi trong vật xốp thân dương vật tới *lổ niệu đạo ngoài* (ostium urethrae externum).

#### 4.1.2. Phân đoạn và liên quan


Về phương diện giải phẫu, niệu đạo được chia làm 3 đoạn là đoạn tiền liệt, đoạn màng và đoạn xốp.

*Đoạn tiền liệt* (pars prostatica): bắt đầu từ cổ bàng quang cho tới đỉnh của tuyến tiền liệt, dài khoảng 2,5 - 3 cm, có cơ thắt trơn niệu đạo bao quanh ở sát cổ bàng quang.

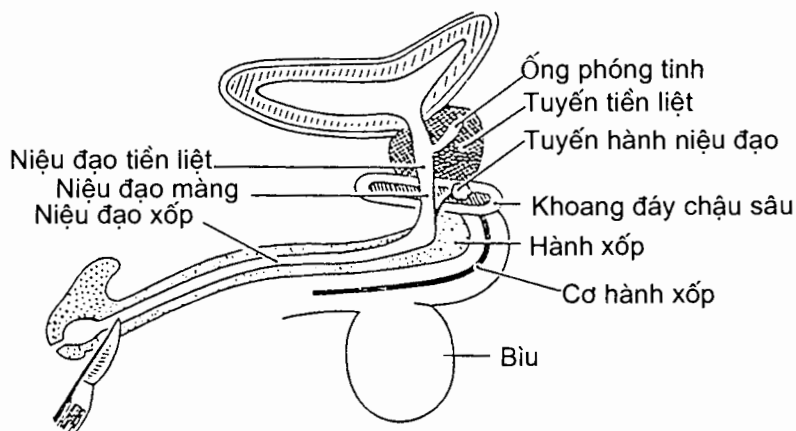
*Đoạn màng* (pars membranacea): đi từ đỉnh tuyến tiền liệt tới hành dương vật và chọc qua *màng đáy chậu* (membrana perinei). Đoạn này có cơ thắt vân niệu đạo bọc xung quanh, phía trước có đám rối tĩnh mạch trước bàng quang. Niệu đạo nằm ngay dưới xương mu nên khi bị ngã ngối (hai chân xoạc ra, niệu đạo bị kẹt giữa vật cứng ở dưới và bờ dưới xương mu ở trên) dễ bị giập. Khi bị vỡ xương chậu, màng đáy chậu sẽ giãn kéo có thể làm đứt niệu đạo.

*Đoạn xốp* (pars spongiosa): là phần niệu đạo nằm trong vật xốp dương vật, dài 12 cm. Đoạn này di động và ít bị tổn thương.

Về phương diện phẫu thuật, niệu đạo được chia làm 2 đoạn: *niệu đạo trước* và *niệu đạo sau*. Niệu đạo trước hay niệu đạo di động, là phần niệu đạo xốp từ dây treo dương vật tới lỗ niệu đạo ngoài, đoạn này niệu đạo ít bị giập. Niệu đạo sau hay niệu đạo cố định, gồm *đoạn tiền liệt, đoạn màng và phần niệu đạo xốp từ niệu đạo màng đến dây treo dương vật*. Đoạn này niệu đạo thường dễ bị tổn thương.







Hình 8.10. Niệu đạo nam

#### 4.1.3. Hình thể trong

Khi không có nước tiểu chảy qua, niệu đạo có 3 đoạn phình và 4 đoạn hẹp. Ba đoạn phình là *xoang tiền liệt* (sinus prostaticus), *túi bọt hành* ở phần sau vật xốp và *hố thuyền* (fossa navicularis) ở đầu dương vật. Giữa những chỗ phình này là các chỗ hẹp.

Ở thành sau của niệu đạo tiền liệt có một gờ lồi dọc gọi là *mào niệu đạo* (crista urethralis). Ở hai bên mào niệu đạo là các *xoang tiền liệt* (sinus prostaticus). Trên phần giữa của mào niệu đạo có một ụ lồi gọi là *gò (lồi) tinh* (colliculus). *Túi bầu dục tuyến tiền liệt* (utricle prostaticus) mở vào niệu đạo bằng một lỗ ở đỉnh gò này. Ở hai bên gò có lỗ mở vào niệu đạo của hai ống phóng tinh. Các *tuyến niệu đạo* (glandulae urethrales) có ống tiết đổ vào đoạn xốp của niệu đạo.

#### 4.1.4. Cấu tạo

Thành niệu đạo gồm có 2 lớp là lớp niêm mạc và lớp cơ.

**Lớp niêm mạc:** có đặc tính chun dãn nên dễ căng ra khi đi tiểu hoặc khi nóng niệu đạo. Đồng thời do chun dãn nên khi bị đứt 2 đầu co lại cách xa nhau làm nước tiểu dễ ngấm vào tổ chức xung quanh và làm phẫu thuật viên khó tìm hai đầu đứt để nối lại. Tại lớp này có nhiều hốc, nhiều tuyến nhờn làm nơi cư trú cho vi khuẩn khi bị nhiễm trùng, nên khi bị viêm niệu đạo (chẳng hạn do lậu) phải điều trị kéo dài, bệnh dễ trở thành mãn tính.

**Lớp cơ:** gồm lớp cơ dọc ở trong, lớp cơ vòng ở ngoài. Lớp cơ vòng tạo nên cơ thắt trơn niệu đạo. Vì cơ này ở trên lỗ đổ của ống phóng tinh, nên khi xuất tinh, tinh dịch không trào ngược lên bàng quang được mà chỉ có thể phóng ra qua dương vật mà thôi.

#### 4.1.5. Mạch và thần kinh

**Động mạch.** Niệu đạo được nuôi dưỡng bởi nhiều nhánh nhỏ xuất phát từ động mạch bàng quang dưới, động mạch trực tràng giữa, động mạch hành dương vật...

*Tĩnh mạch.* Máu ở niệu đạo đổ về tĩnh mạch thận.

*Bạch mạch.* Bạch mạch từ niệu đạo tiền liệt và niệu đạo màng đổ vào các hạch dọc động mạch thận trong rồi vào các hạch dọc theo động mạch chậu trong. Bạch mạch phần xóp đổ vào hạch bẹn sâu.

*Thần kinh.* Niệu đạo do các nhánh từ đám rối tiền liệt và thần kinh thận chi phối.

## **4.2. Niệu đạo nữ (H.8.9)**

### **4.2.1. Đường đi**

Niệu đạo nữ ngắn hơn so với niệu đạo nam, dài khoảng 3 - 4 cm, đi từ cổ bàng quang qua đáy chậu tới tận hết ở *lỗ niệu đạo ngoài* (ostium urethrae externum) ở tiền đình âm đạo.

### **4.2.2. Phân đoạn và liên quan**

Niệu đạo nữ hoàn toàn cố định, tương ứng phần cố định ở nam giới, gồm 2 đoạn là đoạn chậu hông và đoạn đáy chậu.

*Đoạn chậu hông:* cũng có cơ thắt trơn niệu đạo.

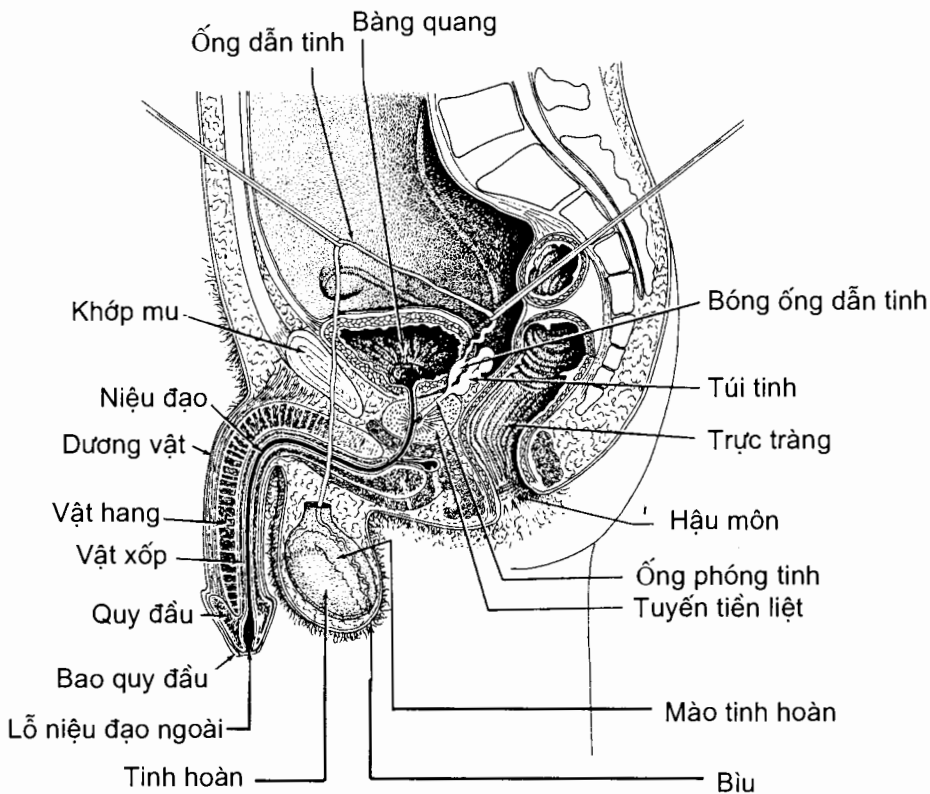
*Đoạn đáy chậu:* xuyên qua màng đáy chậu và có cơ thắt vân niệu đạo. Lỗ niệu đạo ngoài ở tiền đình âm đạo là nơi hẹp nhất của niệu đạo, nằm sau âm vật khoảng 2,5 cm và trước lỗ âm đạo.

## Chương 9

# HỆ SINH DỤC

### 1. CÁC CƠ QUAN SINH DỤC NAM (H.9.1)

Các cơ quan sinh dục nam bao gồm các cơ quan sinh dục trong và các cơ quan sinh dục ngoài.



Hình 9.1. Thiết đồ đứng dọc chậu hông nam:  
Các cơ quan sinh dục nam

#### 1.1. Các cơ quan sinh dục trong (organa genitalia masculina interna)

Tinh hoàn, mào tinh hoàn, ống dẫn tinh, túi tinh, tuyến tiền liệt và tuyến hành niệu đạo là các cơ quan sinh dục trong của nam.

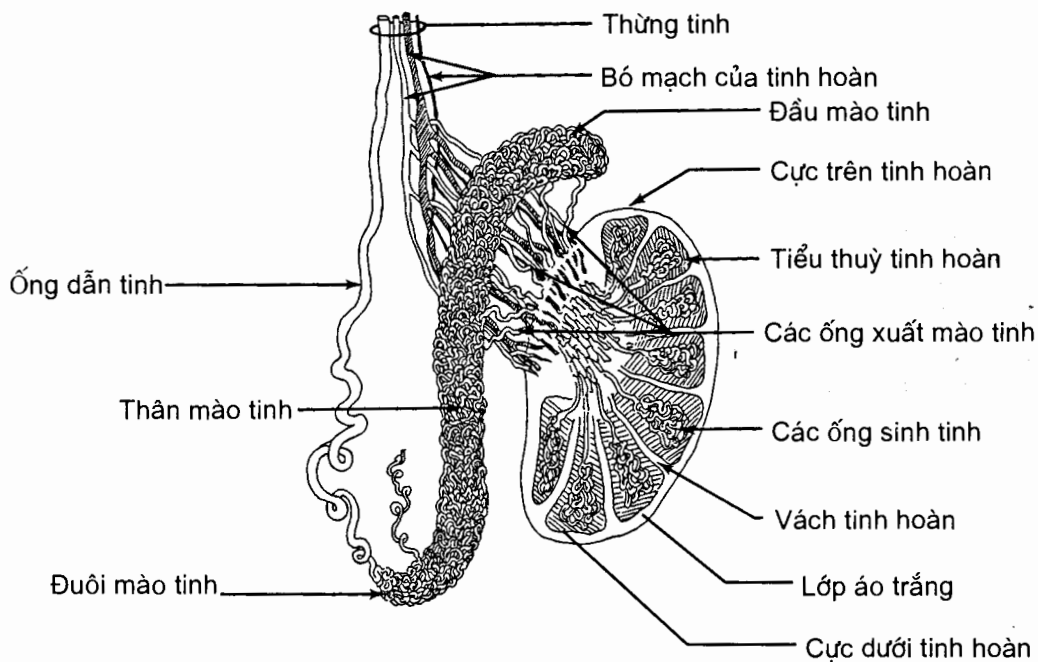
### 1.1.1. Tinh hoàn (testis) (H.9.2)

Tinh hoàn là một cơ quan sinh tinh trùng, đồng thời là tuyến nội tiết (tiết ra nội tiết tố nam testosterone) làm cho cơ thể phát triển theo kiểu nam giới.

#### Hình thể ngoài

Có hai tinh hoàn nằm trong bìu, tinh hoàn trái thường thấp hơn tinh hoàn phải. Cũng có trường hợp tinh hoàn nằm trong ổ bụng hay trong ống bẹn gọi là tinh hoàn lạc chỗ do tinh hoàn dừng lại trong quá trình di chuyển từ vùng thất lưng xuống bìu.

Tinh hoàn có hình trứng, hơi dẹt theo hướng trong - ngoài. Nó có hai mặt là *mặt trong và mặt ngoài*, hai cực là *cực trên* (extremitas superior) và *cực dưới* (extremitas inferior) và hai bờ là *bờ trước và bờ sau*. Mào tinh hoàn nằm dọc theo bờ sau tinh hoàn. Cực dưới tinh hoàn được cột vào bìu bằng dây bìu. Ở người lớn, tinh hoàn dài 4,5 cm, rộng 2,5 cm và dày 1,5 cm, nặng khoảng 20 g. Tinh hoàn được bao bọc bởi một lớp vỏ xơ dày, trắng và không đàn hồi gọi là *lớp áo trắng* (tunica albuginea).



Hình 9.2. Thiết đồ dọc qua tinh hoàn và mào tinh

#### Hình thể trong

Nhìn trên thiết đồ bổ dọc, tinh hoàn được chia thành nhiều *tiểu thùy* (khoảng 300 - 400 tiểu thùy) ngăn cách nhau bởi *các vách* (septula testis) xuất phát từ mặt trong của *lớp áo trắng*. Mỗi tiểu thùy có từ 2 - 4 *ống sinh tinh xoắn* (tubuli seminiferi contorti). Tinh trùng sinh ra từ các ống này được đổ vào các



*ống sinh tinh thẳng* (tubuli seminiferi recti), rồi vào *lưới tinh hoàn* (rete testis) ở phần sau trên của mỗi tinh hoàn. Từ lưới tinh hoàn tách ra 12- 15 *ống xuất* (ductuli efferentis testis) dẫn tinh trùng vào mào tinh.

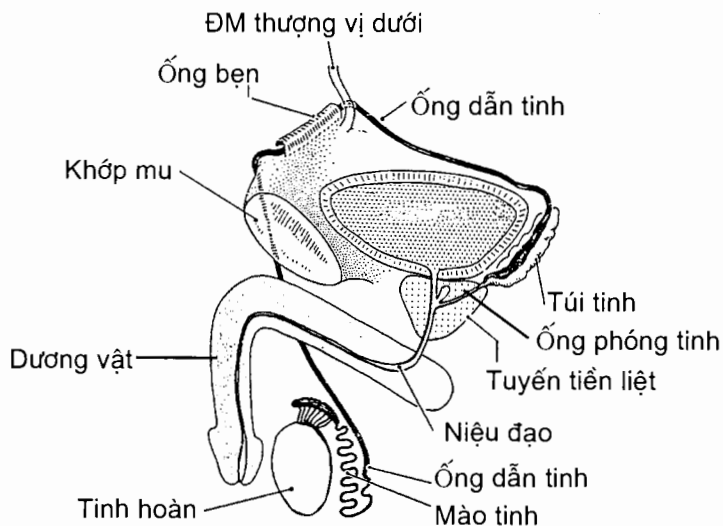
### 1.1.2. Mào tinh hoàn (*epididymis*) (H.9.2)

Mào tinh hoàn uốn cong hình chữ C nằm dọc theo đầu trên và bờ sau tinh hoàn. Mào tinh có ba phần là đầu, thân và đuôi. *Đầu* úp lên tinh hoàn như một cái mũ, *thân* ngăn cách với tinh hoàn bằng một túi bì, còn *đuôi* thì dính vào tinh hoàn bởi các xơ sợi. Ở bên trong mào tinh, các ống xuất cuộn lại thành hình các nón dài gọi là *tiểu thụ mào tinh* rồi đổ vào một ống duy nhất gọi là *ống mào tinh* (ductus epididymidis). Ống mào tinh dài 6 - 7 m, đường kính khoảng 0,4 mm, chạy ngoằn ngoèo trong thân mào tinh đến đuôi mào tinh thì liên tiếp với ống dẫn tinh.

### 1.1.3. Ống dẫn tinh (*ductus deferens*) (H.9.3)

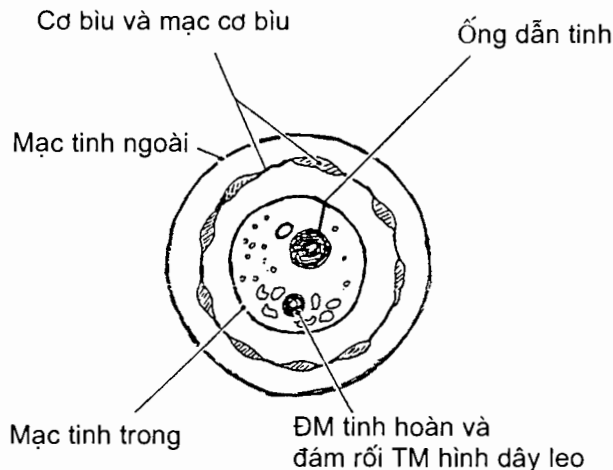
*Ống dẫn tinh* đi từ đuôi mào tinh đến mặt sau bàng quang thì kết hợp với *ống tiết* của túi tinh để tạo thành *ống phóng tinh*. Nó dài khoảng 40-45 cm, đường kính ngoài từ 2 - 3 mm nhưng lòng ống có đường kính khoảng 0,5 mm. Thành ống rất dày do có lớp áo cơ dày, dễ sờ nắn và phân biệt với các thành phần khác.

Từ đuôi mào tinh, ống dẫn tinh chạy lên trên, lúc đầu đi dọc bờ sau tinh hoàn (đoạn bìu). Tiếp đó nó đi trong thừng tinh (đoạn thừng tinh) rồi qua ống bẹn (đoạn bẹn) vào chậu hông. Ở trong chậu hông (đoạn chậu hông), thừng tinh bắt chéo các mạch chậu ngoài vào chậu hông bé. Trong chậu bé, lúc đầu nó đi ở thành bên, ngoài phúc mạc, tới gần góc sau - bên của bàng quang thì bắt chéo trước niệu quản. Cuối cùng, nó đi sau bàng quang, dọc theo bờ trên - trong của túi tinh, và phình to thành *bóng ống dẫn tinh*. Bóng kết hợp với ống tiết của túi tinh tạo nên *ống phóng tinh*.



Hình 9.3. Ống dẫn tinh  
**THƯ VIỆN HUBT**  
 TÀI LIỆU PHỤC VỤ THAM KHẢO NỘI BỘ

*Thừng tinh* (spermatici) (H.9.4) là một ống cơ - mạc chứa ống dẫn tinh và các mạch máu - thần kinh của tinh hoàn. Ống này đi từ bìu tới lỗ (vòng) bẹn sâu. Từ nông vào sâu, các lớp áo tạo nên thành ống thừng tinh là *mạc tinh ngoài*, *cơ bìu*, *mạc cơ bìu* và *mạc tinh trong*. Các lớp này lần lượt liên tiếp với các lớp sau đây của thành bụng trước: cân cơ chéo bụng ngoài, cơ và mạc cơ chéo bụng trong, và mạc ngang.



**Hình 9.4.** Thiết đồ ngang qua thừng tinh

Các thành phần chứa trong thừng tinh gồm ống dẫn tinh, động mạch, tĩnh mạch, thần kinh của ống dẫn tinh; động mạch tinh hoàn, đám rối tĩnh mạch hình dây leo, bạch huyết và thần kinh của tinh hoàn; và di tích mỏm bẹn tinh hoàn (vestigium processus vaginalis). Trong đình sản nam, người ta thường thắt và cắt ống dẫn tinh ở gốc bìu, trước khi thừng tinh chui qua lỗ bẹn nông vào ống bẹn.

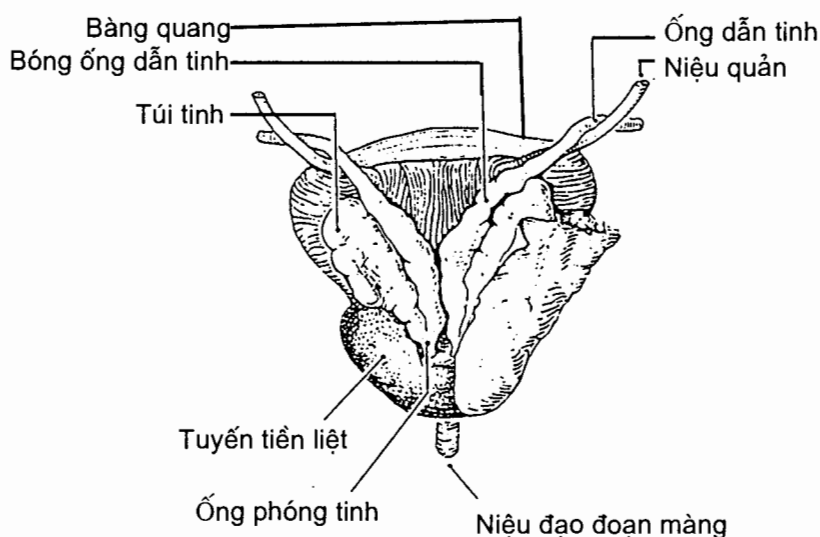
#### 1.1.4. Túi tinh (*vesicula seminalis*) (H.9.1 và H.9.5)

Túi tinh thực chất là một tuyến góp phần sản xuất tinh dịch. Nó có hình quả lê gấp nếp dài 5 - 6 cm, rộng 2 cm, nằm ở mặt sau bàng quang, dọc bờ dưới - ngoài của bóng ống dẫn tinh. Hai túi tinh tạo thành tam giác gian túi tinh bao quanh tam giác gian ống tinh. Đầu dưới của túi tinh mở vào một ống bài xuất ngắn gọi là *ống tiết*. Ống này kết hợp với ống dẫn tinh cùng bên tạo thành *ống phóng tinh*. Hai túi tinh liên quan ở sau với trực tràng nên có thể thăm khám túi tinh qua trực tràng. Phúc mạc trùm lên khối bàng quang - túi tinh - bóng ống dẫn tinh rồi lật lên trực tràng tạo nên *túi cùng bàng quang - trực tràng*.

#### 1.1.5. Ống phóng tinh (*ductus ejaculatorius*) (H.9.1 và H.9.5)

Ống này dài khoảng 1,5 - 2cm, do ống tinh và ống tiết của túi tinh hợp lại tạo thành. Hai ống chạy xuyên chéo qua tuyến tiền liệt rồi đổ vào niệu đạo bởi hai lỗ ở hai bên *gò tinh*.

Ống mào tinh, ống dẫn tinh, ống phóng tinh và niệu đạo nam hợp thành đường dẫn tinh.



**Hình 9.5.** Túi tinh và liên quan của nó (nhìn từ sau)

### 1.1.6. Tuyến tiền liệt (*prostate*) (H.9.1)

Tuyến tiền liệt có chức năng chính là tiết ra tinh dịch, ngoài ra còn có chức năng nội tiết. Tinh dịch của tuyến được đổ vào niệu đạo ở xoang tiền liệt.

*Vị trí.* Tuyến nằm ở dưới bàng quang, sau xương mu, trước trực tràng và bao quanh niệu đạo tiền liệt. Có thể thăm khám tuyến qua trực tràng.

*Hình thể.* Tuyến có hình nón, đáy ở trên, đỉnh ở dưới. Tuyến rộng 4 cm, cao 3 cm và dày 2,5 cm, nặng trung bình 15 - 20 g (ở người lớn); ở người già, tuyến thường bị xơ và to gọi là bệnh u xơ tuyến tiền liệt, thường gây bí đái.

### 1.1.7. Tuyến hành niệu đạo (*glandula bulbourethralis*)

Có hai tuyến hành niệu đạo nằm trong cơ ngang đáy chậu sâu, ở hai bên niệu đạo màng. Mỗi tuyến to bằng hạt ngô và đổ dịch tiết vào niệu đạo hành xóp bằng một ống tiết.

### 1.1.8. Mạch và thần kinh của các cơ quan sinh dục trong

#### *Động mạch*

*Động mạch tinh hoàn* tách từ động mạch chủ bụng ngang đốt sống thắt lưng II hoặc III. Nó chạy xuống ở sau phúc mạc khi tới lỗ bẹn sâu chui vào thừng tinh qua ống bẹn tới bìu cấp máu cho tinh hoàn và mào tinh hoàn.

*Động mạch ống dẫn tinh* là nhánh của động mạch rốn. Nó cấp máu cho ống dẫn tinh, túi tinh và ống phóng tinh.

Tuyến tiền liệt được cấp máu bởi nhánh của các động mạch bàng quang dưới và trực tràng giữa.

**Tĩnh mạch.** Các tĩnh mạch của tinh hoàn, ống dẫn tinh và cơ bìu đi kèm các động mạch. Trong thừng tinh, các tĩnh mạch này tạo nên đám rối tĩnh mạch hình dây leo. Các tĩnh mạch của tuyến tiền liệt tạo nên đám rối tĩnh mạch tiền liệt.

**Thần kinh.** Thần kinh tự chủ của tinh hoàn tách ra từ đám rối liên mạc treo tràng và đám rối thận; chúng tạo thành đám rối tinh hoàn. Đám rối thần kinh của ống dẫn tinh là chi nhánh của đám rối hạ vị dưới. Đám rối tiền liệt tách ra từ đám rối hạ vị.

## 1.2. Các cơ quan sinh dục ngoài (organa genitalia masculina externa)

Dương vật, niệu đạo và bìu là các cơ quan sinh dục ngoài của nam. Niệu đạo đã được trình bày ở chương Hệ tiết niệu.

### 1.2.1. Dương vật (penis) (H.9.1)

**Hình thể ngoài.** Dương vật gồm rễ, thân và quy đầu dương vật. **Rễ dương vật** (radix penis) nằm đáy chậu và dính vào xương mu bởi dây chằng treo dương vật. **Thân dương vật** (corpus penis) hình trụ, có mặt trên hơi dẹt gọi là **mu dương vật** (dorsum penis) và mặt dưới gọi là **mặt niệu đạo** (facies urethralis). **Qui đầu dương vật** (glans penis) được bao bọc trong một nếp nửa da nửa niêm mạc có thể di động được gọi là **bao qui đầu** (preputium penis). Bao qui đầu ở trẻ em dài; ở người lớn có trường hợp bao qui đầu hẹp không thể trật lên được gọi là bệnh hẹp bao qui đầu (phymosis). Ở đỉnh quy đầu có **lỗ niệu đạo ngoài**. Đáy của qui đầu lõm lên gọi là **vành qui đầu** (corona glandis). Rãnh nằm giữa thân dương vật và vành qui đầu là **cổ qui đầu** (collum glandis).

**Cấu tạo.** Dương vật do ba khối **mô cương** và các **lớp bọc** tạo nên. Hai khối mô cương hình trụ nằm song song ở trên là các **vật hang** (corpus cavernosum penis). Khối còn lại nằm trong rãnh ở mặt dưới hai vật hang là **vật xốp** (corpus spongiosum penis). Bên trong vật xốp chứa niệu đạo xốp. Phần sau vật xốp phình to thành **hành dương vật** (bulbus penis) còn đầu trước của nó liên tiếp với mô xốp của qui đầu. Cắt ngang thấy trong lòng vật hang và vật xốp như tổ ong, khi chứa đầy máu làm cho dương vật cương lên nên gọi là các **tạng cương**. Phần sau của các vật hang dính vào ngành dưới xương mu và được gọi là **trụ dương vật**. Các lớp bọc dương vật bọc quanh ba khối mô cương, bao gồm các lớp mạc dương vật và da.

#### *Mạch và thần kinh dương vật*


**Động mạch.** Các động mạch nông có nguồn gốc từ động mạch thẹn ngoài; các động mạch sâu (**động mạch mu dương vật**, **động mạch sâu dương vật**) tách từ động mạch thẹn trong.

**Tĩnh mạch.** Các tĩnh mạch dương vật đổ về **tĩnh mạch mu sâu dương vật**.

**Thần kinh.** Dương vật được chi phối bởi các nhánh thần kinh tách ra từ thần kinh thẹn (n. pudendus) và các nhánh từ đám rối thần kinh tự chủ trong chậu hông.

### 1.2.2. Bìu (scrotum) và các lớp bọc tinh hoàn

Bìu là một túi da rất sẫm màu do thành bụng trĩu xuống tạo thành. Nó được chia thành hai ngăn, mỗi ngăn chứa một tinh hoàn, một mào tinh và đầu tinh





hoàn của một thường tinh. Bìu nằm dưới khớp mu, sau dương vật, bìu trái thường xuống thấp hơn bìu phải.

### *Cấu tạo*

Bìu cấu tạo bằng hai lớp: *lớp da* và *lớp mạc nông dưới da*; lớp mạc nông chứa *cơ trơn dartos*.

Ở dưới mạc nông là bốn lớp bọc tinh hoàn, trong đó ba lớp ngoài liên tiếp với ba lớp vỏ bọc của thường tinh (mạc tinh ngoài, cơ bìu và mạc cơ bìu và mạc tinh trong). Trong cùng là tinh mạc do phúc mạc trĩu xuống tạo nên. Tinh mạc gồm 2 lá: lá thành áp sát vào lớp mạc tinh trong, lá tạng áp sát vào tinh hoàn. Giữa 2 lá là một khoang ảo, khi tinh hoàn bị viêm hay bị chạm thương khoang này có thể có nước, máu hoặc mủ.

### *Mạch máu và thần kinh*

Động mạch là các nhánh động mạch thẹn ngoài, động mạch thường tinh.

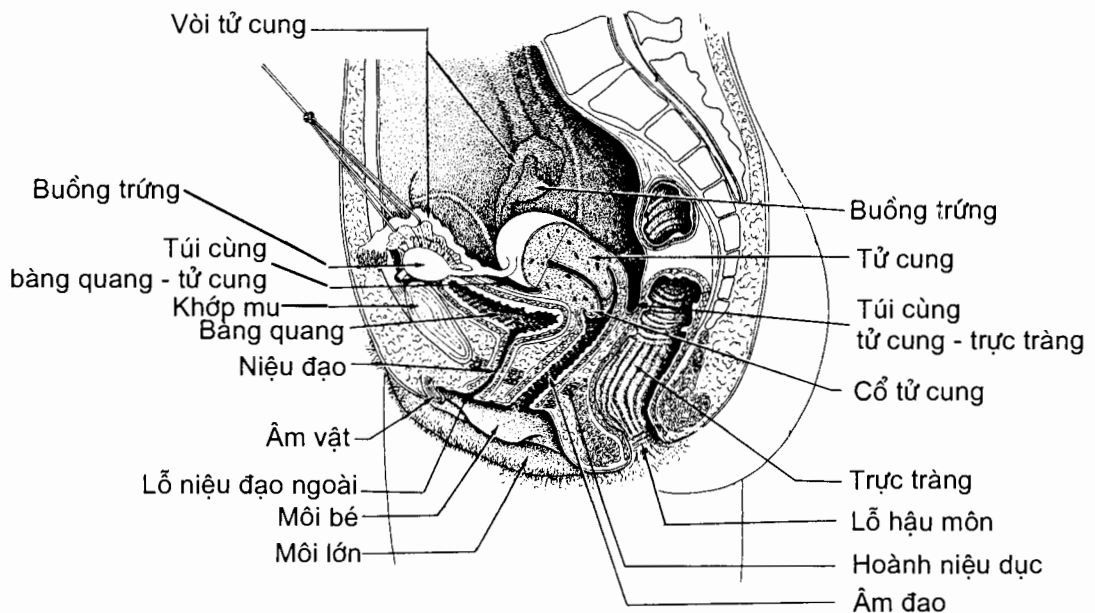
Tĩnh mạch. Các tĩnh mạch bìu trước đổ về tĩnh mạch đùi, tĩnh mạch bìu sau đổ về tĩnh mạch chậu trong.

Thần kinh tách từ các dây thần kinh chậu bẹn và thần kinh thẹn.

Bạch huyết đổ về chuỗi hạch bẹn nông.

## **2. CÁC CƠ QUAN SINH DỤC NỮ (H.9.6)**

Hệ sinh dục nữ gồm các cơ quan sinh dục trong, các cơ quan sinh dục ngoài và tuyến vú.



Hình 9.6. Thiết đồ đứng dọc chậu hông nữ.  
Các cơ quan sinh dục của nữ

## 2.1. Các cơ quan sinh dục trong

Âm đạo, tử cung, hai vòi tử cung và hai buồng trứng là các cơ quan sinh dục trong của nữ.

### 2.1.1. Buồng trứng (*ovarium*) (H.9.6 và H.9.7)

Buồng trứng là tuyến sinh dục vừa sản sinh ra noãn vừa tiết ra các nội tiết tố quyết định đặc điểm giới tính ở nữ.

**Vị trí.** Buồng trứng nằm trong hố buồng trứng ở thành bên chậu hông bé; phụ nữ đã đẻ nhiều lần thì buồng trứng có thể tụt xuống thấp hơn.

**Hình thể ngoài và liên quan.** Buồng trứng hình hạt đậu dẹt, cao 3 - 3,5 cm, rộng 2 cm và dày khoảng 1 cm. Nó có màu hồng nhạt, mặt nhẵn ở người chưa dậy thì và mẫn kinh; còn trong độ tuổi hoạt động sinh dục, mặt buồng trứng sần sùi vì hàng tháng thường có một nang trứng chín và rụng. Buồng trứng có hai mặt là *mặt ngoài* và *mặt trong*, hai bờ là *bờ tự do* và *bờ mạc treo buồng trứng*, và hai đầu là *đầu vòi* và *đầu tử cung*. Mặt ngoài nằm áp sát vào phúc mạc thành của thành bên chậu hông, trong một hố gọi là hố buồng trứng. Hố nằm giữa các động mạch chậu trong và chậu ngoài và là nơi đi qua của thần kinh bì. Ở mặt ngoài, gần bờ mạc treo, có một chỗ lõm gọi là *rốn buồng trứng* (*hilum ovarii*), nơi mà mạch và thần kinh đi qua để vào và ra khỏi buồng trứng. Mặt trong tiếp xúc với các tua vòi và liên quan với các quai ruột. *Bờ mạc treo* (*margo mesovaricus*) quay ra trước và là nơi bám của mạc treo buồng trứng; *bờ tự do* (*margo liber*) quay ra sau, liên quan với các quai ruột. *Đầu vòi* (*extremitas tubaria*) hướng lên trên có dây chằng treo buồng trứng bám vào; *đầu tử cung* (*extremitas uterina*) hướng xuống dưới về phía tử cung và được buộc vào sừng tử cung bằng dây chằng riêng buồng trứng.

#### Các phương tiện giữ buồng trứng tại chỗ

*Mạc treo buồng trứng* (*mesovarium*) đi từ mặt sau dây chằng rộng tới bám vào bờ mạc treo của buồng trứng.

*Dây chằng treo buồng trứng* (*ligamentum suspensorium ovarii*) đi từ đầu vòi của buồng trứng tới thành bên chậu hông, giữa hai lá của dây chằng rộng.

*Dây chằng riêng buồng trứng* (*ligamentum ovarii proprium*) đi từ đầu tử cung của buồng trứng tới sừng tử cung.

*Dây chằng vòi - buồng trứng.* Dây này ngắn, đi từ đầu vòi tới phễu vòi tử cung.

### 2.1.2. Vòi tử cung (*tuba uterina*) (H.9.6 và H.9.7)

Vòi tử cung, vốn thường được gọi là *vòi trứng*, là ống dài khoảng 12cm đi từ buồng trứng tới sừng tử cung. Nó nằm ở bờ tự do của dây chằng rộng và đầu ngoài hình phễu của nó xuyên qua lá sau của dây chằng rộng để mở thông vào ổ phúc mạc tại *lỗ bụng của vòi*. Từ trong ra ngoài, các đoạn của vòi là: (1) *phần tử cung* (*pars uterina*) dài 1 cm, bắt đầu từ *lỗ tử cung của vòi* (*ostium uterinum tubae*) xuyên qua thành tử cung ở sừng tử cung; (2) *eo vòi* (*Isthmus tubae uterinae*) dài 3

- 4 cm, đường kính khoảng 3 mm, là đoạn hẹp nhất và dễ bị tắc; (3) *bóng vòi* (ampulla tubae uterinae) dài khoảng 7 cm nằm dọc theo bờ mạc treo của buồng trứng, là đoạn phình ra to nhất của vòi, đoạn mà trứng thường được thụ tinh và trong triệt sản nữ, người ta thường thắt và cắt phần này; và (4) *phễu vòi* (infundibulum tubae uterinae) dài khoảng 1 cm, loe ra như một cái phễu - có *lỗ bụng của vòi tử cung* (ostium abdominale tubae uterinae) nằm ở giữa phễu. Quanh lỗ bụng có khoảng 12 -15 mỗm lông như ngón tay gọi là *tua vòi* (fimbriae tubae), tua dài nhất gọi là *tua buồng trứng* (fimbria ovarica) có tác dụng dẫn trứng từ buồng trứng vào vòi tử cung.

### Cấu tạo

Vòi tử cung được bọc ở ngoài cùng bởi phúc mạc, gồm *lớp thanh mạc* và *tấm dưới thanh mạc*. Dưới phúc mạc là *lớp cơ trơn* gồm hai tầng dọc và vòng. Trong cùng là *lớp niêm mạc* có nhiều nếp dọc; niêm mạc của vòi thuộc loại thượng mô có lông chuyển có tác dụng đẩy trứng về phía buồng tử cung. Trong quá trình di chuyển của trứng đã được thụ tinh, nếu nó bị nghẽn lại trong vòi vì một lý do nào đấy thì sẽ dẫn tới tình trạng chửa ngoài tử cung và vòi sẽ bị vỡ khi thai to ra.

Vòi tử cung được dây chằng rộng bao bọc và nếp phúc mạc thông xuống ở dưới vòi được gọi là *mạc treo vòi* (mesosalpinx). Giữa hai lá của mạc treo, dọc theo bờ dưới của vòi có các nhánh vòi của động mạch tử cung và động mạch buồng trứng.

### 2.1.3. Tử cung (uterus) (H.9.6 và H.9.7)

Tử cung là nơi nương náu và phát triển của thai nhi, cũng là nơi xảy ra kinh nguyệt.

**Vị trí.** Tử cung nằm giữa chậu hông bé, sau bàng quang, trước trực tràng, trên âm đạo và dưới các quai ruột non.

**Hình thể ngoài.** Tử cung có hình quả lê; mặt lõm hình vòm ở phía trước - trên là *đáy tử cung*. Tính từ đáy xuống, nó gồm ba phần là *thân*, *eo* và *cổ tử cung*.

*Thân* có hình thang, nằm ngay dưới đáy tử cung, có kích thước khoảng 4 cm chiều cao và 4,5 cm chiều rộng. Hai góc bên của thân có được gọi là *sừng tử cung*, nơi tử cung tiếp nối với eo vòi tử cung. Thân tử cung dẹt trước - sau nên có hai bờ, *bờ phải* và *bờ trái*, và hai mặt là *mặt bàng quang* và *mặt ruột*.

*Cổ* dài khoảng 2,5 cm. *Eo* là phần thắt hẹp nằm giữa thân và cổ, dài 0,5 cm.

**Hướng.** Tử cung vừa gập ra trước và ngả (đổ) ra trước. Gập ra trước nghĩa là trục của thân tử cung hợp với trục của cổ tử cung một góc 120° hướng ra trước. Ngả ra trước nghĩa là trục của thân tử cung hợp với trục của âm đạo (hay trục của chậu hông) một góc 90° hướng ra trước. Tư thế này giúp cho tử cung không bị sa xuống âm đạo.

### Liên quan

*Thân tử cung* (corpus uteri)





**Mặt bàng quang** hướng ra trước và xuống dưới và dè lên mặt trên bàng quang. Phúc mạc phủ mặt này tới eo tử cung thì lật lên phủ mặt trên bàng quang, tạo nên *túi cùng bàng quang - tử cung*.

**Mặt ruột** quay lên trên và ra sau, liên quan với các quai ruột và trực tràng. Phúc mạc phủ mặt này còn kéo dài qua cổ tử cung tới phần ba trên âm đạo rồi lật lên phủ mặt trước trực tràng tạo nên *túi cùng tử cung - trực tràng* (hay túi cùng Douglas). Túi này là nơi thấp nhất của ổ phúc mạc nên khi ổ bụng có dịch (nước, máu, mủ...) thì dịch thường đọng lại ở đây.

**Đáy** là vòm lồi, liên quan với các quai ruột; phúc mạc phủ đáy liên tiếp với phúc mạc của các mặt tử cung.

**Các bờ bên tử cung** là nơi dây chằng rộng liên tiếp với phúc mạc tử cung; động mạch tử cung chạy xoắn hình lò so ở giữa hai lá của dây chằng rộng.

**Sừng tử cung** (cornu uteri) là nơi vòi tử cung liên tiếp với thân và là nơi bám của dây chằng riêng buồng trứng và dây chằng tròn.

**Eo tử cung** (isthmus uteri). Phía trước, eo ở ngang mức với đáy túi cùng bàng quang - tử cung, còn ở phía sau và hai bên, eo có liên quan giống như mặt sau và hai bên thân tử cung. Vì ở phía trước phúc mạc không phủ eo tử cung, nên các nhà sản khoa thường mổ lấy thai ở đây.

**Cổ tử cung** (cervix uteri). Âm đạo bám vòng quanh cổ tử cung theo một bình diện chéo xuống dưới và ra trước, chia cổ làm 2 phần:

**Phần trên âm đạo** (portio supravaginalis cervicis) liên quan ở trước với phần trên đáy bàng quang; hai bên liên quan với mô của đáy dây chằng rộng, trong lớp mô này có động mạch tử cung bắt chéo trước niệu quản cách cổ tử cung 1,5 cm; phía sau, qua túi cùng tử cung - trực tràng, liên quan với trực tràng.

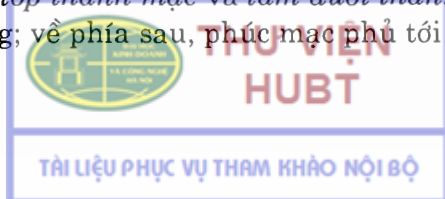
**Phần âm đạo** (portio vaginalis cervicis) phần cổ tử cung trong âm đạo gọi là mồm cá mè, ở giữa mồm có **lỗ tử cung** (ostium uteri); lỗ này hình tròn nếu là người chưa đẻ, còn ở người đã đẻ thì lỗ bè ngang. Lỗ nằm giữa hai môi: *môi trước* và *môi sau*. Lỗ tử cung thông với ống cổ tử cung. Mồm cá mè cùng với thành âm đạo xung quanh giới hạn nên một vòm, gọi là *vòm âm đạo* (fornix vaginae). Vòm âm đạo như một túi bịt vòng, trong đó túi bịt sau sâu nhất, liên quan với túi cùng trực tràng - tử cung.

### Hình thể trong và cấu tạo

Tử cung là một khối cơ dày, rỗng, bên trong có hai buồng. Buồng to nằm ở trong thân, gọi là *buồng tử cung* (cavitas uteri); buồng nhỏ nằm ở trong cổ gọi là *ống cổ tử cung* (canalis cervicis uteri). Buồng tử cung có hai góc bên thông với hai vòi tử cung và góc dưới thông với ống cổ tử cung. Ống cổ tử cung thông với âm đạo qua *lỗ tử cung*.

Thành tử cung gồm ba lớp mô, lần lượt từ ngoài vào trong là:

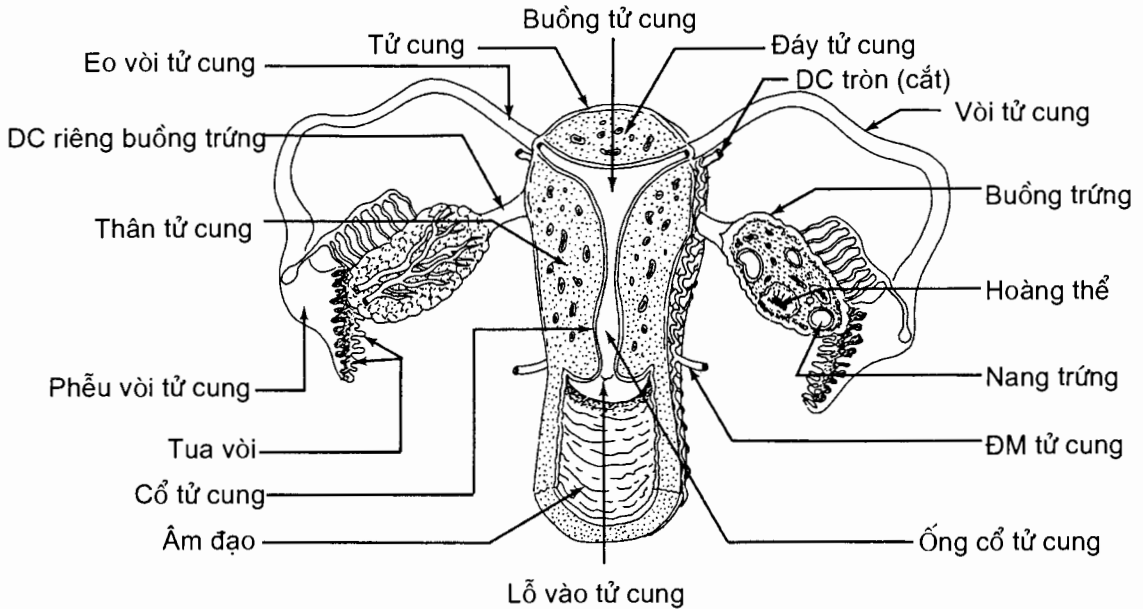
**Lớp phúc mạc**, gồm **lớp thanh mạc** và **tấm dưới thanh mạc**. Ở mặt trước phúc mạc chỉ phủ tới eo tử cung; về phía sau, phúc mạc phủ tới phần trên âm đạo.





*Lớp cơ* gồm ba tầng trong đó tầng giữa là tầng cơ rỗng, gồm các thớ cơ đan chéo chằng chịt ôm quanh các mạch máu; khi lớp cơ này co có tác dụng cầm máu sau đẻ. Cổ tử cung không có lớp cơ rỗng.

*Lớp niêm mạc* dày mỏng theo giai đoạn của chu kỳ kinh nguyệt, có nhiều tuyến tiết ra chất nhầy. Hàng tháng, dưới ảnh hưởng của sự thay đổi nội tiết tố, niêm mạc bong ra làm chảy máu tạo nên kinh nguyệt.

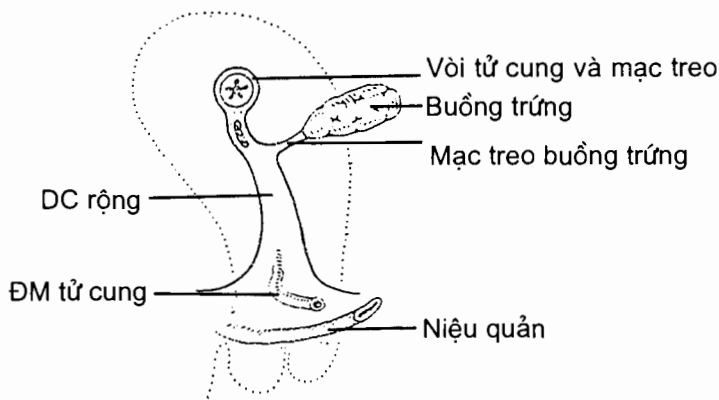


**Hình 9.7.** Thiết đồ đứng ngang tử cung

### Các phương tiện giữ tử cung tại chỗ

Ngoài vị trí - hướng chiều của tử cung, hoành chậu hông và đáy chậu là những yếu tố giữ tử cung tại chỗ (thông qua việc giữ âm đạo). Ngoài ra, tử cung còn được giữ bởi các dây chằng.

*Dây chằng rộng* (lig.latum uteri) (H.9.8) là một nếp phúc mạc gồm hai lá căng ngang từ bờ bên tử cung thành bên chậu hông, nối phúc mạc tử cung với phúc mạc thành chậu. Nó có hai mặt và bốn bờ. Các bờ trong và ngoài lần lượt liên tiếp với phúc mạc của tử cung và thành bên chậu hông; bờ trên ôm lấy vòi tử cung; bờ dưới còn gọi là nền dây chằng rộng, nơi hai lá trước và sau của dây chằng quạt ra trước và sau liên tiếp với phúc mạc thành. Trong nền dây chằng rộng có động mạch tử cung bất chéo phía trước niệu quản ở cách cổ tử cung 1,5 cm; cần thận trọng để tránh cặp vào niệu quản khi kẹp động mạch tử cung để cầm máu trong thủ thuật cắt bỏ tử cung. Các phần hợp nên dây chằng rộng là *mạc treo tử cung*, *mạc treo vòi tử cung* và *mạc treo buồng trứng*.



**Hình 9.8.** Liên quan của niệu quản và ĐM tử cung trong đáy dây chằng rộng (nhìn bên)

*Dây chằng tròn* (lig.teres uteri) là một thừng xơ tròn dài khoảng 15 cm, từ sừng tử cung chạy ra ngoài và ra trước qua thành chậu và ống bẹn rồi tỏa ra tận cùng ở mô dưới da của gò mu và môi lớn.

*Dây chằng tử cung* - cùng rất chắc, từ mặt sau cổ tử cung, sát bờ bên, chạy ra sau ở hai mặt bên của trực tràng rồi bám vào mặt trước xương cùng.

*Dây chằng ngang cổ tử cung* từ bờ bên cổ tử cung chạy ngang ra ngoài bám vào xương ngồi.

#### 2.1.4. Âm đạo (vagina) (H.9.1)

Âm đạo là cơ quan giao hợp và đường đẻ thai nhi từ tử cung ra ngoài. Nó là một ống cơ - mạc rất đàn hồi từ cổ tử cung chạy chéo xuống dưới và ra trước tới tiền đình âm đạo, dài khoảng 8 cm. Âm đạo nằm sau bàng quang và niệu đạo, trước trực tràng, gồm có hai thành trước và sau, hai bờ bên và hai đầu trên và dưới.

*Thành trước* dài khoảng 7,5 cm, liên quan ở trên với bàng quang và niệu quản, ngăn cách với bàng quang bởi mô liên kết. Có thể bị rò bàng quang - âm đạo trong các trường hợp đẻ khó gây rách âm đạo. Ở dưới âm đạo liên quan với niệu đạo.


*Thành sau* dài khoảng 9 cm, đoạn trên liên quan với túi cùng trực tràng - tử cung, đoạn dưới ngăn cách với trực tràng bởi *vách trực tràng - âm đạo*. Trong đẻ khó, rách vách này có thể gây rò trực tràng - âm đạo.

*Đầu trên* bám vào cổ tử cung. *Đầu dưới* mở vào tiền đình âm đạo. Ở trình nữ, lỗ dưới âm đạo được đậy bởi một màng niêm mạc thủng ở giữa gọi là *màng trinh* (hymen). Xung quanh phần dưới âm đạo có hành tiền đình và cơ hành xấp bao quanh như một cơ thắt âm đạo. Lỗ âm đạo ở phía sau lỗ niệu đạo ngoài.

#### 2.1.5. Mạch và thần kinh của các cơ quan sinh dục trong

**Các động mạch.** Có hai động mạch chính:

**Động mạch buồng trứng** (a.ovarica) tách từ động mạch chủ bụng; nó đi theo dây chằng treo buồng trứng đến đầu vòi của buồng trứng thì chia làm hai



nhánh là *nhánh vòi tử cung* và *nhánh buồng trứng*; chúng tiếp nối với các nhánh cùng tên của động mạch tử cung.

### **Động mạch tử cung** (a.uterina)

*Nguyên ủy và đường đi.* Động mạch này tách từ động mạch chậu trong và đi qua ba đoạn: (1) đoạn thành bên chậu hông (là giới hạn dưới của hố buồng trứng); (2) đoạn trong nền dây chằng rộng, đi giữa hai lá của dây chằng rộng, bắt chéo trước niệu quản ở cách cổ tử cung 1,5 cm; (3) đoạn bờ bên tử cung đi lên ngoằn ngoèo dọc bờ bên của tử cung, khi tới sừng tử cung thì tận cùng bằng hai nhánh là *nhánh buồng trứng* và *nhánh vòi tử cung*, tiếp nối với các nhánh tương ứng của động mạch buồng trứng.

*Nhánh bên.* Động mạch tách ra nhiều nhánh bên cho âm đạo, niệu quản, bàng quang, cổ tử cung và thân tử cung.

**Tĩnh mạch.** Tĩnh mạch đổ vào các đám rối tĩnh mạch buồng trứng và tử cung rồi đổ về tĩnh mạch chậu trong.

**Bạch huyết** đổ vào chuỗi hạch cạnh động mạch tử cung, hay động mạch âm đạo cuối cùng đổ vào các hạch chậu trong.

**Thần kinh** tách ra từ đám rối hạ vị dưới.

## **2.2. Các cơ quan sinh dục ngoài của nữ (H.9.9)**

Các cơ quan sinh dục ngoài của nữ gồm có âm hộ và âm vật.

### **2.2.1. Âm hộ** (*pudendum femininum*)

Âm hộ gồm có gò mu, môi lớn, môi bé và tiền đình âm đạo.

*Gò mu* (mons pubis) là một gò lồi liên tiếp với thành bụng ở trên, với hai môi lớn ở dưới và ngăn cách với đùi bởi nếp lằn bẹn.

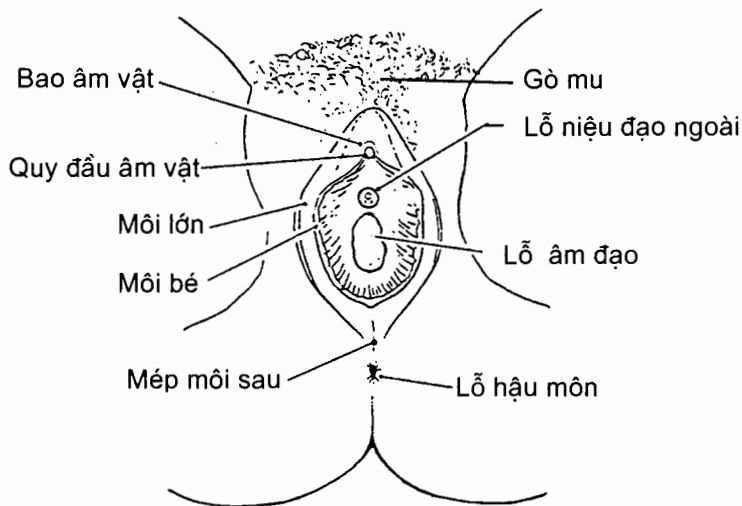
*Môi lớn* (labium majus pudendi) là hai nếp da lớn tạo nên giới hạn bên của âm hộ. Khoảng nằm giữa hai môi là *khe âm hộ*. Hai môi gặp nhau ở trước tạo thành *mép môi trước*, nơi có nhiều lông mu che phủ, và liên tiếp với nhau ở phía sau tại *mép môi sau*, nơi cách hậu môn khoảng 3 cm.

*Môi bé* (labium minus pudendi) là hai nếp da nhỏ hơn, nằm giữa các môi lớn và ngăn cách với môi lớn bởi rãnh gian môi. Ở đầu trước, môi bé tách ra thành một nếp nhỏ bao lấy âm vật tạo nên *bao âm vật* (preputium clitoridis); đầu sau hai môi dính với nhau tạo nên *hãm môi âm hộ* (frenulum labiorum pudendi).

*Tiền đình âm đạo* (vestibulum vaginae) là một khoảng lõm nằm giữa mặt trong hai môi bé, sau âm vật và trước hãm môi âm hộ. Mở thông vào tiền đình có lỗ niệu đạo ngoài ở trước, lỗ âm đạo ở sau và những ống tiết của các tuyến tiền đình lớn.

### **2.2.2. Âm vật** (*clitoris*)

Âm vật tương đương với dương vật ở nam giới và được tạo nên bởi hai vật hang. Âm vật nằm trước tiền đình âm đạo, dưới khớp mu, trên lỗ niệu đạo. Phía dưới âm vật có một nếp niêm mạc gọi là *hãm âm vật* (frenulum clitoridis).



Hình 9.9. Các cơ quan sinh dục ngoài của nữ

### 2.2.3. Tuyến tiền đình lớn (*glandula vestibularis major*)

Có hai tuyến lớn tiết ra chất nhầy nằm ở hai bên tiền đình âm đạo, mỗi tuyến có ống dẫn đổ vào tiền đình, được gọi là các tuyến tiền đình lớn.

### 2.2.4. Mạch và thần kinh của cơ quan sinh dục ngoài

*Động mạch* là các nhánh từ động mạch thẹn ngoài và động mạch thẹn trong. *Tĩnh mạch* đổ về tĩnh mạch thẹn trong và tĩnh mạch thẹn ngoài. *Bạch huyết* đổ về các hạch bẹn nông và các hạch chậu. *Thần kinh* là các nhánh của các dây thần kinh chậu bẹn, sinh dục đùi và thần kinh bẹn.

## 2.3. Tuyến vú (H.9.10)

Vú gồm hai tuyến tiết sữa nằm ở ngực, trước các cơ ngực, đi từ xương sườn III đến xương sườn VI.


### Hình thể ngoài

Vú thường có hình mâm xôi; ở giữa mặt trước của vú có một lỗ tròn gọi là *núm vú* hay *nhú vú* (*papilla mammaria*), nơi có nhiều lỗ của các ống tiết sữa. Xung quanh núm vú là một vùng da sẫm màu hơn gọi là *quầng vú* (*areola mammae*). Trên bề mặt quầng vú có nổi lên nhiều cục nhỏ do những tuyến bã ở quầng vú đẩy lỗ lên.

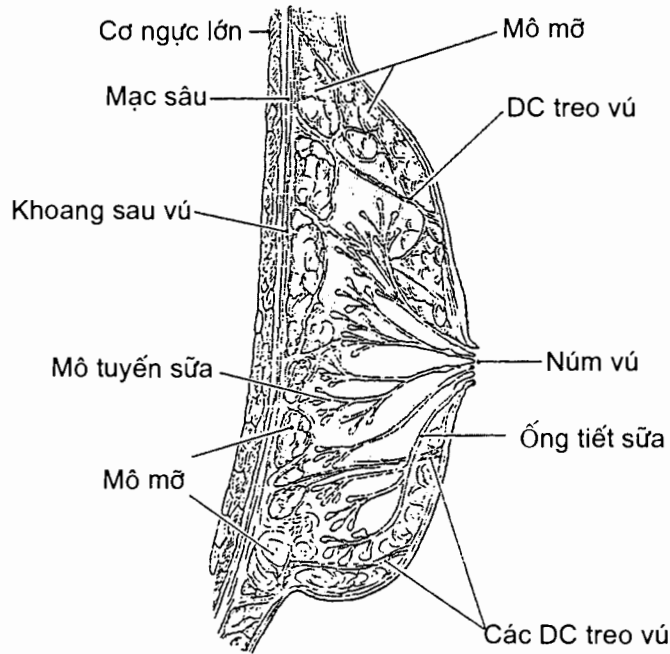
### Cấu tạo

Mỗi vú có từ 15 - 20 *thùy mô tuyến sữa*, mỗi thùy do một số tiểu thùy tạo nên; ống tiết của các tuyến sữa chạy theo hình nan hoa từ chu vi hướng vào núm vú. Khi rạch chích áp xe vú, phải rạch theo hướng song song với hướng đi của các ống sữa để tránh cắt đứt các ống tuyến sữa.

Ở bề mặt và giữa các tuyến sữa là những mô mỡ, áp xe có thể xảy ra ở đây.







Hình 9.10. Tuyến vú

### Mạch và thần kinh

*Động mạch* là các nhánh tách từ động mạch ngực trong và động mạch ngực ngoài. *Tĩnh mạch* đổ về các tĩnh mạch ngực trong và tĩnh mạch ngực ngoài. *Bạch huyết* đổ về ba chuỗi hạch là chuỗi hạch nách, chuỗi hạch ngực trong và chuỗi hạch trên đòn. *Thần kinh* là những nhánh trên đòn của đám rối cổ nông và các nhánh xiên của các dây thần kinh gian sườn từ II đến VI.

## Chương 10

# HỆ THẦN KINH

### 1. ĐẠI CƯƠNG

Hệ thần kinh - một mạng lưới phức tạp, có tổ chức cao của hàng tỷ nơron - có ba chức năng cơ bản là *cảm giác* (thu nhận các kích thích từ bên ngoài và bên trong cơ thể, dẫn truyền các thông tin cảm giác về cơ quan phân tích), *xử lý thông tin* (phân tích, tổng hợp các thông tin đưa vào để đưa ra quyết định và lưu giữ thông tin nếu cần) và *vận động* (thực hiện những đáp ứng thích hợp trước các kích thích. Hệ thần kinh là cơ sở vật chất của nhận thức và trí nhớ; nó khởi phát tất cả các vận động theo ý muốn.

#### 1.1. Tế bào và mô thần kinh


Mô thần kinh do các nơron và các tế bào thần kinh đệm tạo nên.

##### 1.1.1. Nơron hay tế bào thần kinh chính thức (H.10.1)

Đơn vị cấu tạo nên mô thần kinh là *tế bào thần kinh*, hay còn được gọi là *nơron*. Mỗi nơron bao gồm một *thân* và các nhánh từ thân mọc ra là *nhánh (sợi) trục* và các *nhánh gai*. Đặc điểm của nơron là có khả năng phát ra và dẫn truyền xung động thần kinh dọc theo thân và các nhánh của chúng. Xung động từ nhánh gai được dẫn truyền về thân, xung động từ thân được dẫn truyền tới đầu tận cùng của nhánh trục.

Các thân nơron có hình dạng và kích thước khác nhau. Trong bào tương của thân nơron có những đám lưới nội nguyên sinh tạo thành các *thể Nissl*. Thân nơron là thành phần chính tạo nên *chất xám* của hệ thần kinh. Những khối chất xám trong não và tuỷ sống mà có cùng chức năng được gọi là *nhân* (nucleus), những khối chất xám ở thần kinh ngoại vi được gọi là *hạch* (ganglion).

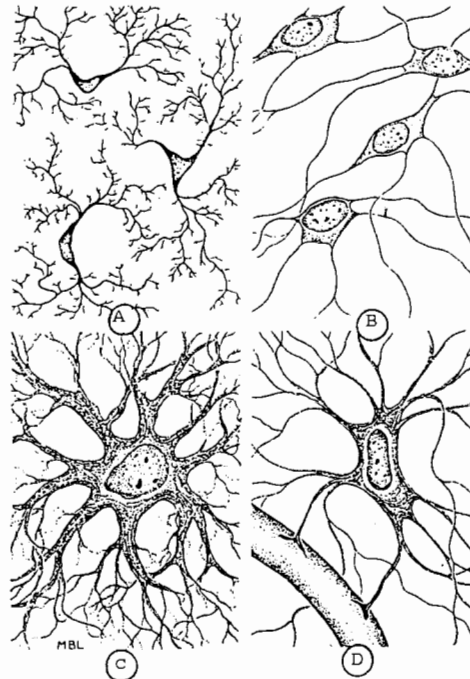
Mỗi nơron chỉ có một nhánh trục nhưng số nhánh gai thì thay đổi tùy loại nơron. Nhánh gai thường ngắn hơn nhánh trục và phân nhánh nhiều. Nơron có một nhánh gai và một nhánh trục là nơron hai cực, có từ hai nhánh gai trở lên là nơron đa cực. Nơron của các hạch cảm giác ngoại vi chỉ có một nhánh từ thân mọc ra nên được gọi là nơron một cực; nhánh này rời thân một đoạn ngắn thì chia thành một nhánh chạy ra ngoại vi, một nhánh chạy vào thân não và tuỷ sống, cả hai nhánh có đặc điểm cấu tạo của nhánh trục (ta vẫn quen gọi nhánh chạy ra ngoại vi là nhánh gai). Hầu hết các nhánh trục được bọc bằng một bao chất béo, có màu trắng, gọi là *bao myelin*; các nhánh gai thường không có bao myelin; các nhánh có bao myelin tạo nên *chất trắng* của hệ thần kinh. Chất trắng trong thần kinh trung ương được chia thành các *bó* (fasciculus); nếu các sợi trong một bó có



cùng điểm xuất phát, cùng điểm tận cùng và dẫn truyền cùng loại thông tin thì bó đó được gọi là *dải* (tractus). Những bó chất trắng (nhánh trục) ở thần kinh ngoại vi được gọi là *thần kinh* hay *dây thần kinh*. Những nhánh trục và gai mà không có bao myelin có mặt ở cả chất xám của hệ thần kinh. Ở các thần kinh ngoại vi, các nhánh trục còn được bọc bằng một bao gọi là bao Schwann do các tế bào Schwann tạo nên.

### 1.1.2. Các tế bào thần kinh đệm (H.10.2)


Các tế bào thần kinh đệm (neuroglia) khác với các tế bào thần kinh chính thức ở chỗ chúng không có tính dễ bị kích thích và dẫn truyền mà chỉ đóng vai trò chống đỡ và nuôi dưỡng cho các tế bào thần kinh chính thức. Các tế bào thần kinh đệm trong thần kinh trung ương bao gồm: *các đại bào đệm* (macroglia), *các tế bào sao đệm nguyên sinh chất* (plastoplasmatic astrocytes), *các tế bào sao đệm sợi* (fibrillar astrocytes), *các tế bào ít nhánh* (oligodendroglia), *các tế bào nội tuỷ* (ependymal cells) và *các vi bào đệm* (microglia); chúng tạo nên khoảng một nửa thể tích của thần kinh trung ương. Các tế bào sao ngăn cách các mạch máu với nơron thần kinh, cùng với thành mạch tạo nên *hàng rào máu-não*; các tế bào ít nhánh tạo nên bao myelin của các sợi trục trong thần kinh trung ương. Loại tế bào thần kinh đệm có mặt phổ biến ở thần kinh ngoại vi là *tế bào Schwann*; chúng tạo nên *bao myelin* và *bao Schwann* của các nhánh trục. Cho đến nay, sự hiểu biết về chức năng của các tế bào thần kinh đệm chưa đầy đủ và chưa thống nhất.

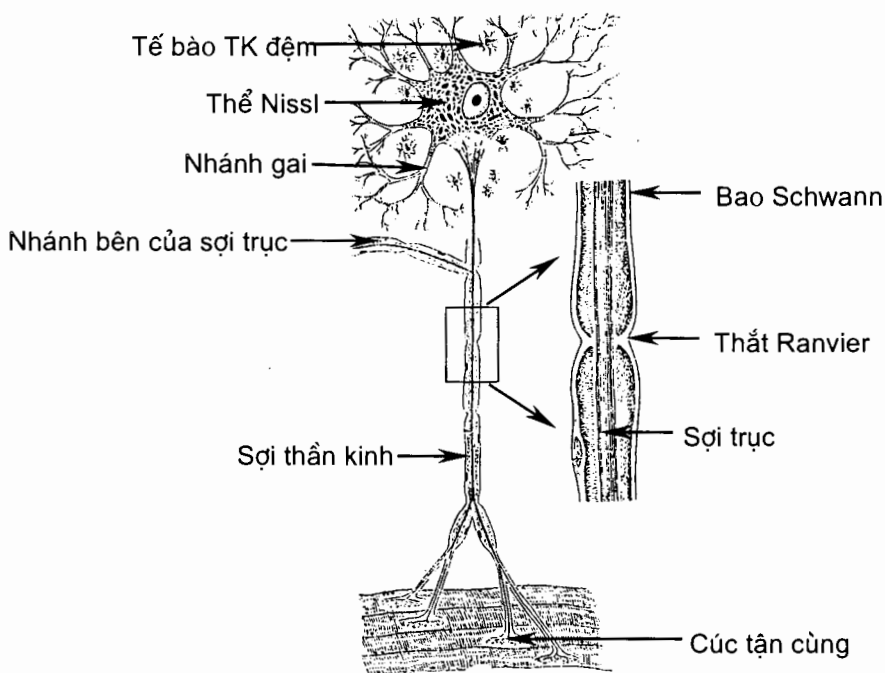


Hình 10.1. Các tế bào TK đệm của hệ TK trung ương

A. Vi đệm bào    B. Tế bào ít nhánh

C. Tế bào sao đệm nguyên sinh chất    D. Tế bào sao đệm sợi





Hình 10.2. Nơron chính thức

## 1.2. Các loại nơron

### 1.2.1. Nơron cảm giác (H.10.3)

Thân của các nơron cảm giác nằm ở hạch cảm giác của các dây thần kinh sọ và thần kinh sống ở bên ngoài thần kinh trung ương. Các nhánh đi ra ngoài vi (mà ta quen gọi là nhánh gai), tạo thành dây thần kinh cảm giác hoặc thành phần cảm giác của các dây thần kinh hỗn hợp; chúng chia nhánh và đầu tận cùng của mỗi nhánh là *bộ phận tiếp nhận cảm giác* (sensory receptors) nằm ở da, niêm mạc, các nội tạng và trong cơ; bộ phận cảm giác ở một số giác quan chuyên biệt là các tế bào đặc biệt kết hợp với đầu tận cùng của các nhánh gai mà không phải đơn thuần là đầu tận cùng của nhánh gai. Các sợi trục chạy về tuỷ sống và não. Những cảm giác truyền về tuỷ sống và thân não được các nơron cảm giác ở hai phần này dẫn truyền tới tiểu não hoặc đại não, hoặc được các nơron liên hợp tiếp nhận và xử lý.

### 1.2.2. Nơron vận động

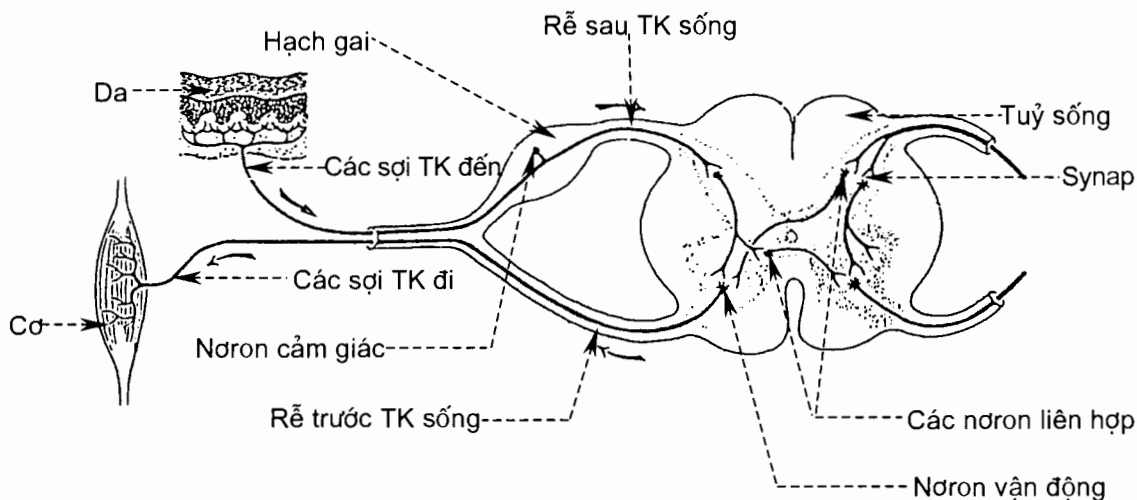
Các thân nơron vận động cơ bám xương nằm ở nhân vận động thần kinh sọ và thần kinh sống (nơron vận động dưới); chúng tiếp nhận xung động từ nơron nằm ở vỏ đại não (nơron vận động trên) đi xuống. Sợi trục của các nơron vận động dưới đi tới các cơ, tạo nên các dây thần kinh vận động hoặc thành phần vận động của các dây thần kinh hỗn hợp. Các thân nơron vận động cơ trơn, cơ tim và các tuyến nằm ở các nhân tự chủ trong thần kinh trung ương và các hạch tự chủ ở ngoại vi.





### 1.2.3. Nơron liên hợp

Các nơron liên hợp (interneurons) nằm trong não và tủy sống, chiếm tới 90% số nơron của thần kinh trung ương. Chúng nằm giữa các nơron cảm giác và các nơron vận động, đóng vai trò *trung tâm tích hợp* (integration center).



Hình 10.3. Cung phản xạ của tủy

### 1.2.4. Môi liên hệ giữa các nơron

Về mặt giải phẫu, giữa đầu tận cùng nhánh trục của nơron này và thân hoặc nhánh gai của nơron kia có một khoảng gián đoạn hẹp gọi là *synap*. Khi xung động thần kinh đi tới đầu tận cùng nhánh trục thì đầu này giải phóng ra các chất dẫn truyền thần kinh đi qua khe synap đến tác động và gây ra xung động ở nơron tiếp sau. Theo cách này, xung động thần kinh được dẫn truyền liên tục qua hàng loạt nơron. Nhờ hệ thần kinh, cơ thể có được những đáp ứng thích hợp trước những thay đổi (kích thích) của môi trường. Sự đáp ứng này gọi là *phản xạ*. Về bản chất, một phản xạ là luồng dẫn truyền liên tục của xung động thần kinh qua các loại nơron kể trên theo một chiều nhất định. Con đường mà xung động thần kinh đi qua gọi là *cung phản xạ*. Một cung phản xạ đầy đủ bao gồm 5 thành phần: 1. bộ phận tiếp nhận cảm giác, 2. nơron cảm giác, 3. một hoặc nhiều nơron liên hợp, 4. nơron vận động và 5. bộ phận thực hiện đáp ứng phản xạ (cơ hoặc tế bào tuyến - effectors). Bộ phận tiếp nhận cảm giác là đầu tận cùng của nhánh gai hoặc tế bào cảm thụ đặc biệt liên hệ với đầu tận cùng nhánh gai. Số nơron trung gian thay đổi theo mức độ phức tạp của phản xạ. Phản xạ càng phức tạp thì càng nhiều nơron trung gian; ở phản xạ đơn giản nhất, nơron cảm giác liên hệ thẳng với nơron vận động, không có nơron trung gian.

### 1.3. Sự phân chia hệ thần kinh

Hệ thần kinh được chia thành hai phần: phần (hay hệ) thần kinh trung ương và phần (hay hệ) thần kinh ngoại vi.

Phần trung ương bao gồm não và tuỷ sống; phần ngoại vi bao gồm các hạch, các dây thần kinh và các bộ phận tiếp nhận cảm giác nằm ngoài thần kinh trung ương. Trong phần thần kinh ngoại vi, các hạch và các sợi thần kinh tự chủ (chi phối cơ trơn, cơ tim và các tuyến) hợp nên *phần tự chủ của thần kinh ngoại vi*. Ở vùng hạ đồi, một số nơron vừa có khả năng tiếp nhận và dẫn truyền xung động, vừa có khả năng chế tiết ra các hormon để giải phóng vào hệ tuần hoàn; chúng được gọi là *thần kinh tiết* (xem Hệ nội tiết).

#### 1.4. Sự thoái hoá và tái tạo thần kinh

Nhánh trục của thần kinh ngoại vi được bọc bằng bao Schwann (ở ngoài) và bao myelin (ở trong). Khi nhánh trục và các bao bị đứt, đoạn nhánh trục và bao myelin ở sau chỗ đứt bị thoái hoá. Nếu các đầu chỗ đứt áp sát nhau, các đầu của bao Schwann liền lại tạo nên một ống rỗng; đoạn nhánh trục ở trước chỗ đứt mọc dài ra tiến vào ống rỗng này, bao Schwann tạo nên bao myelin mới và nhánh trục được tái sinh. Nhánh trục trong thần kinh trung ương không tái tạo theo cách này được vì không có bao Schwann. Sự tái tạo các nơron mới từ các tế bào mầm còn đang được nghiên cứu.

## 2. PHẦN TRUNG ƯƠNG (pars centralis)

### 2.1. Tuỷ sống (medulla spinalis)

#### 2.1.1. Vị trí và kích thước


Tuỷ sống là phần thần kinh trung ương nằm trong ống sống nhưng không chiếm hết chiều dài ống sống. Ở trên, tuỷ sống liên tiếp với hành não ở ngang mức bờ trên đốt sống cổ I; đầu dưới tuỷ sống ở ngang mức bờ trên đốt sống thắt lưng II. Ống sống có những đoạn cong nhưng tuỷ sống lại có xu hướng chạy thẳng. *Dây tận cùng* (filum terminalis) chạy tiếp theo tuỷ sống qua phần dưới ống sống tới tận xương cụt. Đoạn ống sống ở dưới đốt sống thắt lưng II chỉ có dây tận cùng và các rễ thần kinh sống từ thắt lưng II trở xuống. Do vậy, thường chọc vào ống sống để lấy dịch não tuỷ ở đoạn này, tốt nhất là ở giữa các đốt sống thắt lưng IV và V.

Bao quanh tuỷ sống là các màng tuỷ sống và dịch não tuỷ; khoảng nằm giữa màng tuỷ cứng và ống sống chứa mỡ và các búi tĩnh mạch.

Tuỷ sống dài 45 cm, nặng 30 gr; đường kính của tuỷ sống thay đổi theo từng đoạn.

#### 2.1.2. Hình thể ngoài (H.10.4)

Tuỷ sống có hình trụ dẹt, màu trắng xám, có hai chỗ phình là *phình cổ* (intumescencia cervicalis) tương ứng với nguyên uỷ đám rối thần kinh cánh tay và *phình thắt lưng - cùng* (intumescencia lumbosacralis) tương ứng với nguyên uỷ đám rối thần kinh thắt lưng - cùng. Đầu dưới của tuỷ sống thu hẹp lại như một hình nón nên được gọi là *nón tuỷ* (conus medullaris).



Tủy sống được chia thành 5 đoạn (segmenta medullae spinalis) (H.10.4):

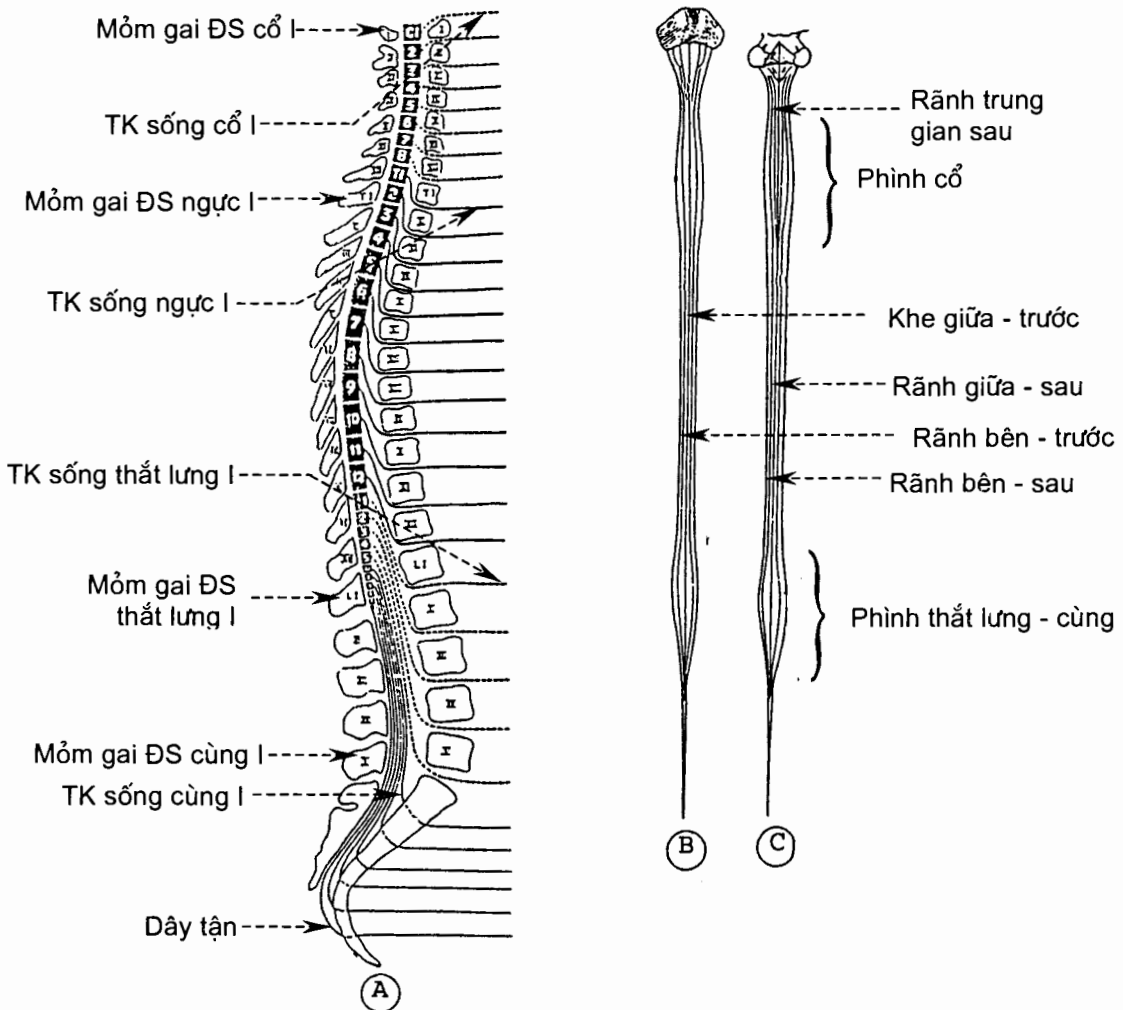
*Đoạn cổ* (pars cervicalis) là nơi thoát ra các đôi rễ thần kinh cổ I - VIII.

*Đoạn ngực* (pars thoracica) là nơi thoát ra các đôi rễ thần kinh ngực I - XII.

*Đoạn thắt lưng* (pars lumbaris) là nơi thoát ra các đôi rễ thần kinh thắt lưng I - V.


*Đoạn cùng* (pars sacralis) là nơi thoát ra các đôi rễ thần kinh cùng I - V.

*Đoạn cụt* (pars coccygea) là nơi thoát ra các đôi rễ thần kinh cụt I - III. Thường thì các rễ thần kinh cụt II và III kém phát triển nên trên thực tế chỉ có tổng cộng 31 đôi rễ thần kinh sống.



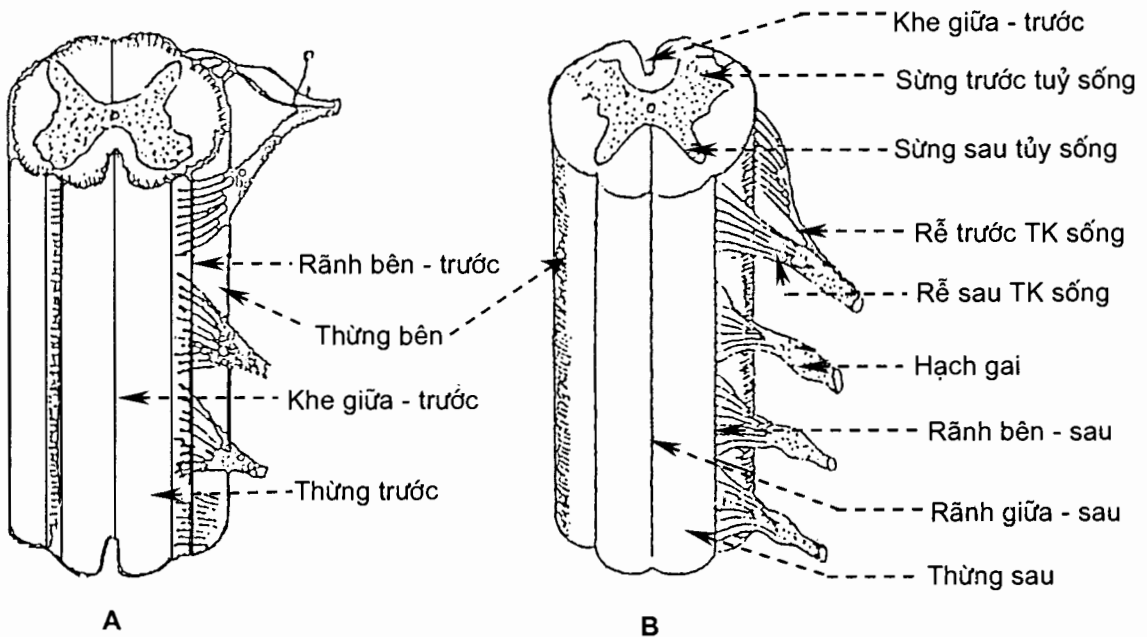
Hình 10.4. Hình thể ngoài và phân đoạn tủy sống

(A. Mặt bên; B. Mặt trước; C. Mặt sau)



Hình ngoài tuỷ sống được chia làm hai nửa bởi *khe giữa - trước* (fissura mediana anterior) và *rãnh giữa - sau* (sulcus medianus posterior). Khe thì sâu và rộng, có màng tuỷ mềm lách vào; rãnh thì nông, tiếp giáp với *vách giữa - sau* (septum medianum posterius) (H.10.5).

Mặt bên của mỗi nửa tuỷ sống có hai rãnh: *rãnh bên - trước* (sulcus anterolateralis), nơi thoát ra các *rễ trước* (radix anterior), và *rãnh bên - sau* (sulcus posterolateralis), nơi đi vào của các *rễ sau* (radix posterior). Các rãnh bên lại chia mỗi nửa tuỷ sống thành 3 *thừng* (funiculus medullae spinalis): *thừng trước* (funiculus anterior) ở giữa khe giữa - trước và rãnh bên - trước; *thừng bên* (funiculus lateralis) ở giữa các rãnh bên - trước và sau; và *thừng sau* (funiculus posterior) ở giữa rãnh bên - sau và rãnh giữa - sau. Ở các đoạn tuỷ cổ và ngực trên, giữa thừng sau còn có *rãnh trung gian sau* (sulcus intermedius posterior) ngăn cách bó thon và bó chêm.



**Hình 10.5.** Hình thể ngoài tuỷ sống  
A. Nhìn từ trước      B. Nhìn từ sau

### 2.1.3. Hình thể trong

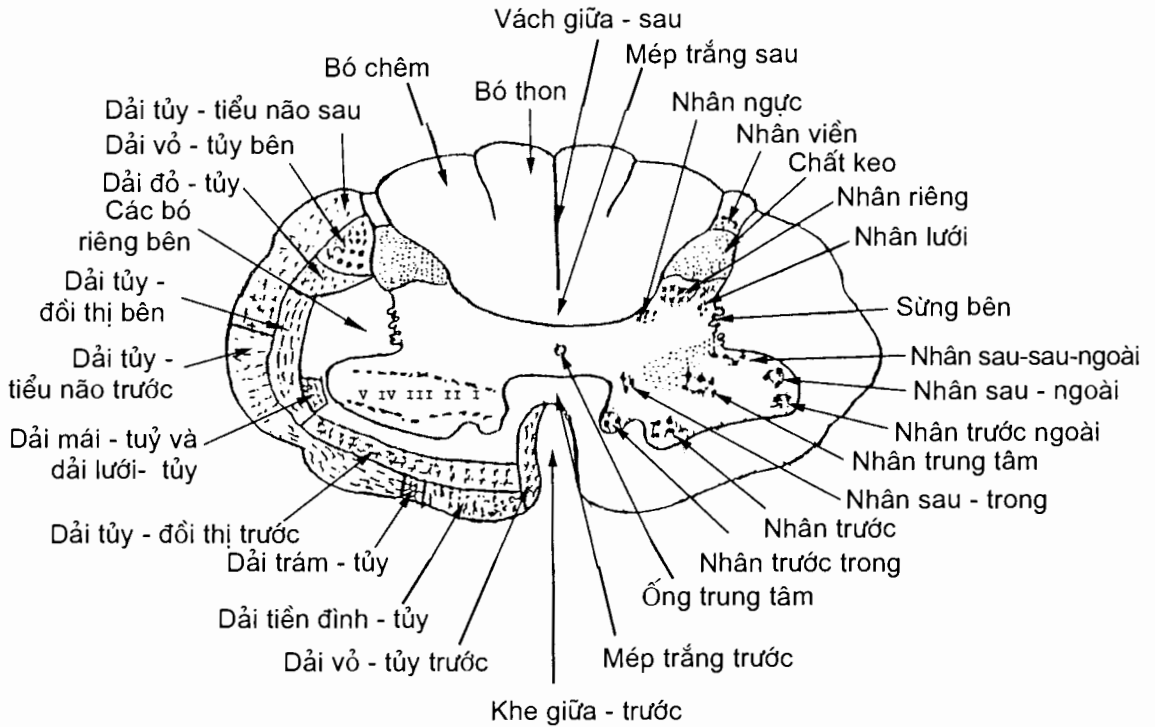
Tuỷ sống là nơi đi qua của các bó chất trắng dẫn truyền xung động thần kinh từ ngoại vi về não và ngược lại; tuỷ sống cũng là trung tâm của phản xạ tuỷ. Tuỷ sống được cấu tạo bằng chất trắng bọc ở ngoài và chất xám ở trong; ở giữa chất xám có ống trung tâm (H.10.6).

#### Chất xám (substantia grisea)

Trên thiết đồ cắt ngang qua tuỷ sống, chất xám có hình chữ H, mỗi bên có ba chỗ lồi được gọi là các sừng: *sừng trước* (cornu anterius), *sừng bên* (cornu laterale) và *sừng sau* (cornu posterius). Các sừng chạy liên tục theo chiều dài



của tuỷ sống tạo nên các *cột chất xám* (columnae griseae): *cột trước*, *cột sau* và *cột trung gian* nằm giữa các cột trước và sau. Các sừng chính là mặt cắt của các cột; riêng sừng bên là phần lõi sang phía bên của cột trung gian ở đoạn tuỷ từ ngực I đến thắt lưng III. Vùng chất xám nằm ngang nối cột trung gian ở hai bên được gọi là *mép xám*.




**Hình 10.6.** Thiết đồ ngang qua tuỷ sống

**Ống trung tâm** (canalis centralis): nằm giữa mép xám, chia mép xám thành *mép xám trước* và *mép xám sau*. Ống chạy dọc suốt chiều dài tuỷ sống, đầu trên thông với não thất bốn, phần nằm trong nón tuỷ phình rộng gọi là *buồng tận* (ventriculus terminalis).

**Sừng trước** (columna anterior) chứa thân của các nơ-ron vận động mà nhánh trục của chúng đi tới các cơ bám xương. Đây cũng là nơi tận cùng của các sợi của các dải vỏ-tủy. Các nơ-ron trong cột trước tạo thành nhiều nhân.

**Sừng sau** (columna posterior) được chia thành bốn phần: *đỉnh* (apex), *chỏm* (caput), *cổ* (cervix) và *nền* (basis). Đây là nơi tận cùng của các sợi từ rễ sau (rễ cảm giác) thần kinh sống. Nhánh trục của các nơ-ron sừng sau tạo nên các dải cảm giác chạy lên não. Các nhân của sừng sau bao gồm *nhân viền*, *chất keo* hay *nhân sau - ngoài* và *nhân riêng*.

**Sừng bên** và **cột trung gian** là vùng chất xám trung gian nằm giữa cột trước và cột sau. Vùng chất xám này được chia thành: *chất trung gian trung tâm* (substantia intermedia centralis) nằm sát ống trung tâm và *chất trung gian bên*



(substantia intermedia lateralis) nằm ngoài chất trung gian trung tâm. Trong chất trung gian bên có *nhân trung gian bên* (nucleus intermediolateralis). Cột này chứa thân của các neuron vận động tự chủ mà nhánh trục của chúng đi tới các hạch giao cảm ở ngoại vi và chỉ thấy rõ ở các đốt tuỷ từ cổ VIII đến thắt lưng III. Ở các đốt tuỷ từ cùng II đến cùng IV, cột trung gian chứa *các nhân đối giao cảm cùng* (nuclei parasympathici sacrales). *Nhân ngực* (nucleus thoracicus) là một nhân của cột trung gian nằm sát với bờ trong của nền sừng sau.

### **Chất trắng** (substantia alba)

Chất trắng bao quanh chất xám, được các sừng trước và sau chia thành ba *thừng* (funiculus) *trước, bên và sau*. Mỗi thừng chứa các *bó* và *dải*. Tên gọi của một dải là một từ ghép chỉ nơi xuất phát (để trước) và tận cùng (để sau) của các sợi trong dải đó, vị trí của dải và hướng đi các sợi. Dải có hướng đi lên là dải cảm giác, hướng đi xuống là dải vận động.

**Ở thừng trước** (funiculus anterior) có *dải vỏ - tuỷ trước* (tractus corticospinalis anterior) dẫn truyền vận động có ý thức, *dải tuỷ - đồi thị trước* (tractus spinothalamicus anterior) dẫn truyền cảm giác xúc giác thô sơ và một số các dải khác.

**Ở thừng bên** (funiculus lateralis) có *dải vỏ - tuỷ bên* (tractus corticospinalis lateralis) dẫn truyền vận động có ý thức, *dải đỏ - tuỷ* (tractus rubospinalis) dẫn truyền vận động không có ý thức (thuộc hệ ngoại tháp), *dải tuỷ - đồi thị bên* (tractus spinothalamicus lateralis) dẫn truyền cảm giác đau và nhiệt, *dải tuỷ - tiểu não trước* (tractus spinocerebellaris anterior) và *dải tuỷ - tiểu não sau* (tractus spinocerebellaris posterior) dẫn truyền cảm giác bản thể không ý thức.

**Ở thừng sau** (funiculus posterior) có *bó thon* (fasciculus gracilis) và *bó chêm* (fasciculus cuneatus). Những bó này chủ yếu chứa các sợi dẫn truyền cảm giác xúc giác tinh tế và cảm giác bản thể có ý thức.

**Mép trắng trước** (commissura alba anterior) nằm sau khe giữa - trước, trước mép xám trước.

**Mép trắng sau** (commissura alba posterior) nằm ở đầu trước vách giữa - sau.

## **2.2. Thân não** (*truncus encephali*)


Thân não gồm hành não, cầu não và trung não.

### **2.2.1. Hình thể ngoài** (H.10.7 và 10.8)

#### **Hành não** (medulla oblongata)

Hành não là phần dưới cùng của thân não; đầu dưới của nó liên tiếp với tuỷ sống. Hành não dài khoảng 2,5 cm, nằm trong vùng lỗ lớn xương chẩm và to dần ra từ dưới lên trên.

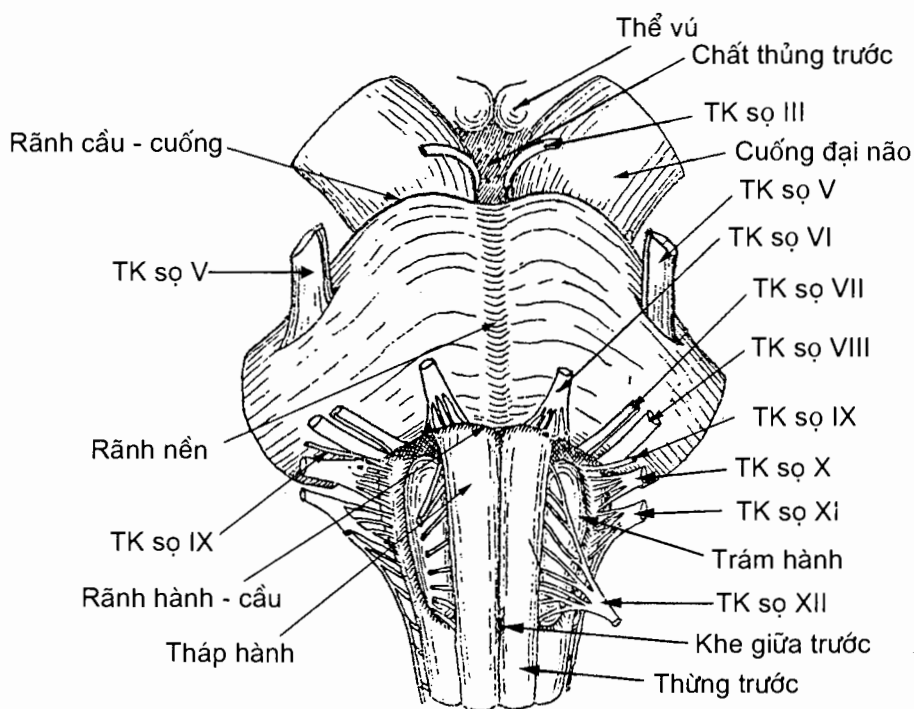
Mặt ngoài hành não có các khe và rãnh giống như ở tuỷ sống. Các khe rãnh này chia mỗi nửa hành não (theo chiều dọc) thành ba phần.



*Phần trước* là một khối lồi nằm kề với *khe giữa - trước* (fissura mediana anterior) có tên là *tháp - hành* (pyramis medullae oblongatae).

*Phần bên* nằm giữa *rãnh bên - trước* (sulcus anterolateralis) và *rãnh bên - sau* (sulcus posterolateralis). Nửa dưới của phần này giống như thừng bên của tủy sống nhưng nửa trên phình to thành *trám hành* (oliva). Đoạn rãnh bên - trước nằm trước trám hành là *rãnh trước trám* (sulcus preolivaris), nơi chui ra của các rễ thần kinh sọ XII. Đoạn rãnh bên - sau nằm sau trám hành là *rãnh sau trám* (sulcus retroolivaris), nơi chui ra của các thần kinh sọ IX, X và XI.

*Phần sau hành não* nằm giữa *rãnh bên - sau* và *rãnh giữa - sau* (sulcus medianus posterior): ở phía dưới có *bó chêm* và *củ chêm* (tuberculum cuneatum), *bó thon* và *củ thon* (tuberculum gracile); ở phía trên có *cuống tiểu não dưới* (pedunculus cerebellaris inferior) đi chéo lên trên và ra ngoài vào tiểu não. Củ chêm và củ thon tương ứng với những nhân cùng tên nằm sâu bên dưới. Ở mặt trước, đầu trên hành não ngăn cách với cầu não bằng *rãnh hành-cầu* (sulcus bulbopontinus), nơi có các thần kinh sọ VI, VII và VIII đi ra.



Hình 10.7. Mặt trước thân não

### Cầu não (pons)

Cầu não nằm giữa hành não và trung não. Mặt trước cầu não nằm trên mỏm nền xương chẩm, mặt sau ngăn cách với tiểu não bởi thất não IV và nối với tiểu não bằng các cuống tiểu não giữa.



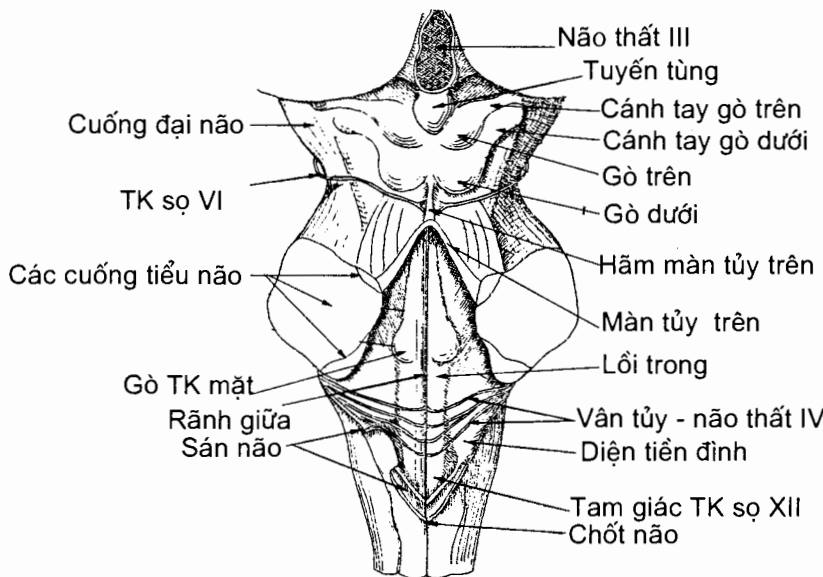
Ở mặt trước có một rãnh chạy dọc trên đường giữa gọi là *rãnh nền* (sulcus basilaris); rãnh là nơi động mạch nền chạy qua. Phía trên, cầu não ngăn cách với trung não bởi rãnh cầu - cuống. Mặt bên liên tiếp với mặt trước và thu hẹp dần thành *cuống tiểu não giữa* (pedunculus cerebellaris medius). Thân kinh sinh ba chui ra khỏi cầu não ở giữa mặt trước và mặt bên. Mặt sau cầu não là phần trên của sần não thất IV.

**Trung não** (mesencephalon)

Trung não nằm giữa cầu não ở dưới và gian não ở trên. Trong trung não có trung tâm dưới vỏ của thị giác và thính giác; mặt ngoài có các dây thần kinh số III và IV chui ra. Ở trung não, thất não IV thu hẹp thành ống trung não.

Ở giữa mặt trước trung não có *hố gian cuống* (fossa interpeduncularis); sàn của hố này là *chất thủng sau* (substantia perforata posterior) - nơi có dây thần kinh số III chui ra. Hai bên hố gian cuống là *các cuống đại não* (pedunculus cerebri) chạy chéo từ dưới lên trên.

Phần sau trung não là *mái trung não* (tectum mesencephalicum); ở đây có bốn gò (còn gọi là củ não sinh tư), mỗi bên hai gò. *Gò trên* (colliculus superior) là trung tâm dưới vỏ của thị giác nối với *thể gối ngoài* (corpus geniculatum laterale) qua *cánh tay gò trên* (brachium colliculi superioris). *Gò dưới* (colliculus inferior) là trung tâm dưới vỏ của thính giác nối với *thể gối trong* (corpus geniculatum mediale) qua *cánh tay gò dưới* (brachium colliculi inferioris).




Hình 10.8. Mặt sau của thân não

**2.2.2. Hình thể trong thân não**

**Hành não (H.10.9)**

Hành não có các trung tâm điều khiển các chức năng hô hấp và tuần hoàn, các trung tâm phản xạ nhai, nuốt và nôn.





Về cấu tạo, nửa dưới hành não gần giống với tuỷ sống, nhưng nửa trên có các cấu trúc rất khác với tuỷ sống.

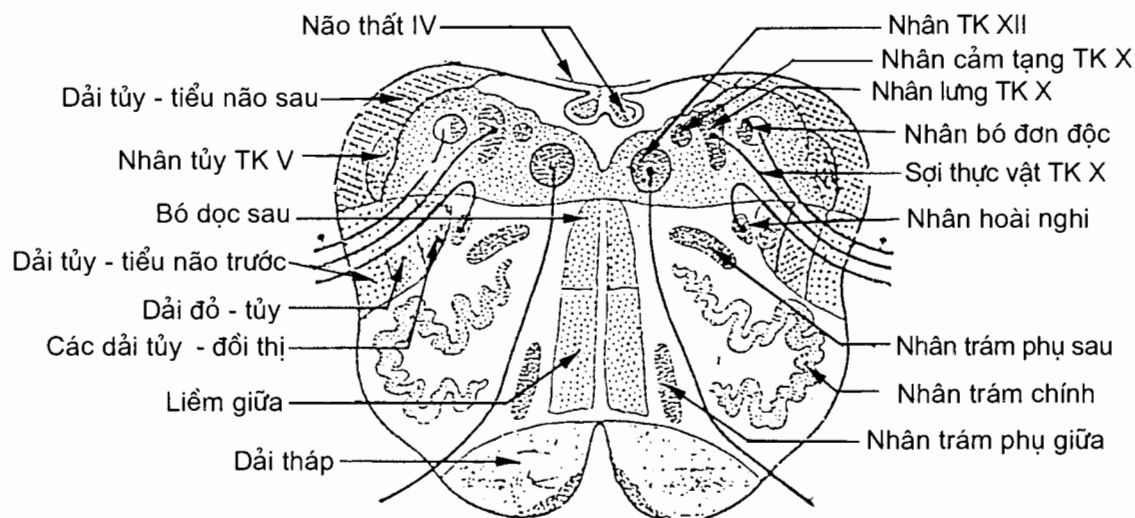
### Chất xám

Chất xám của hành não bao gồm:

*Nhân của các dây thần kinh sọ: nhân thần kinh XII, nhân hoài nghi (nucleus ambiguus) (nhân vận động của các thần kinh sọ IX, X và XI), nhân tuỷ thần kinh V (nhân cảm giác), các nhân bó đơn độc (nuclei tractus solitarii) (nhân cảm giác của các thần kinh sọ VII, IX và X) và nhân lưng (sau) thần kinh X.*

*Nhân thon (nucleus gracilis) và nhân chêm (nucleus cuneatus): nơi dừng của các bó cùng tên.*

*Các nhân khác: nhân trám chính (nucleus olivaris principalis), nhân trám phụ giữa (nucleus olivaris accessorius medialis) và nhân trám phụ sau (nucleus olivaris accessorius posterior). Các nhân trám hợp nên phức hợp trám dưới (complexus olivaris inferior). Ngoài ra còn có các nhân lưới (nuclei reticulares) của cấu tạo lưới.*



**Hình 10.9.** Thiết đồ ngang qua hành não

### Chất trắng

Chất trắng ở hành não gồm ba loại sợi.

Các sợi từ tuỷ sống đi lên trong các dải: *dải tủy - đồi thị trước* và *dải tủy - đồi thị bên*, *dải tủy - tiểu não trước* và *dải tủy - tiểu não sau*, *bó thon* và *bó chêm*. Các sợi trong bó thon và bó chêm dừng ở nhân thon và nhân chêm; tiếp đó các sợi từ hai nhân này bắt chéo đường giữa rồi đi lên tạo thành *liềm (băng) giữa* (lemniscus medialis).

Các sợi từ những tầng não ở cao hơn đi xuống hành não hoặc xuống tuỷ sống qua hành não:

*Dải tháp* nằm ở tháp hành; nó chứa các sợi vỏ - tuỷ (fibræ cortico-spinales) và các sợi vỏ-nhân hành (fibræ corticonucleares bulbi). Ở phần dưới hành não, 70 - 90% số sợi vỏ-tuỷ bắt chéo sang bên đối diện gọi là *bắt chéo tháp* (decussatio pyramidum) - rồi đi xuống tạo thành *dải vỏ - tuỷ bên*; số sợi còn lại đi thẳng xuống tuỷ sống tạo nên *dải vỏ - tuỷ trước*. Các sợi vỏ-nhân hành tận cùng ở nhân vận động của các thần kinh sọ ở hành não.

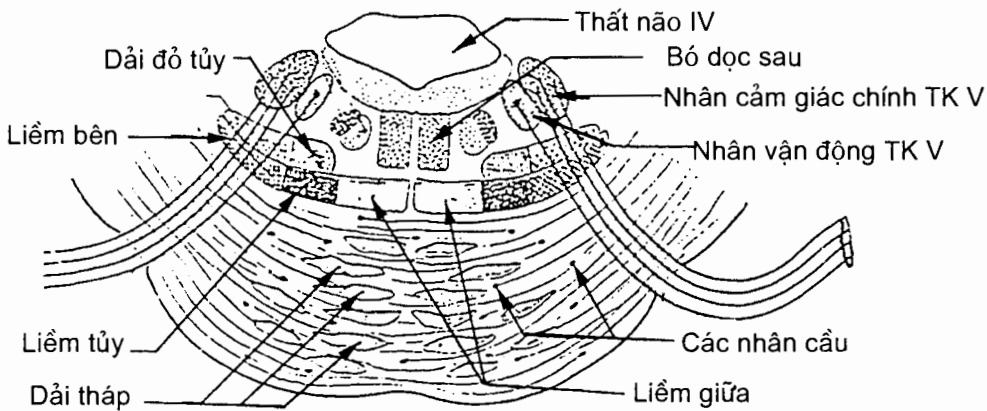
*Dải đỏ - tuỷ* đi từ nhân đỏ xuống tuỷ sống.

Các sợi liên hợp đi trong hai bó: *bó dọc giữa* (fasciculus longitudinalis medialis) và *bó dọc sau* (fasciculus longitudinalis posterior).

### Cầu não (H.10.10)

Trên thiết đồ cắt nằm ngang, cầu não có hai phần: phần nền cầu ở trước và trần cầu ở sau

**Phần nền cầu** (*pars basilaris pontis*) chứa các sợi chạy dọc, các sợi chạy ngang và các nhân cầu (nuclei pontis). Các sợi cầu ngang (fibræ pontis transversae) là các sợi cầu - tiểu não (fibræ pontocerebellares) đi từ các nhân cầu vào tiểu não bên đối diện. Các sợi cầu dọc chủ yếu chứa các sợi vỏ - tuỷ, các sợi vỏ - nhân và các sợi vỏ - cầu.



Hình 10.10. Thiết đồ ngang qua cầu não

**Trần cầu** (*tegmentum pontis*). Chất xám của trần cầu bao gồm nhân của các thần kinh sọ từ V đến VIII: *nhân cảm giác (chính)* và *nhân vận động* của thần kinh V, nhân thần kinh VI (vận động), các nhân thần kinh VII (gồm *nhân thần kinh mặt*, *nhân nước bọt trên*, *nhân lệ ty* và *nhân bó đơn độc*) và các nhân thần kinh VIII (gồm các *nhân tiền đình* và các *nhân ốc tai*). Ngoài nhân của các thần kinh sọ, chất xám của trần cầu còn có *nhân trám trên* (nucleus olivaris superior) và các *nhân lưới*. Chất trắng của trần cầu xuất hiện thêm các liềm (băng): *liềm bên* (lemniscus lateralis) chứa những sợi từ các nhân ốc tai đi lên, *liềm tuỷ* (lemniscus spinalis) nằm ngoài liềm giữa chứa các sợi tuỷ - đồi thị và các sợi khác từ tuỷ sống đi lên và *liềm sinh ba* (lemniscus trigeminalis) chứa các sợi từ nhân cảm giác của thần kinh V đi lên.

## **Trung não (mesencephalon) (H.10.11)**

Trên thiết đồ cắt ngang, trung não có hai phần: cuống đại não ở trước và mái trung não ở sau. Cuống đại não lại bao gồm hai phần ngăn cách nhau bởi **chất đen**: trước là nền cuống, sau là trần trung não.

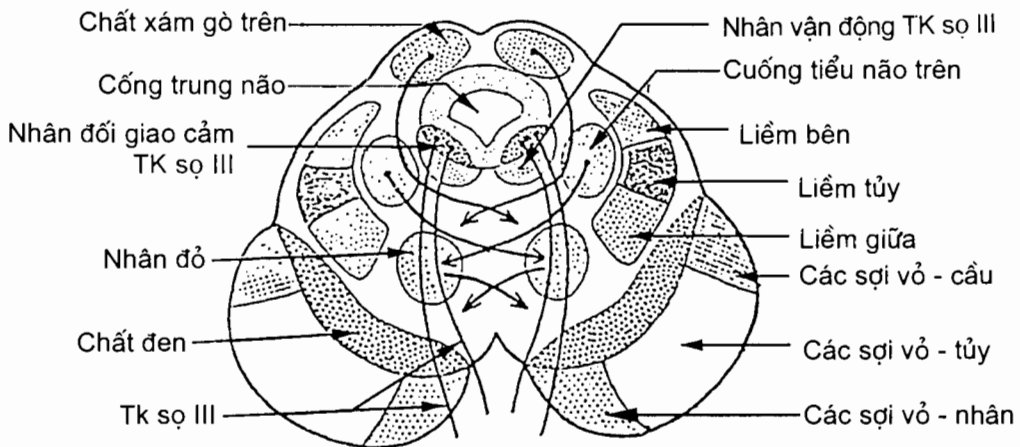
**Nền cuống đại não (basis pedunculi cerebri)**: là phần chất trắng nằm trước **chất đen (substantia nigra)**. Các loại sợi đi qua nền cuống bao gồm: **các sợi vỏ - tủy** chiếm 3/5 giữa, **các sợi vỏ - nhân** chiếm 1/5 trong (hai loại sợi này tạo nên **dải tháp**) và **các sợi vỏ - cầu** (fibrae corticopontinae) chiếm 1/5 ngoài.

**Trần trung não (tegmentum mesencephali)**. Chất xám của trần trung não bao gồm: **chất xám trung tâm (substantia grisea centralis)** bao quanh cống trung não; **nhân thần kinh rỗng rọc** (nhân vận động thần kinh IV), **nhân thần kinh vận nhãn** (nhân vận động của thần kinh III) và **các nhân vận nhãn phụ** (đối giao cảm) ở trước chất xám trung tâm. Các nhân khác là **nhân trung não thần kinh V**, **nhân đỏ (nucleus ruber)** và các nhân của cầu tảo lưới.

Ngoài các dải đã thấy ở cầu não, chất trắng của trần trung não còn có các dải từ nhân đỏ và mái trung não đi xuống: **dải mái - hành (tractus tectobulbaris)**, **dải đỏ - tủy (tractus rubospinalis)** và **dải mái - tủy (tractus tectospinalis)**.

**Cống trung não (aqueductus mesencephali)**. Cống trung não là ống nhỏ, ở dưới thông với thất não IV, ở trên thông với thất não III.

**Mái trung não (tectum mesencephalicum)**. Các gò của mái trung não chủ yếu chứa chất xám: **các nhân gò dưới (nuclei colliculi inferioris)** và các **tầng xám** của gò trên.



**Hình 10.11.** Thiết đồ ngang trung não

## **2.3. Tiểu não (cerebellum) (H.10.12, H.10.13)**

### **2.3.1. Vị trí và kích thước**

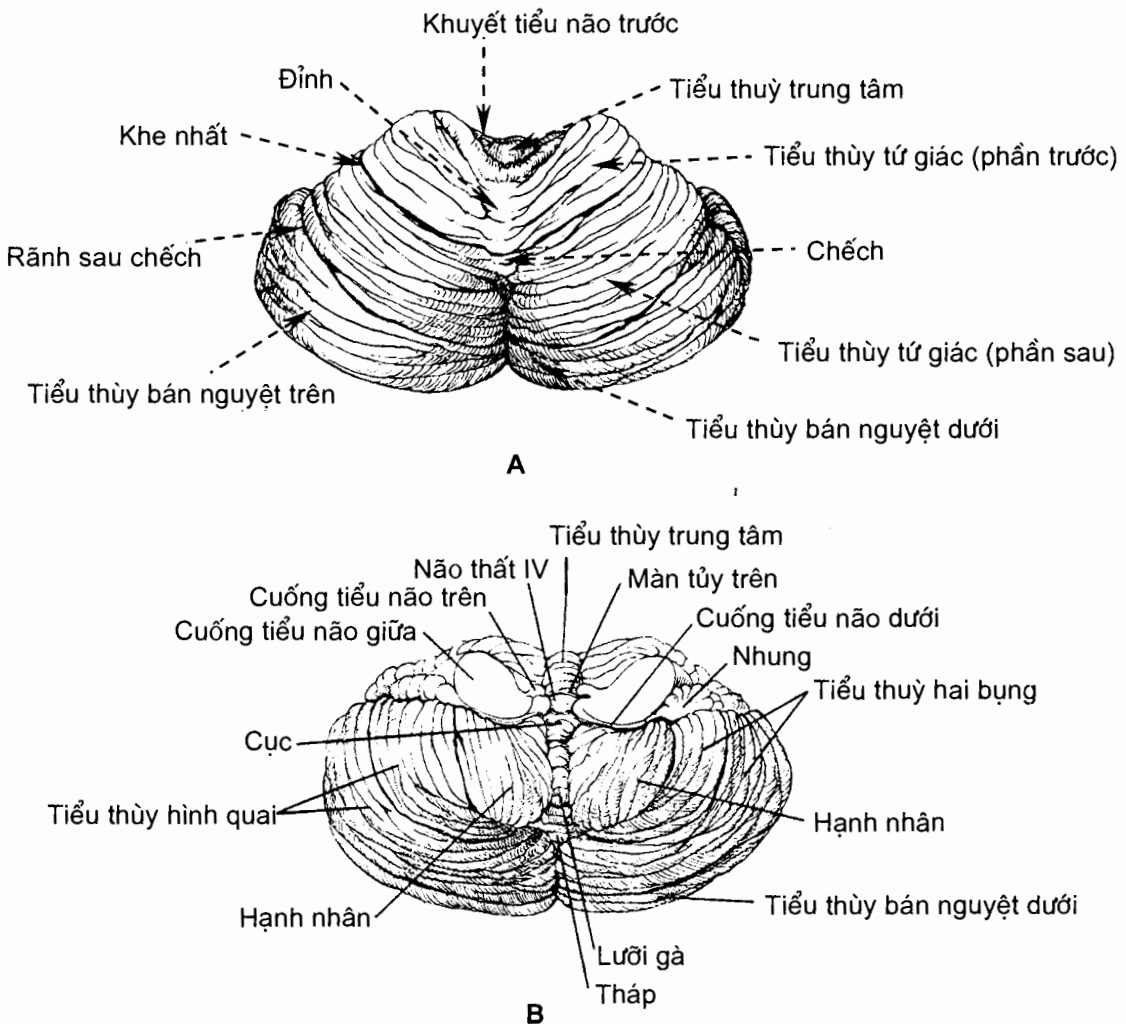
Tiểu não nằm trong hố sọ sau, mặt trên được ngăn cách với phần sau của đại não bằng lều tiểu não, các mặt dưới và sau tựa lên hố tiểu não của trai xương

chấm, mặt trước dính vào thân não bởi ba đôi cuống tiểu não và ngăn cách với hành não và cầu não bởi não thất IV.

Tiểu não cao 5 cm, rộng ngang 10 cm và dày trước - sau 6 cm; tiểu não người trưởng thành nặng 140-150 gr, nam nặng hơn nữ.

### 2.3.2. Hình thể ngoài

Tiểu não bao gồm một phần thắt hẹp ở giữa, được gọi là *nhộng tiểu não* (vermis cerebelli), và hai khối bên lớn gọi là các *bán cầu tiểu não* (hemispherium cerebelli). Ở mặt dưới, khoảng lõm sâu giữa hai bán cầu là *thung lũng tiểu não* (vallecula cerebelli). Trên bề mặt tiểu não có nhiều *khe tiểu não* (fissurae cerebelli) chia tiểu não thành các *lá tiểu não* (folia cerebelli). Các khe sâu chia tiểu não thành các thùy. Trong mỗi thùy lại có các khe nông hơn chia nhộng và các bán cầu thành những phần hoặc tiểu thùy.



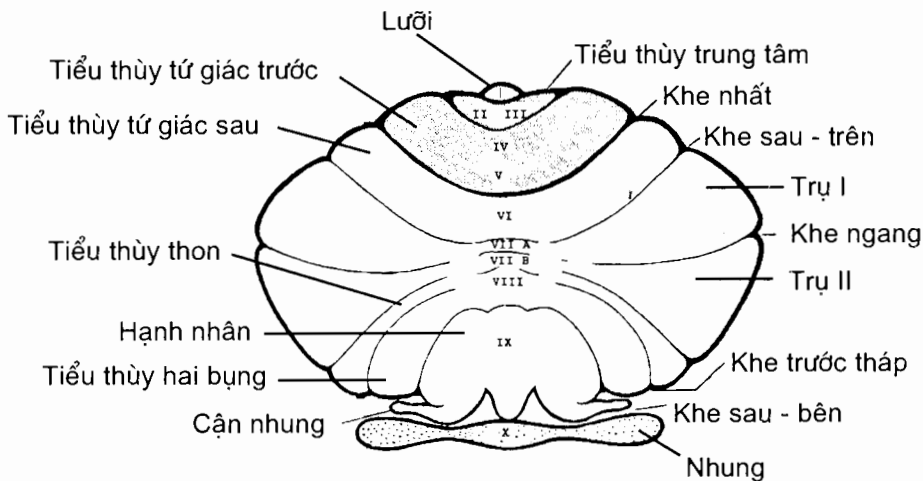
Hình 10.12. Hình thể ngoài tiểu não  
A. Mặt trên  
B. Mặt dưới



Từ trước ra sau, nhộng tiểu não được chia thành 10 phần được mang tên và đánh số từ I đến X. Đó là: *lưỡi tiểu não (I)*; *tiểu thùy trung tâm*, phần trước và phần sau (*II và III*); *đỉnh*, phần trước và phần sau (*IV và V*); *chéch (VI)*; *lá nhộng (VII A)* và *củ nhộng (VII B)*; *tháp (VIII)*; *lưỡi gà (IX)* và *cục (X)*.

Bán cầu tiểu não cũng được chia thành các phần có tên và được đánh số từ  $H_{II}$  đến  $H_X$  (tương ứng với các tiểu thùy II đến X của nhộng). Đó là *cánh tiểu thùy trung tâm*, phần trước và phần sau ( $H_{II}$  và  $H_{III}$ ); *tiểu thùy tứ giác trước*, phần trước và phần sau ( $H_{IV}$  và  $H_V$ ); *tiểu thùy tứ giác sau ( $H_{VI}$ )*; *tiểu thùy bán nguyệt trên* hay trụ I của *tiểu thùy hình quai ( $H_{VII A}$ )*; *tiểu thùy bán nguyệt dưới* hay trụ II của *tiểu thùy hình quai ( $H_{VII B}$ )*; *tiểu thùy thon ( $H_{VIII}$ )*; *hạnh nhân ( $H_{IX}$ )* và *nhung ( $H_X$ )*.

Nhung của bán cầu ( $H_X$ ) nối với cục của nhộng (X) và tạo nên *thùy nhung - cục* (lobus flocculonodularis). Phần còn lại của tiểu não gọi là *thân tiểu não* (copus cerebelli). Thân ngăn cách với thùy nhung cục bởi *khe sau - bên*. Thân tiểu não lại được chia thành *thùy trước* và *thùy sau* bởi *khe nhất* (fissura prima), mỗi thùy do một số tiểu thùy của nhộng và của bán cầu hợp nên. Ở thùy sau, chéch của nhộng tiểu não (VI) cùng tiểu thùy tứ giác sau ( $H_{VI}$ ) hợp nên *tiểu thùy đơn*. Tiểu não có nhiều khe và nhiều thùy, lại cuộn tròn lại, nên rất khó quan sát. Để cho dễ thấy, *Hình 10.14* là sơ đồ tiểu não ở dạng duỗi phẳng ra.



**Hình 10.13.** Sơ đồ các khe, các thùy và các tiểu thùy của tiểu não

- Thùy trước
- Thùy sau
- Thùy nhung - cục

Từ I đến X: các phần của nhộng tiểu não



### 2.3.3. Hình thể trong

Bề mặt tiểu não được phủ bằng một lớp chất xám gọi là *vỏ tiểu não (cortex cerebellaris)*. Ở dưới vỏ là *chất trắng*. Vùi trong chất trắng là *các nhân tiểu não (nuclei cerebelli)*. Chất xám vỏ tiểu não dày 1,2 mm, trong đó có chứa các tế bào Purkinje. Các nhân tiểu não bao gồm *nhân răng (nucleus dentatus)*, các *nhân xen (nucleus interpositus)* và *nhân đỉnh (nucleus fastigii)*.

Khối chất trắng được chất xám của vỏ bao quanh gọi là *thể tuỷ (corpus medullaris)*. Hình ảnh của *các lá chất trắng (laminae albae)* từ thể tuỷ chạy vào các nếp (lá) chất xám (lớn và nhỏ) trên bề mặt tiểu não trông như các cành cây nên được gọi là *cây đời (arbor vitae)*.

### 2.3.4. Các cuống tiểu não (*pedunculi cerebellares*) (H.10.8 và H.10.12B)

Cuống tiểu não là đường dẫn truyền từ ngoài vào tiểu não và từ tiểu não đi ra ngoài, có ba đôi:

*Cuống tiểu não trên (pedunculus cerebellares superior)* nối tiểu não với trung não, chủ yếu chứa các sợi từ nhân răng và nhân xen của tiểu não tới nhân đỏ và đồi thị.

*Cuống tiểu não giữa (pedunculus cerebellares medius)* nối tiểu não với cầu não, chứa các sợi trục từ các nhân cầu đi vào tiểu não.

*Cuống tiểu não dưới (pedunculus cerebellares inferior)* nối tiểu não với hành não, chứa các sợi trục từ các nhân trám dưới và tuỷ sống (dải tuỷ tiểu não sau) đi vào vỏ tiểu não.

### 2.3.5. Chức năng của tiểu não


Chức năng của tiểu não là điều hoà hoạt động của cơ bám xương ở dưới mức ý thức, tiếp nhận và phân tích cảm giác thăng bằng. Tổn thương tiểu não dẫn đến sự vận động vụng về, mất phối hợp, dáng đi lảo đảo và mất khả năng thực hiện các động tác nhịp nhàng, đều đặn và chính xác.

## 2.4. Não thất IV (H.10.14)

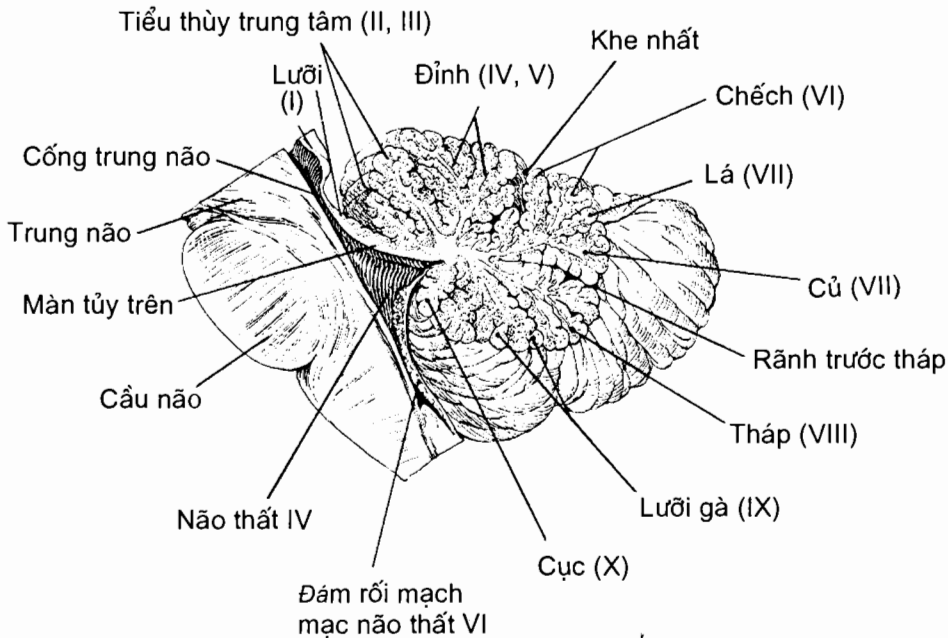
Não thất IV nằm giữa hành não và cầu não ở phía trước, tiểu não ở phía sau. Nó có một nền, một mái và các vách bên.

### 2.4.1. Nền não thất IV hay hố trám (*fossa rhomboidea*)

Nền có hình trám, do mặt sau cầu não và phần trên mặt sau hành não tạo nên. Ở dọc giữa nền có *rãnh giữa (sulcus medianus)* đi từ góc dưới tới góc trên của nền, chia nền thành hai nửa hình tam giác. *Rãnh giới hạn (sulcus limitans)* từ góc dưới chạy chéo lên trên và ra ngoài chia mỗi nửa thành hai phần: phần ngoài là *diện tiền đình (area vestibularis)*, phần trong là một gờ lồi gọi là *lồi trong (eminentia medialis)*. Diện tiền đình tương ứng với vùng chứa các nhân tiền đình nằm bên dưới. Phần trên của lồi trong to và tròn, được gọi là *gò thần kinh mặt*



(colliculus facialis); gò này do gờ trong thân kinh mặt và nhân thân kinh VI tạo nên; phần dưới thuôn hẹp, được gọi là *tam giác thân kinh hạ thiết* vì nằm trên nhân của thân kinh này. Trên rãnh giới hạn có hai hõm là *hõm dưới* (fovea inferior) ứng với vùng có nhân thân kinh X và *hõm trên* (fovea superior) ứng với vùng của nhân thân kinh V. Ở nửa dưới của nền có vân thính giác hay *vân tuỷ* (striae medullae) từ các ngách bên chạy ngang vào rãnh giữa. Từ vùng giữa của nền chạy ngang sang hai góc bên là các *ngách bên* (recessus lateralis) của não thất, đầu mỗi ngách có một *lỗ bên* (apertura lateralis) mở vào khoang dưới nhện.



Hình 10.14. Thiết đồ đứng dọc qua tiểu não và não thất IV

#### 2.4.2. Mái não thất IV (*tegmen ventriculi quarti*)

Phần trên của mái là *màn tuỷ trên* (velum medullare superius). Màn này có hình tam giác mà hai cạnh bên dính vào hai cuống tiểu não trên còn góc trên gắn vào rãnh giữa hai gò dưới và được gọi là *hãm màn tuỷ trên* (frenulum veli medullare superioris). Cạnh còn lại (cạnh dưới) dính vào đầu trước của nhộng tiểu não (lưỡi). Phần dưới mái não thất IV là *màn tuỷ dưới* (velum medullare inferius). Nó cũng có hình tam giác mà cạnh trên dính vào cục não, hai cạnh bên vào hai cuống tiểu não dưới. Trên màn tuỷ dưới có một lỗ gọi là *lỗ giữa* (apertura mediana) thông não thất IV với khoang dưới nhện. Giữa màn tuỷ dưới và tiểu não có *tấm mạch mạc* (tela choroidea) và *đám rối mạch mạc* (flexus choroideus).

Não thất IV thông với cống trung não và ống trung tâm của tuỷ sống lần lượt tại các góc trên và dưới của nó.

### 2.4.3. Sự lưu thông của nước não tủy

Nước não tủy được sinh ra bởi các đám rối mạch mạc, chủ yếu ở não thất bên. Dịch từ các não thất bên đi qua hai lỗ gian não thất xuống não thất III; dịch từ não thất III qua cống trung não xuống não thất IV, rồi từ não thất IV qua lỗ giữa và hai lỗ bên ra khoang dưới nhện; dịch từ khoang dưới nhện thẩm thấu qua các hạt màng nhện trở về tĩnh mạch.

## 2.5. Gian não (*diencephalon*) (H.10.15)

Gian não cùng đoạn não phát triển từ *não trước* (prosencephalon). Trong quá trình phát triển, đoạn não phát triển rất nhanh thành hai bán cầu đại não nên bắt buộc phải cong lại, dẹt lên và ôm lấy gian não. Khi phát triển đầy đủ, gian não nằm trên trung não và giữa hai bán cầu đại não. Gian não gồm: đồi thị, các vùng quanh đồi thị và não thất III.

### 2.5.1. Đồi thị (*thalamus*)

Đồi thị là trạm chuyển tiếp của đường dẫn truyền cảm giác tới vỏ não; đồi thị cũng là trạm dừng của các con đường từ thể vân và tiểu não đi tới đại não.

#### *Hình thể ngoài và liên quan*

Đồi thị là một khối chất xám hình bầu dục, dài 4 cm, rộng 2cm, cao 2,5 cm. Đồi thị gồm bốn mặt và hai đầu.

*Mặt trên* được giới hạn bởi *vân tận* (stria terminalis) ở ngoài và *vân tủy đồi thị* (stria medullaris thalami) ở trong. Vân tận nằm tại nơi tiếp giáp giữa đồi thị và nhân đuôi. Phần ngoài của mặt trên đồi thị góp phần tạo nên sàn não thất bên.

*Mặt ngoài* dính liền vào bán cầu đại não, tiếp giáp với nhân đuôi ở trên và bao trong ở dưới.

*Mặt trong* một phần ba sau của mặt trong liên quan với các gò trên và mép sau, hai phần ba trước là thành bên của não thất III. *Mép dính gian đồi thị* (adhesio interthalamica) nối liền mặt trong của hai đồi thị ở khoảng 80% não người. Mặt trong đồi thị ngăn cách với vùng hạ đồi bởi *rãnh hạ đồi thị* (sulcus hypothalamicus).

*Mặt dưới* tiếp giáp với vùng hạ đồi thị ở phía trước-trong và vùng dưới đồi thị ở phía sau - ngoài.

*Đầu trước* nhỏ hơn đầu sau, nằm gần đường giữa hơn và được gọi là *củ trước đồi thị* (turbeculum anterius thalami); ở trước củ trước đồi thị có *lỗ gian não thất* (foramen interventriculare).

*Đầu sau* lồi to gọi là *đồi chẩm* (pulvinar thalami) dựa lên trung não.

#### *Hình thể trong*

Đồi thị chủ yếu cấu tạo bằng các nhân xám nhưng cũng có một số lá chất trắng.

*Chất trắng* của đồi thị bao gồm các lá tủy đồi thị, các dải và các bó của đồi thị. Lá tủy ngoài là lớp chất trắng nằm ở mặt ngoài đồi thị, ngăn cách đồi thị với



bao trong. Lá tuỷ trong hình chữ Y nằm trong đôi thị, gồm một lá sau và hai lá trước, chia đôi thị thành ba phần trước, trong và ngoài.

*Chất xám* của đôi thị bao gồm nhiều nhân nằm trong ba phần của đôi thị. Các nhân này gồm các nhân tận cùng của tất cả các đường cảm giác trước khi lên vỏ não, các nhân thuộc tổ chức lưới và các nhân liên hợp chức năng vận động.

### 2.5.2. Vùng trên đôi (epithalamus)

Vùng này gồm thể tùng và cuống thể tùng.

*Thể tùng* (corpus pineale). Thể tùng trông giống quả tùng, dài 7-8 mm, rộng 3-6 mm, nặng 0,15-0,20 gr. Về chức năng, người ta xếp thể tùng vào loại *thần kinh chế tiết* (neurosecretio) có chức năng ức chế sinh dục. Khi tổn thương gây tăng hoạt động sinh dục.

*Cuống thể tùng* (habenula). Cuống thể tùng có hình tam giác nên còn gọi là *tam giác cuống tùng* (trigonum habenulae). Hai bên là hai cuống, ở giữa có màng mỏng gọi là *mép cuống* (commissura habenularum). Phía sau có hai nhân: *nhân cuống thể tùng giữa* và *bên* (nuclei habenulares medialis et lateralis).

### 2.5.3. Vùng sau đôi (metathalamus)

Vùng này liên quan chặt chẽ với vùng mái của trung não, bao gồm bốn thể gối: hai thể gối trong và hai thể gối ngoài.

### 2.5.4. Vùng dưới đôi thị (subthalamus)

Vùng dưới đôi thị ở dưới đôi thị, ngăn cách với vùng hạ đôi thị bởi *cột vòm* (columna fornicis). Chất xám của vùng này bao gồm *nhân dưới đôi thị* (nucleus subthalamicus) và *vùng bất định* (zona incerta). Nhân dưới đôi thị phối hợp với các nhân nền, tiểu não và vỏ đại não trong kiểm soát sự vận động của cơ thể.

### 2.5.5. Vùng hạ đôi thị (hypothalamus)

#### *Hình thể ngoài*

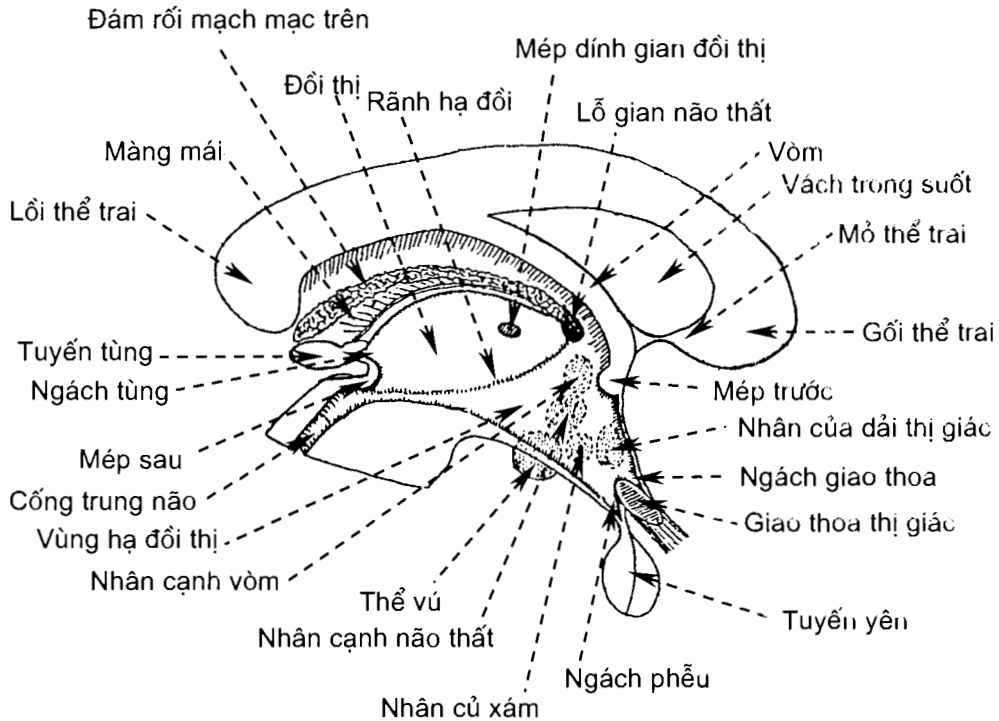
Vùng hạ đôi thị là phần gian não nằm ở hai thành bên của não thất ba, dưới rãnh hạ đôi, và liên tiếp với nhau ngang qua sàn não thất ba. Vùng hạ đôi đi từ bờ sau của thể vú tới giao thoa thị giác và được giới hạn ở hai bên bởi các dải thị giác. Hạ đôi thị tiếp giáp với đôi thị ở trên, với vùng dưới đôi thị ở phía sau - ngoài và vùng trước thị ở phía trước. Tính từ trước ra sau, các thành phần của vùng hạ đôi bao gồm *giao thoa thị giác*, *củ xám*, *tuyến yên thần kinh* (bao gồm phễu và phần thần kinh của tuyến yên) và *thể vú*. *Phễu*, hay cuống tuyến yên, bám vào *củ xám*. Vùng trước thị cũng được coi như một phần của vùng hạ đôi.

#### *Cấu tạo*

Vùng hạ đôi được chia thành các vùng trước, lưng, trung gian, bên và sau. Theo hướng trong - ngoài, hạ đôi thị được chia thành vùng quanh não thất, vùng giữa và vùng bên. Mỗi vùng của hạ đôi thị theo các cách chia kể trên đều bao gồm



rất nhiều nhân. Chất trắng của hạ đồi thị bao gồm nhiều bó đến và đi liên hệ giữa hạ đồi thị với các vùng não khác.



**Hình 10.15.** Vùng hạ đồi thị và các nhân vùng hạ đồi thị

### **Chức năng**

Vùng hạ đồi nằm trên tuyến yên, liên hệ với thùy sau tuyến yên bằng các sợi thần kinh và với thùy trước tuyến yên bằng hệ mạch cửa. Hạ đồi thị điều khiển sự sản xuất hormone ở tuyến yên, điều hoà hệ thần kinh tự chủ, điều hoà việc ăn uống và chuyển hoá, điều hoà nhịp ngày đêm, kiểm soát thân nhiệt, điều hoà các hành vi và cảm xúc cùng hệ viền.

### **2.5.6. Não thất III (ventriculus tertius) (H.10.21)**

Não thất III là khoang đơn nằm dọc giữa gian não, dài 2,5 - 4cm, rộng 0,5 - 1cm, cao 2,5 - 3 cm. Có thể ví não thất III như một hình tháp với bốn thành, một đáy và một đỉnh.

#### *Hai thành bên*

Trên mỗi thành bên có *rãnh hạ đồi thị* (sulcus hypo-thalamus) đi từ *lỗ gian não thất* (foramen interventriculare) đến lỗ của cống trung não. Rãnh này ngăn cách hai tầng của thành bên: tầng trên là mặt trong đồi thị, tầng dưới là mặt trong vùng hạ đồi.

*Thành trước* từ trên xuống dưới có: hai cột của vòm, *mép trước* (commissura anterior), *mảnh cùng* (lamina terminalis) và *giao thoa thị giác* (chiasma). Ở giữa mảnh cùng và giao thoa thị giác là *ngách thị giác* (recessus opticus).



*Thành trên* hay *mái não thất ba*: ở giữa thành trên là một màng rất mỏng gọi là màng mái não thất III, ở hai bên màng mái là hai cuống thể tùng. *Tấm mạch mạc* (tela choroidea) và *đám rối mạch mạc* (flexus choroideus) nằm trên màng mái, ở giữa màng mái và vom.

*Thành sau - dưới* từ sau ra trước có *mép cuống tùng* (commissura habenularum), *đáy thể tùng*, *mép sau*, *lỗ cống trung não*, *chất thủng sau*, *thể vú* và *củ xám*. Ở trên mép cuống tùng có *ngách trên thể tùng* (recessus suprapinealis), ở dưới có *ngách thể tùng* (recessus pinealis). Tại củ xám có *ngách phễu* (recessus infundibuli) tương ứng với đỉnh não thất ba.

## 2.6. Đại não (*cerebrum*)

Đại não là phần lớn nhất của não, dài 16 cm, rộng 14 cm và cao 12 cm. Đại não nằm trong hộp sọ, hiểm toàn bộ tầng trước và tầng giữa của hộp sọ, ở tầng sau thì đè lên lên tiểu não và tiểu não.

### 2.6.1. Hình thể ngoài (H.10.16, 10.17 và 10.18)

Đại não ngăn cách với tiểu não và trung não bằng *khe não ngang* (fissura transversa cerebri), nơi có *đám rối mạch mạc* của các não thất III và bên lách vào. *Khe não dọc* (fissura longitudinalis cerebri) chia đại não thành *các bán cầu* (hemisphericum cerebri) phải và trái. Mỗi bán cầu có ba: mặt trên - ngoài, mặt dưới và mặt trong. Mặt trong của hai bán cầu nối với nhau chủ yếu bởi thể trai. Bề mặt mỗi bán cầu được các *rãnh não* chia thành các *thùy não* và các *hồi não*.

#### *Các rãnh gian thùy*

*Mặt trên - ngoài* có 3 rãnh: *rãnh bên* (sulcus lateralis) từ hố não bên ở mặt dưới cắt ngang qua bờ dưới đi vào mặt trên - ngoài bán cầu và chia thành ba nhánh trước, lên và sau; *rãnh trung tâm* (sulcus centralis) từ khoảng giữa bờ trên chạy xuống mặt ngoài; *rãnh đỉnh-chẩm* (sulcus parietooccipitalis) chủ yếu ở mặt trong nhưng có một đoạn ngắn chạy ra mặt ngoài. Ba rãnh ngăn cách phần nằm ở mặt trên-ngoài của các thùy trán, đỉnh, thái dương và chẩm.

*Mặt trong* có ba rãnh: *rãnh đai* (sulcus cinguli) và *rãnh dưới đỉnh* (sulcus subparietalis) chạy liên tiếp nhau ở khoảng giữa thể trai và bờ trên bán cầu; *rãnh đỉnh-chẩm* (sulcus parietooccipitalis) từ bờ trên bán cầu chạy về phía lồi thể trai. Đoạn đầu của rãnh bên (hố não bên) chia mặt dưới bán cầu thành hai phần: trước là mặt dưới thùy trán, sau là phần thái dương - chẩm

*Mặt dưới* có *rãnh bên phụ* ngăn cách thùy viên và thùy thái dương.

#### *Các thùy và các hồi não*

Các rãnh gian thùy chia bề mặt đại não thành 5 thùy.

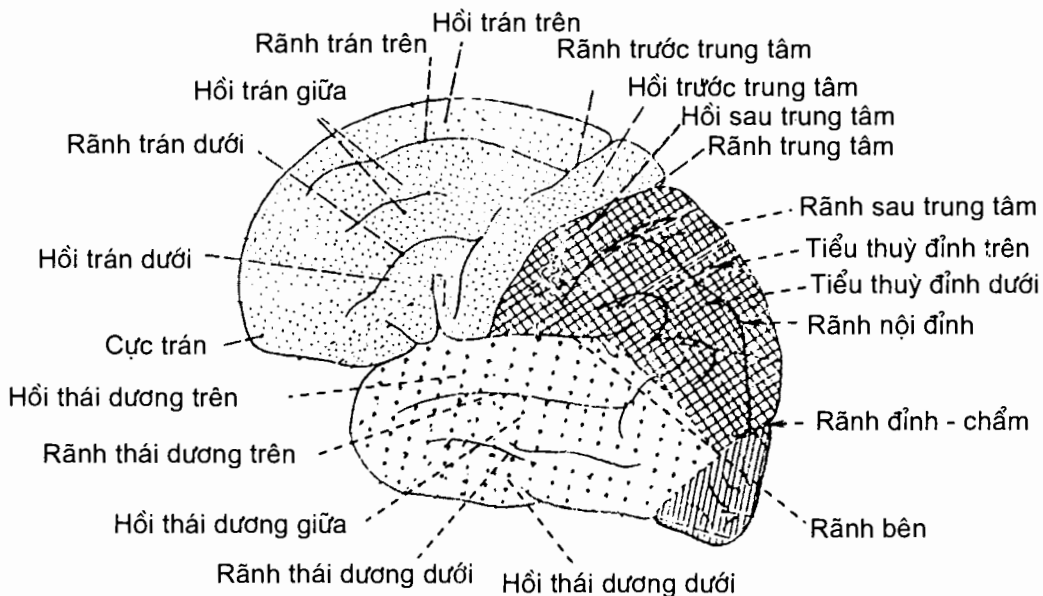
*Thùy trán* (lobus frontale) nằm ở cả ba mặt của bán cầu. Ở mặt ngoài, nó nằm trước rãnh trung tâm và trên rãnh bên. Phần ở mặt trong bán cầu của thùy trán nằm trên rãnh đai. Mặt dưới thùy trán nằm trước hố não bên. Mặt ngoài thùy trán có ba rãnh: *rãnh trước trung tâm* (sulcus precentralis), *rãnh trán trên* (sulcus frontalis superior) và *rãnh trán dưới* (sulcus frontalis inferior); các rãnh




này chia mặt ngoài thùy trán thành 4 hồi: *hồi trước trung tâm* (gyrus precentralis), *hồi trán trên* (gyrus frontalis superior), *hồi trán giữa* (gyrus frontalis medius) và *hồi trán dưới* (gyrus frontalis inferior). Phần thùy trán nằm ở mặt trong bán cầu được gọi là *hồi trán trong* (gyrus frontalis medialis); phần nằm ở mặt dưới bán cầu là *các hồi ở mắt* (gyri orbitales) ngăn cách với *hồi thẳng* bởi *rãnh khứu*.

**Thùy đỉnh** (lobus parietalis): được giới hạn bởi rãnh trung tâm và rãnh bên ở mặt ngoài; rãnh dưới đỉnh và rãnh đỉnh - chẩm ở mặt trong. Mặt ngoài thùy đỉnh có 2 rãnh, *rãnh sau trung tâm* (sulcus postcentralis) và *rãnh nội đỉnh* (sulcus intraparietalis), chia mặt này thành *hồi sau trung tâm* (gyrus postcentralis), *tiểu thùy đỉnh trên* (lobulus parietalis superior) và *tiểu thùy đỉnh dưới* (lobulus parietalis inferior). Phần nằm ở mặt trong bán cầu của thùy đỉnh được gọi là *hồi trước chêm* (precuneatus). Phần lấn vào mặt trong bán cầu của các hồi trước và sau trung tâm được gọi là *tiểu thùy cạnh trung tâm* (lobulus paracentralis).

**Thùy chẩm** (lobus occipitalis) nằm ở phần sau của cả ba mặt bán cầu đại não; nó ngăn cách với thùy đỉnh bằng rãnh đỉnh - chẩm nhưng không có ranh giới với thùy thái dương ở mặt dưới và mặt ngoài. Mặt ngoài thùy chẩm có *rãnh chẩm ngang* (sulcus occipitalis transversus) và *rãnh nguyệt* (sulcus lunatus) chia thành ba hồi. Mặt dưới thùy chẩm có *hồi lười* và phần sau của *các hồi chẩm - thái dương trong* và *ngoài* (gyrus occipitotemporalis medialis/lateralis) Mặt trong thùy chẩm có *hồi chêm* (cuneus) nằm giữa rãnh chừa và rãnh đỉnh - chẩm.

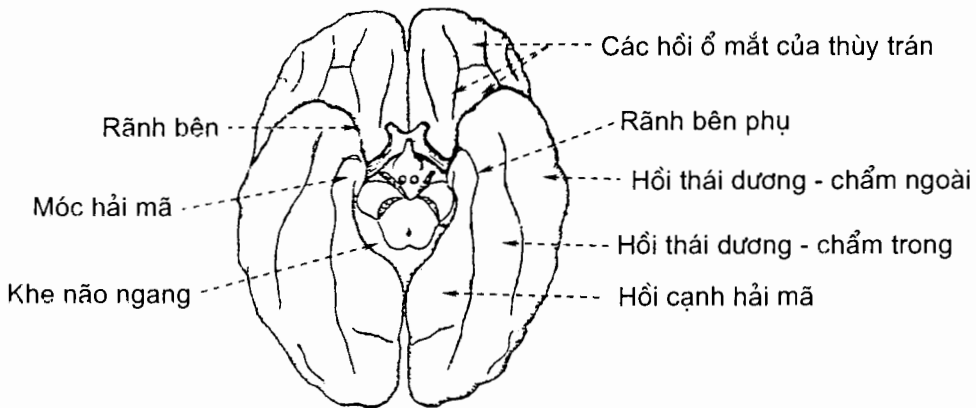


Hình 10.16. Mặt ngoài của bán cầu đại não



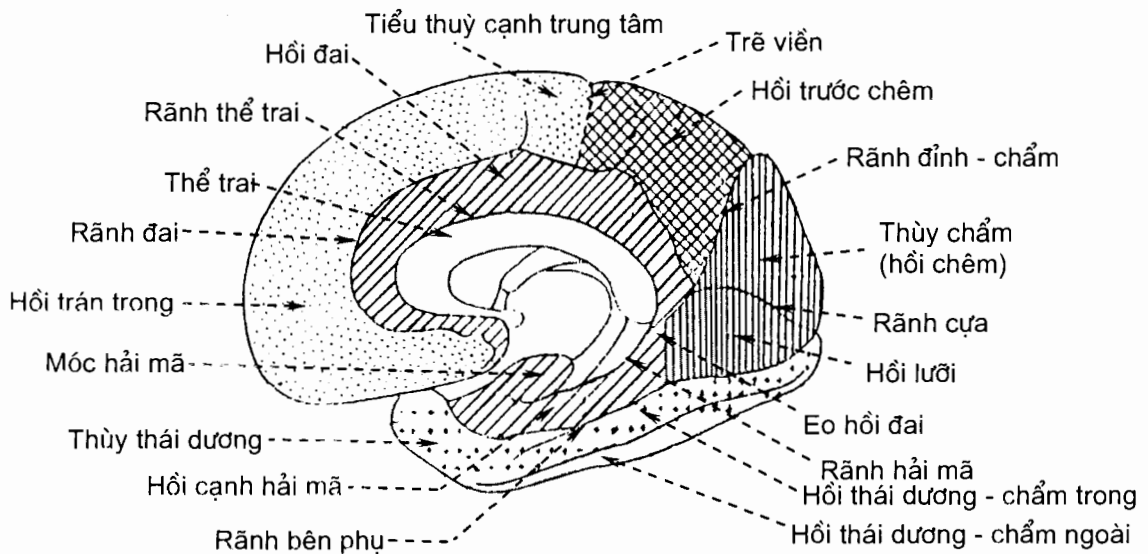


**Thùy đảo** (lobus insularis) nằm ở mặt ngoài của bán cầu nhưng bị vùi sâu trong rãnh não bên, bị các phần (gọi là nắp) của thùy trán, đỉnh và thái dương trùm lên. Các rãnh trong thùy đảo chia thùy này thành *hồi đảo dài* (gyrus longus insulae) và *các hồi đảo ngắn* (gyri breves insulae).



Hình 10.17. Mặt dưới của bán cầu đại não

**Thùy thái dương** (lobus temporalis) nằm ở mặt ngoài và mặt dưới bán cầu đại não, ngăn cách với thùy trán và thùy đỉnh bởi rãnh bên. Đầu trước thùy thái dương là *cực thái dương*. *Rãnh thái dương trên* (sulcus temporalis superior) và *rãnh thái dương dưới* (sulcus temporalis inferior) chia mặt ngoài thùy thái dương thành *hồi thái dương trên* (gyrus temporalis superior), *hồi thái dương giữa* (gyrus temporalis medius) và *hồi thái dương dưới* (gyrus temporalis inferior). Mặt dưới thùy thái dương được *rãnh bên phụ* ngăn cách với *hồi cạnh hải mã* (gyrus parahippo campalis) của *thùy viên* và được *rãnh chằm - thái dương* chia thành hai hồi: *hồi chằm - thái dương trong* và *hồi chằm - thái dương ngoài*.



Hình 10.18. Mặt trong của bán cầu đại não

### **Thùy viền** (lobus limbicus)

Vùng não vây quanh lưng thể trai được gọi là *hồi đai* (gyrus cinguli). Vùng não nằm trong rãnh bên phụ là *hồi cạnh hải mã*. Đầu trước hồi cạnh hải mã uốn lại thành *móc* (uncus). Hồi đai, hồi cạnh hải mã và vùng dưới mỏ thể trai tạo thành một thùy não vây quanh các mép liên bán cầu gọi là *thùy viền*.

### **2.6.2. Hình thể trong (H.10.19 và H.10.20)**

Bán cầu đại não được cấu tạo bằng chất xám và chất trắng. Trong mỗi bán cầu có một não thất bên.

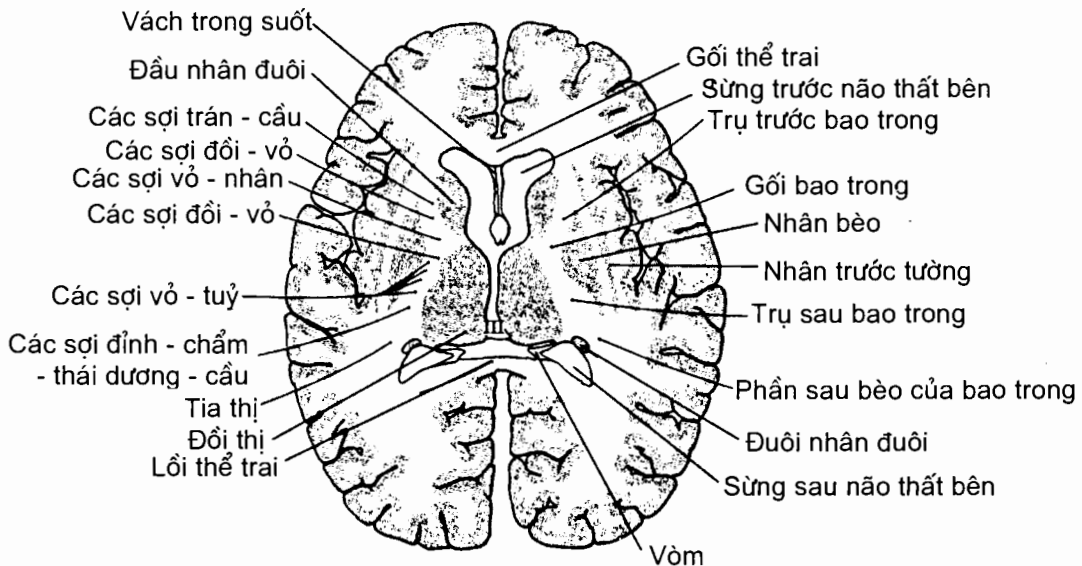
#### **Chất xám**

Chất xám của bán cầu nằm ở vỏ đại não và ở các nhân nền.

**Vỏ đại não** (cortex cerebri). Đây là mô thần kinh cao cấp nhất, mới nhất, là nơi nhận tất cả các đường cảm giác và cũng là nơi xuất phát của các đường vận động. Vỏ não là cơ sở mọi hoạt động tinh thần.

Bề mặt vỏ não người có diện tích khoảng 22.000 cm<sup>2</sup>, trong đó khoảng hai phần ba vùi trong các rãnh não. Chiều dày trung bình ở giữa các hồi là 2,6 mm, ở các rãnh là 1,4 mm. Lớp chất xám ở vỏ não chứa khoảng 10 tỷ nơron trong tổng số 14 tỷ nơron của cơ thể.

Hiện nay đã xác định được một số vùng chức năng của vỏ đại não: vùng vận động theo ý muốn (hệ tháp) ở hồi trước trung tâm; vùng cảm giác thân thể ở hồi sau trung tâm; vùng thị giác ở hồi chêm và khe cựa; vùng thính giác ở mặt trên hồi thái dương trên ...



**Hình 10.19.** Thiết đồ nằm ngang qua đại não cho thấy vị trí của bao trong (bên phải) và các loại sợi tạo nên bao trong (bên trái)

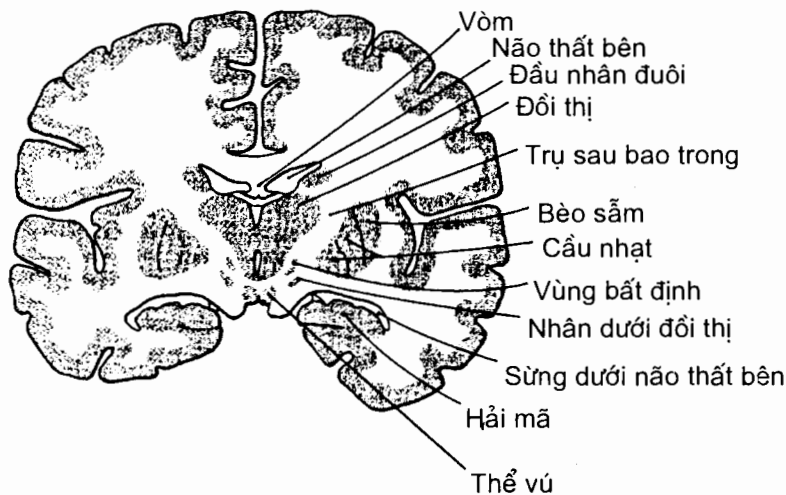
**Các nhân nền (nuclei basales):** bao gồm nhân đuôi, nhân bèo, nhân trước tường và thể hạnh nhân.

**Nhân đuôi (nucleus caudatus):** có hình móng ngựa, uốn quanh đồi thị và được thất não bên vây quanh; ba phần của nó là *đầu*, *thân* và *đuôi*.

**Nhân bèo (nucleus lentiformis):** nằm ở ngoài nhân đuôi, trong nhân trước tường. Nó được *lá tuỷ ngoài* (lamina medularis lateralis) và *lá tuỷ trong* (lamina medularis medialis) chia thành ba khối. Khối ngoài to gọi là *bèo sẫm* (putamen), hai khối trong nhỏ và nhạt màu gọi là *cầu nhạt trong* (globus pallidus medialis) và *cầu nhạt ngoài* (globus pallidus lateralis).

**Nhân trước tường (claustrum):** có chiều dày là 2-3 mm, chức năng chưa thật rõ ràng.

**Thể hạnh nhân (corpus amygdaloideum)** hay còn được gọi là phức hợp hạnh nhân vì bao gồm nhiều nhân hạnh nhân.




**Hình 10.20.** Thiết đồ đứng ngang qua đại não

### Chất trắng

Chất trắng trong đại não do ba loại sợi tạo nên: các sợi hướng tâm và ly tâm, các sợi liên hợp của mỗi bán cầu đại não và các sợi mép.

**Các sợi hướng tâm và ly tâm** hay các sợi chiếu bao gồm những sợi từ đồi thị đi lên các vùng của vỏ bán cầu đại não và từ các vùng của bán cầu đại não đi xuống gian não, thân não, tiểu não và tuỷ sống. Khi các sợi này đi giữa đồi thị và thể vân (nhân đuôi, nhân bèo), chúng tạo nên *bao trong* (capsula interna). Trên thiết đồ cắt đứng ngang qua thể vú, bao trong chạy giữa đồi thị và nhân bèo. Trên thiết đồ cắt nằm ngang qua gối và lồi thể trai, bao trong chạy giữa đầu nhân đuôi và đồi thị ở trong, nhân bèo ở ngoài. Bao trong có 3 phần: *trụ trước* (crus anterior) chạy giữa đầu nhân đuôi và nhân bèo, *trụ sau* (crus posterior) chạy giữa đồi thị và nhân bèo và *gối bao trong* (genu capsulae internae) nằm giữa hai trụ.





Các sợi mếp là các sợi liên hợp giữa hai bán cầu và chúng tạo nên các mếp mếp liên bán cầu, bao gồm thể trai, vòm và mếp trước.

**Thể trai** (corpus callosum): chiếm hầu hết các sợi mếp nối các vùng tương ứng của hai bán cầu; nó dài 8 cm, dày 1 cm, rộng 1 cm ở phía trước và 2 cm ở phía sau. Các phần của thể trai là *mỏ* (rostrum), *gối* (genu), *thân* (truncus) và *lồi* (splenium) thể trai.

**Vòm** (fornix), hay *thể tam giác*, được cấu tạo bởi các sợi đi từ hải mã và móc của hồi cạnh hải mã tới thể vú của vùng hạ đồi. Vòm bao gồm một *thân* (corpus) hình tam giác mà đỉnh ở trước, hai *cột* (columna) và hai *trụ* (crus). Mỗi cột từ góc trước của thân chạy vòng quanh cực trước của đồi thị rồi chạy xuống dưới và ra sau tới thể vú. Nó cùng với cực trước đồi thị giới hạn nên lỗ gian não thất. Mỗi trụ là một tập hợp sợi trục từ các nơron của móc và hải mã đi tới góc sau-bên của thân.

**Mếp trước** (commissura anterior) chứa các sợi mếp nối các trung tâm khứu giác của hai bán cầu với nhau.

**Các sợi liên hợp trong mỗi bán cầu:** bao gồm các sợi ngắn liên hợp các hồi não nằm kề nhau và các sợi dài liên hợp các thùy não với nhau. Các sợi ngắn là *các sợi cung đại não* (fibrae arcuata cerebri). Các sợi dài tạo nên các bó như: *bó đai* (fasciculus singulum) nối thùy trán với thùy thái dương, *bó móc* (fasciculus uninatus) nối thùy trán với đầu trước thùy thái dương, *bó dọc trên* (fasciculus longitudinalis superior) nối thùy trán với thùy chẩm và thùy thái dương, *bó dọc dưới* (fasciculus longitudinalis inferior) nối thùy chẩm với thùy thái dương . . . *Bao ngoài* (capsula externa) và *bao ngoài cùng* (capsula extrema) có thể cũng do các sợi liên hợp tạo nên.

## 2.7. Não thất bên (*ventriculus lateralis*) (H.10.21)

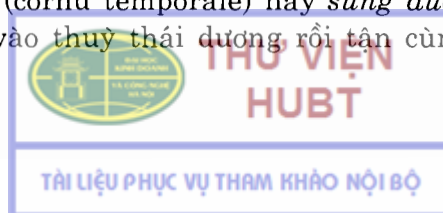
Mỗi bán cầu đại não có một khoang chứa dịch não tủy gọi là thất não bên. Khoang này có hình cung uốn quanh nhân đuôi và đồi thị. Có thể chia mỗi não thất bên thành năm phần: sừng trán, phần trung tâm, tam giác bên, sừng thái dương và sừng sau. Mỗi não thất bên thông với não thất III bởi lỗ gian não thất.

**Sừng trán** (cornu frontale) hay *sừng trước* là phần nằm trước lỗ gian não thất của thất não bên, trong thùy trán. Trên mặt cắt nằm ngang, sừng trán có hình tam giác với ba thành: thành trước - trên là thể trai; thành trong là vách trong suốt (ngăn cách hai não thất bên); thành dưới - ngoài do đầu nhân đuôi và đồi thị tạo nên.

**Phần trung tâm** (pars centralis) hay *thân* đi từ lỗ gian não thất tới tam giác bên, ngang mức với lồi thể trai.

**Tam giác bên** (trigonum collaterale) hay ngã ba là phần mở rộng của não thất bên nằm gần lồi thể trai, nơi mà phần trung tâm não thất bên hội tụ với các sừng thái dương và chẩm.

**Sừng thái dương** (cornu temporale) hay *sừng dưới* từ tam giác bên chạy xuống dưới và ra trước vào thùy thái dương rồi tận cùng ở sau cực thái dương

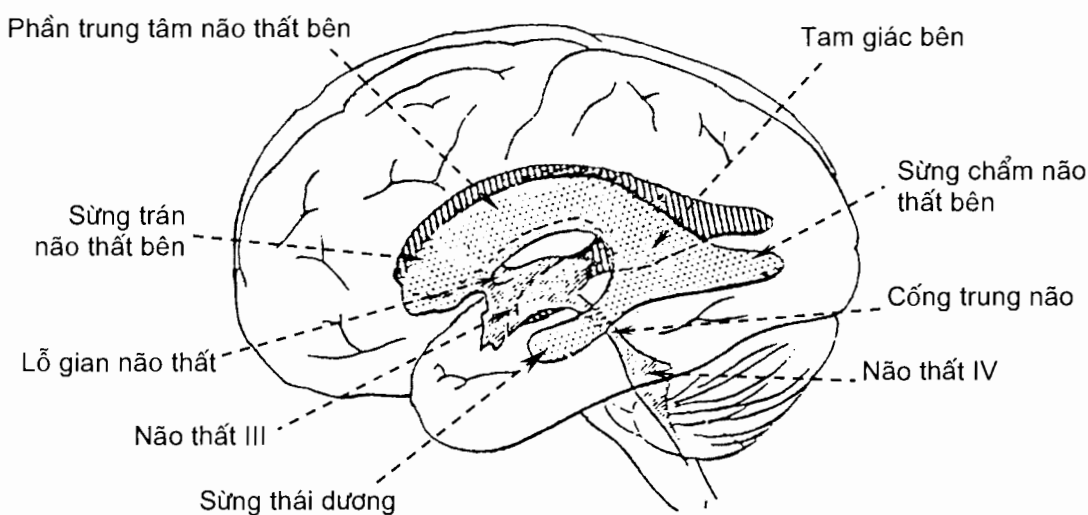




khoảng 2cm. Sừng thái dương có hai thành: thành trên - ngoài tạo nên bởi tia thị, thùy trai (một trong các tia của thể trai đi trong bán cầu) và đuôi nhân đuôi; thành dưới-trong do hải mã (sừng Amon) và tua (fimbria) của hải mã tạo nên. Hải mã là phần vỏ não cổ nhất bị gấp vào trong não thất dọc theo rãnh hải mã. Tua hải mã chạy ở các mặt trên và trong của hải mã; nó chứa các sợi từ móc chạy tới ngay mức lỗ trai để trở thành trụ của vòm. Gò bên (eminencia collateralis) là gò lồi ở thành dưới-trong do rãnh bên phụ ấn vào.

**Sừng chẩm** (cornu occipitale) hay **sừng sau** của thất não bên từ tam giác bên chạy ra sau vào thùy chẩm và hẹp dần từ trước ra sau. Sừng chẩm có hai thành trên - ngoài và dưới - trong, cả hai đều do các sợi của thể trai tạo nên. Ở thành dưới - trong có gờ lồi dọc do rãnh chày ấn vào gọi là **chày** (calcar avis).

Phần trung tâm, tam giác bên và sừng thái dương của thất não bên chứa đám rối mạch máu.



Hình 10.21. Các não thất

## 2.8. Các đường dẫn truyền thần kinh

Các nơron vận động và cảm giác của hệ thần kinh có nhiệm vụ dẫn truyền các xung động vận động từ thần kinh trung ương tới các cơ và tuyến ở ngoại vi và các xung động cảm giác từ các cơ quan cảm thụ ở ngoại vi về thần kinh trung ương. Để làm được điều này, các nơron vận động được sắp xếp thành chuỗi sao cho các sợi trục của chúng hướng về ngoại vi, sợi trục của nơron cuối cùng của chuỗi tiếp xúc với cơ hoặc tuyến; các nơron cảm giác được xếp theo chiều ngược lại. Chuỗi sắp xếp như vậy của các nơron được gọi là các đường dẫn truyền thần kinh.

### 2.8.1. Các đường dẫn truyền cảm giác

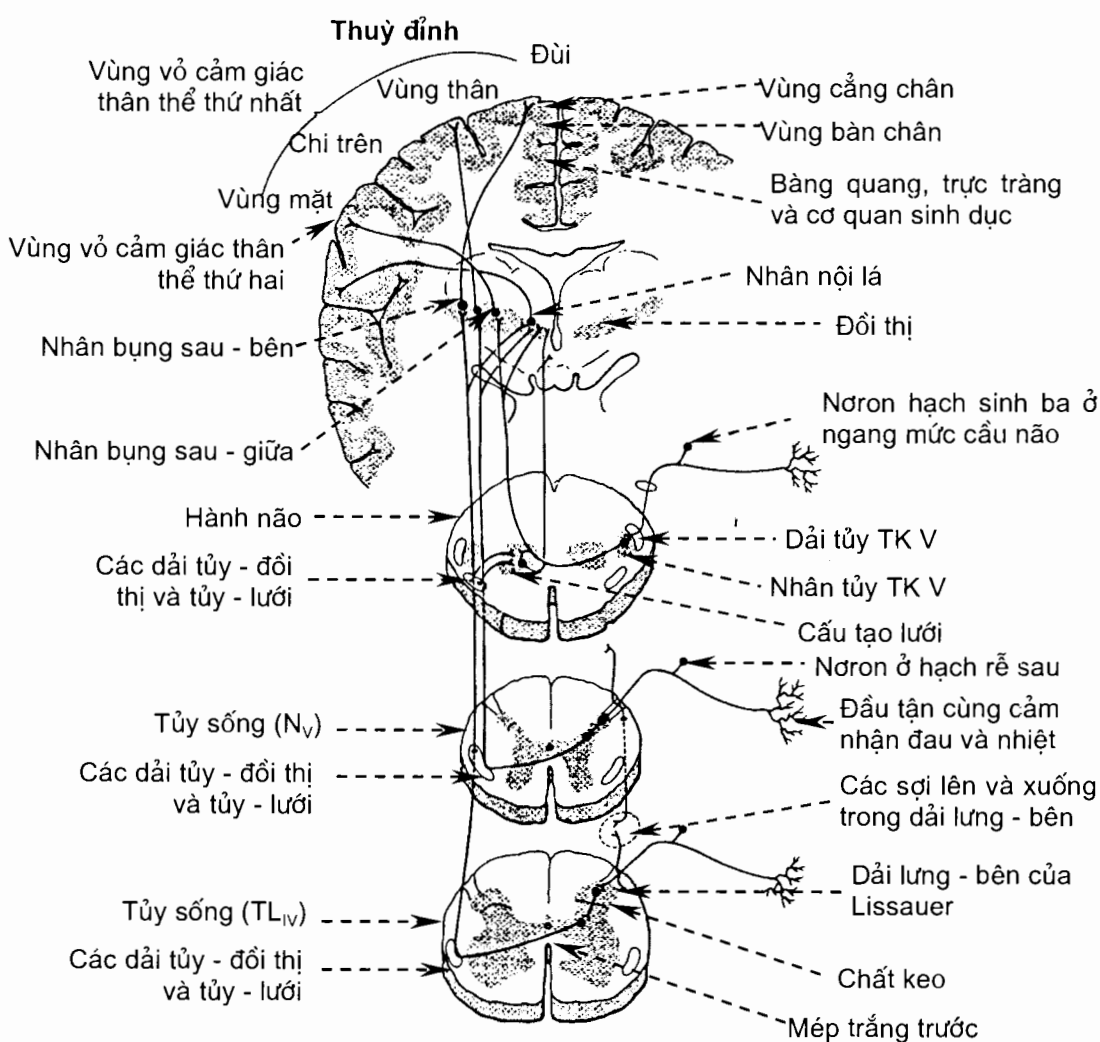
Có nhiều loại cảm giác: các cảm giác nông từ da (xúc giác, cảm giác đau và nhiệt), cảm giác từ gân - cơ - khớp (cảm giác bản thể/cảm giác sâu), cảm giác từ các nội tạng và cảm giác từ các giác quan chuyên biệt. Phần này chỉ nói về cảm giác nông ở da và cảm giác bản thể.

**Cảm giác nóng** được ba nơron dẫn truyền về vỏ đại não (H.10.22).

**Nơron 1** có thân nằm ở hạch gai hoặc hạch cảm giác của một số thân kinh sọ (chủ yếu là thân kinh V). Các sợi của nơron 1 dẫn truyền xung động cảm giác từ da tới nơron 2 ở tuỷ sống hoặc thân não.

**Nơron 2** có thân nằm ở sừng sau chất xám của tuỷ sống hoặc ở các nhân cảm giác của thân kinh sọ V. Sợi trục của chúng bắt chéo đường giữa trước khi đi lên tới đồi thị. Những sợi từ tuỷ sống đi lên tạo nên các *dải tủy - đồi thị trước* (dẫn truyền xúc giác) và *bên* (dẫn truyền cảm giác đau và nhiệt), từ các nhân thân kinh V đi lên tạo nên *liềm sinh ba*.

**Nơron 3** là nơron của đồi thị và sợi trục của chúng đi lên vỏ não hồi sau trung tâm qua đường bao trong.

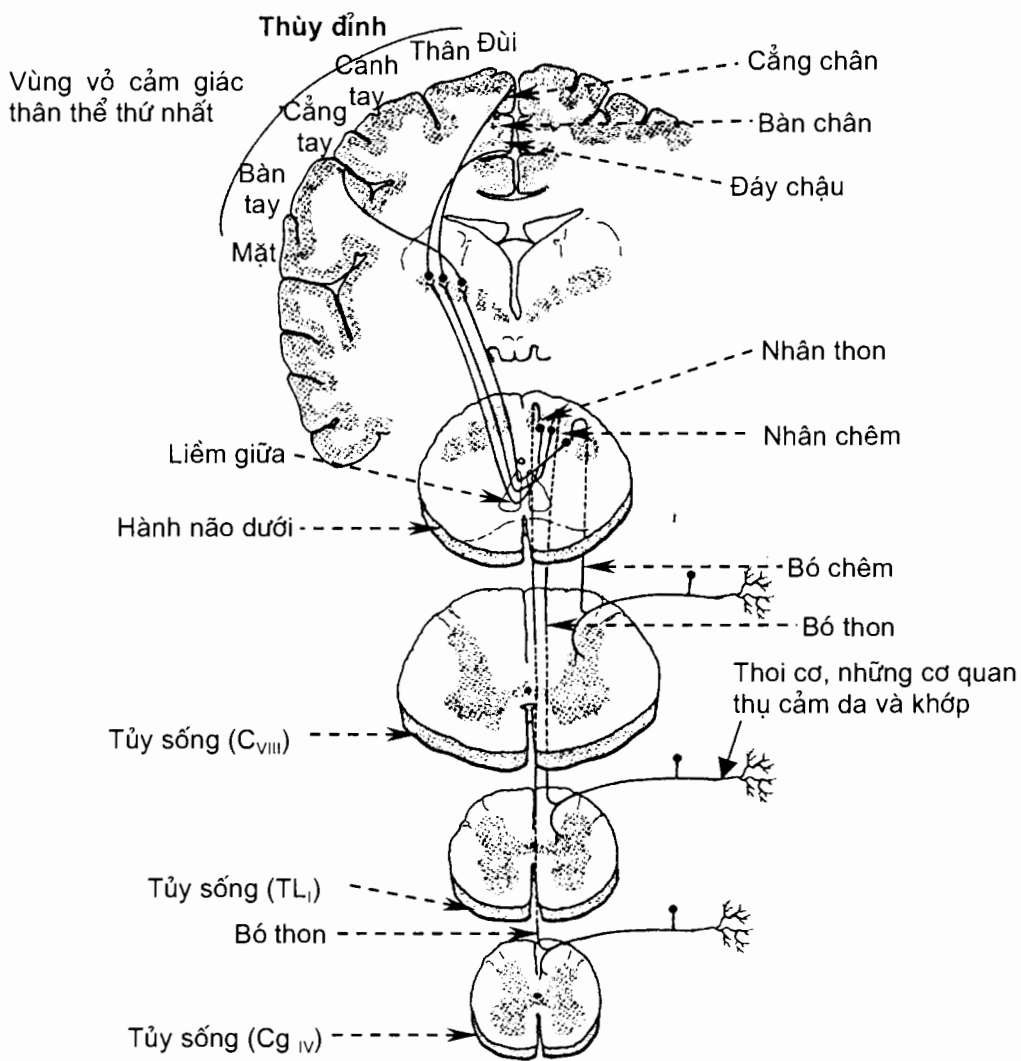


Hình 10.22. Đường dẫn truyền cảm giác đau và nhiệt

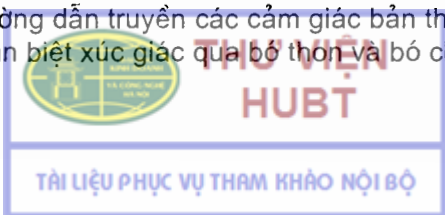


**Đường cảm giác bản thể.** Ngoài các sợi dẫn truyền cảm giác bản thể từ gân - cơ - khớp, đường này còn chứa cả các sợi dẫn truyền cảm giác áp lực ở da. Cảm giác bản thể cho ta nhận biết được vị trí của các bộ phận cơ thể, cảm giác áp lực cho phép ta phân biệt được các vật tiếp xúc với da (cảm giác xúc giác tinh tế). Đích đến của đường dẫn truyền cảm giác bản thể là vỏ tiểu não (không có ý thức) hoặc vỏ đại não (có ý thức).

**Đường dẫn truyền cảm giác bản thể có ý thức (H.10.23)** gồm ba nơron. Nơron 1 cũng nằm ở hạch gai. Điểm khác với đường cảm giác nông là sợi trục của nơron 1 không tận cùng ở sừng sau tuỷ sống mà đi lên trong các bó chêm và thon tới các nhân thon và chêm ở hành não. Thân nơron 2 ở các nhân thon và chêm cho sợi trục bắt chéo đường giữa rồi đi lên đồi thị tạo nên liềm giữa. Nơron 3 cho sợi trục chạy lên vỏ não hồi sau trung tâm qua đường bao trong.



**Hình 10.23.** Đường dẫn truyền các cảm giác bản thể, xung động và phân biệt xúc giác qua bó thon và bó chêm

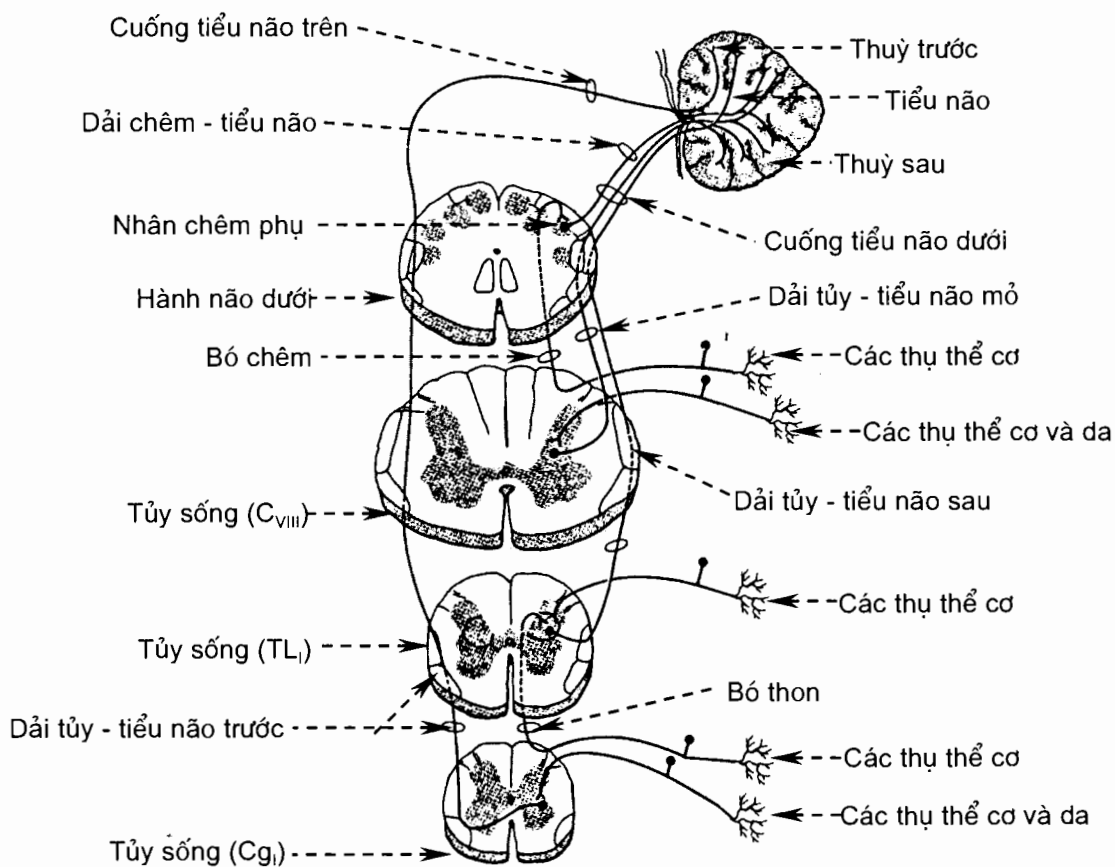


*Đường dẫn truyền cảm giác bản thể không có ý thức (H.20.24) gồm hai nơron. Nơron 1 ở hạch gai cho sợi trục đi vào tận cùng ở sừng sau của chất xám tủy sống. Nơron 2 nằm ở sừng sau tủy sống cho sợi trục đi lên tới vỏ của nhộng tiểu não (bất chéo hoặc không bất chéo). Những sợi bất chéo tạo nên *dải tủy - tiểu não trước*, những sợi không bất chéo tạo nên *dải tủy - tiểu não sau*. Dải trước đi vào tiểu não qua cuống tiểu não trên, dải sau qua cuống tiểu não dưới.*

**2.8.2. Các đường vận động.** Đường này có thể không có hoặc có ý thức.

*Đường vận động không có ý thức (ngoại tháp)*

Đường ngoại tháp là con đường từ cấu tạo lưới của thân não đi xuống tủy sống qua *các bó lưới - tủy giữa* và *bên*. Vỏ đại não có đường liên hệ với cấu tạo lưới của thân não nhưng đường liên hệ này còn chịu ảnh hưởng của thể vân, nhân dưới đồi thị, chất đen và tiểu não qua những vòng tiếp nối phức tạp. Những trung tâm của các phản xạ thính giác (ở gò dưới của mái trung não), thị giác (ở gò trên của mái trung não), tư thế (nhân tiền đình) và trương lực cơ (nhân đỏ) cũng cho các dải sợi đi tới sừng trước tủy sống (*các dải mái - tủy, tiền đình - tủy* và *đỏ - tủy*). Những đường phản xạ này cũng được mô tả như là các đường ngoại tháp.

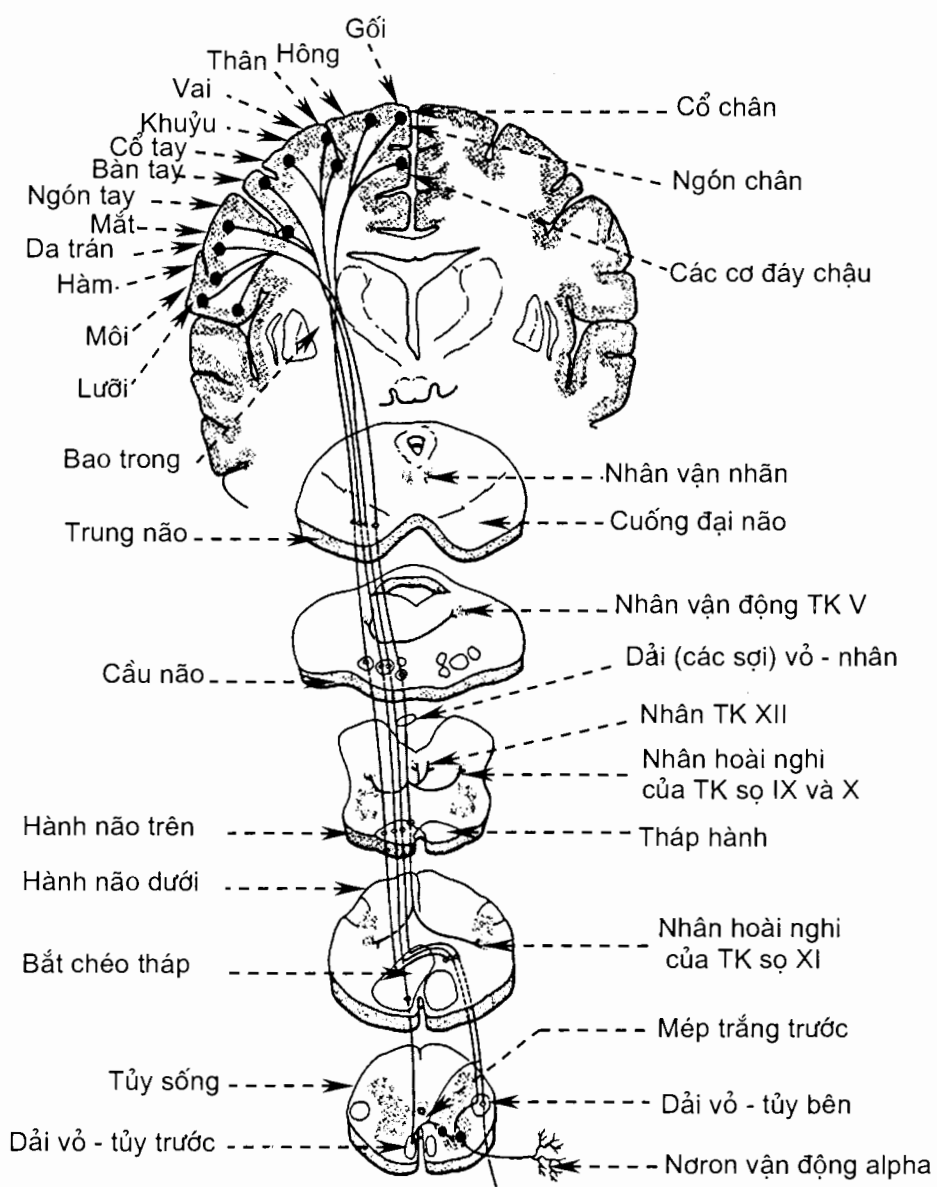


**Hình 10.24.** Đường dẫn truyền cảm giác từ thụ thể cơ học ở khớp, da và cơ tới tiểu não






*Đường vận động có ý thức (H.10.25) do hai nơron vận động tạo nên. Thân nơron vận động trên nằm ở hồi trước trung tâm (vùng vận động thân thể) cho sợi trục đi xuống tới nhân vận động các thân kinh sọ hoặc sừng trước tủy sống bên đối diện, tạo nên *dải tháp*. Những sợi của dải tháp mà đi tới các nhân vận động thân kinh sọ gọi là *các sợi vỏ - nhân*, các sợi tới tủy sống là *các sợi vỏ - tủy*. Khi tới hành não dưới, phần lớn các sợi vỏ - tủy bắt chéo rồi tiếp tục đi xuống tủy sống, tạo nên *dải vỏ - tủy bên*; những sợi không bắt chéo ở hành não tạo nên *dải vỏ - tủy trước*. *Thân nơron vận động dưới* nằm ở sừng trước của tủy sống hoặc nhân vận động thân kinh sọ cho sợi đi tới các cơ vận ở ngoại vi.*



**Hình 10.25.** Đường vỏ - tủy và một số sợi của đường vỏ - nhân



## 2.9. Các màng não - tuỷ (*meninges*) (H.10.26)

Não và tuỷ sống được bao bọc bởi ba lớp màng từ ngoài vào là *màng cứng*, *màng nhện* và *màng mềm*. Những màng này có tác dụng nâng đỡ, nuôi dưỡng và bảo vệ cho não - tuỷ. Giữa màng nhện và màng mềm có một khoang chứa đầy dịch não tuỷ.

### 2.9.1. Màng cứng (*dura mater*)

*Màng não cứng* (*dura mater cranialis*). Màng não cứng cấu tạo bằng mô liên kết collagen. *Mặt ngoài* của nó dính với cốt mạc nội sọ, trừ những nơi có xoang tĩnh mạch màng cứng đi giữa màng cứng và xương sọ (cũng có những mô tả cho rằng cốt mạc nội sọ là lớp ngoài của màng não cứng). *Mặt trong* có những vách đi vào trong ngăn cách các phần của não: *liềm đại não* ngăn cách hai bán cầu đại não, *liềm tiểu não* ngăn cách đại não với tiểu não, *liềm tiểu não* ngăn cách hai bán cầu tiểu não, *hoành yên* tạo thành mái hố tuyến yên. *Các xoang tĩnh mạch màng cứng* đi giữa màng cứng và cốt mạc nội sọ (thường dọc theo chỗ bám của các vách màng cứng vào xương sọ) hoặc đi trong màng cứng. Xoang tĩnh mạch màng cứng chỉ được lót bên trong bằng lớp nội mô.

*Màng tuỷ cứng* (*dura mater*). Màng tuỷ cứng không dính với thành xương xung quanh như màng não cứng mà ngăn cách với thành ống sống bằng *khoang ngoài cứng*, một khoang chứa mỡ và đám rối tĩnh mạch sống. Nó cũng không có những vách tiến vào trong và không có xoang tĩnh mạch như màng não cứng. Trông toàn bộ, màng tuỷ cứng như một túi kéo dài từ quanh lỗ lớn xương chẩm tới ngang đốt sống cùng II. Từ đây trở xuống, nó bao quanh dây tạn rồi dính vào xương cụt.

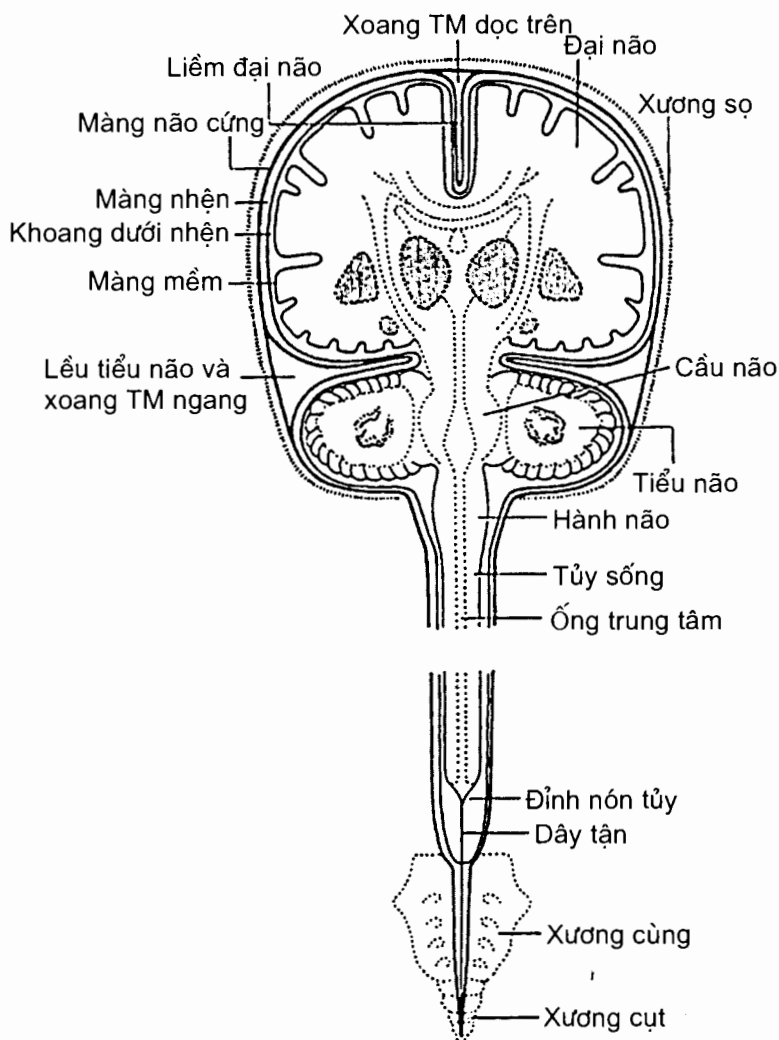
### 2.9.2. Màng nhện (*arachnoidea mater*)

Đây là một màng mỏng nằm giữa màng cứng và màng mềm nhưng ngăn cách với màng mềm bằng *khoang dưới nhện* chứa đầy *dịch não tuỷ*. Có những dải mô liên kết băng qua khoang dưới nhện nối màng nhện với màng mềm. Màng nhện não áp sát mặt trong màng não cứng và bết mặt các vách màng não cứng; màng nhện tuỷ lót mặt trong ống màng cứng. Khoang dưới nhện của não có những chỗ giãn rộng, tạo nên các *bể dưới nhện*. Khoang này thông với hệ thống não thất qua các lỗ giữa và bên ở mái não thất bốn, và liên hệ với các xoang tĩnh mạch màng cứng bằng các *hạt màng nhện*. Hạt màng nhện là những móm của màng nhện lồi vào xoang màng cứng có tác dụng dẫn lưu dịch não tuỷ từ khoang dưới nhện về xoang tĩnh mạch.

### 2.9.3. Màng mềm (*pia mater*)

Màng mềm là màng mô liên kết chứa nhiều vi mạch bọc sát bề mặt não và tuỷ sống. *Màng não mềm* lách cả vào các khe của bán cầu não; nó dày lên ở quanh các não thất và tạo nên các *tấm mạch mạc* và các *đám rối mạch mạc*. *Màng tuỷ mềm* trở thành *dây tạn* kể từ đỉnh nón tuỷ trở xuống. Màng mềm có vai trò nuôi dưỡng các nơron của não và tuỷ sống.





Hình 10.26. Màng não tủy

## 2.10. Các mạch máu não (xem Hệ tuần hoàn)

### 3. PHẦN NGOẠI VI (pars peripherica)

#### 3.1. Đại cương

Những *dây thần kinh* (nervus) và những *hạch* (ganglion) nằm ngoài thần kinh trung ương tạo nên *phần ngoại vi của hệ thần kinh*. Tùy theo vị trí nguyên uỷ, các dây thần kinh ngoại vi được phân chia thành: các *dây thần kinh sọ* (nervi craniales), gồm 12 đôi thoát ra từ não và các *dây thần kinh sống* (nervi spinales), gồm 31 đôi thoát ra từ tủy sống. *Phần tự chủ* (divisio autonómica) của hệ thần kinh ngoại vi bao gồm các *hạch tự chủ* và các *sợi thần kinh tự chủ* đi lẫn trong các *dây thần kinh sọ* và *sống*.

Mỗi dây thần kinh do các *sợi thần kinh* (neurofibrae) tạo nên. Mỗi sợi thần kinh chính là mỗm kéo dài của một tế bào thần kinh mà thân của tế bào nó nằm trong thần kinh trung ương hoặc trong một hạch nào đó của thần kinh ngoại vi. Về mặt chức năng, ta có thể gặp ba loại sợi thần kinh trong các thần kinh ngoại vi (H.10.3):

Các *sợi thần kinh đi* (neurofibrae efferentes) hay *sợi vận động* dẫn truyền các xung động từ thần kinh trung ương tới các cơ bám xương. Thân tế bào của các sợi này nằm ở chất xám của tuỷ sống và thân não.

Các *sợi thần kinh đến* (neurofibrae afferentes) hay *sợi cảm giác* dẫn truyền các xung động phát sinh từ những bộ phận thụ cảm khác nhau ở da, cơ, khớp và các giác quan đặc biệt tới thần kinh trung ương. Thân tế bào của các sợi này nằm ở *hạch cảm giác của các thần kinh sọ và thần kinh sống* (ganglion craniospinale sensorium).

Các *sợi thần kinh tự chủ* (neurofibrae autonomicum) đi lẫn trong thần kinh ngoại vi đảm nhiệm việc chi phối hoạt động của các cơ trơn, cơ tim và các tuyến. Những sợi này cũng là các sợi đi (vận động) mà thân tế bào của chúng nằm ở thân não và tuỷ sống (*sợi trước hạch* - neurofibrae preganglionicae) hoặc ở hạch tự chủ ngoại vi (*sợi sau hạch* - neurofibrae postganglionicae). Những sợi không thuộc hệ tự chủ trong dây thần kinh ngoại vi được gọi là *các sợi thần kinh thân thể* (neurofibrae somaticae).

Trong mỗi dây thần kinh, các sợi thần kinh hợp thành các bó. Sợi thần kinh, bó sợi thần kinh và cả dây thần kinh đều được mô liên kết bao bọc: lớp mô liên kết mỏng bọc quanh mỗi sợi thần kinh là *màng trong thần kinh* (endoneurium). Lớp mô liên kết bao quanh một bó sợi thần kinh là *màng quanh thần kinh* (perineurium). *Màng trên thần kinh* (epineurium) là lớp mô liên kết bao quanh một dây thần kinh.

### 3.2. Các thần kinh sống

Có 31 đôi *dây thần kinh sống* (nervi spinales) rời khỏi ống sống qua các lỗ gian đốt sống. Các lỗ gian đốt sống do các đốt sống kế cận nhau tạo nên. Các thần kinh sống được gọi tên và phân nhóm theo các đốt sống có liên quan với chúng (Hình 10.4): 8 đôi dây thần kinh sống cổ, 12 đôi thần kinh sống ngực, 5 đôi thần kinh sống thắt lưng, 5 đôi thần kinh sống cùng và một đôi thần kinh sống cụt.

Mặc dù chỉ có 7 đốt sống cổ nhưng lại có tám đôi thần kinh sống cổ vì đôi thứ nhất rời khỏi ống sống ở giữa xương chẩm và đốt cổ I, và đôi thứ tám thoát ra ở dưới đốt sống cổ VII. Từ đó trở xuống, các thần kinh sống được gọi tên và mang số của đốt sống nằm ngay phía trên.

Các thần kinh sống thắt lưng, cùng và cụt thoát ra khỏi tuỷ sống ở đoạn cuối của tuỷ sống (đoạn ở ngang mức đốt sống thắt lưng I). Chúng chạy xuống dưới bên trong ống sống và trong khoang dưới nhện, tạo nên một bó thần kinh trông giống như đuôi ngựa nên được gọi là *đuôi ngựa* (cauda equina). Các thần kinh này rời khỏi ống sống ở ngang mức bờ dưới các đốt sống thắt lưng và cùng tương ứng.



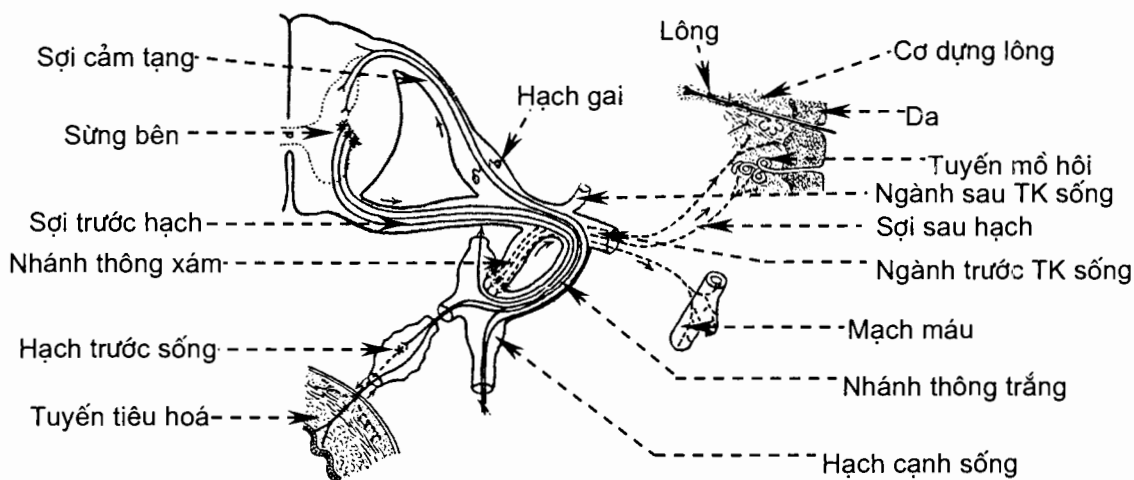
Mỗi thần kinh sống được tạo nên bởi sự kết hợp của hai rễ. *Rễ trước* (radix anterior; radix motoria) hay *rễ vận động* do các sợi thần kinh đi tạo nên. Về thực chất, các sợi này chính là nhánh trục của những neuron thần kinh ở cột trước chất xám tủy sống. Ngoài ra, ở đoạn tủy ngực và thắt lưng trên, rễ trước còn chứa các sợi thần kinh tự chủ trước hạch mà bản chất là các nhánh trục của những tế bào cột bên của chất xám tủy sống. *Rễ sau* (radix posterior; radix sensoria) hay *rễ cảm giác* do các sợi thần kinh đến tạo nên. Trên rễ sau có hạch cảm giác thần kinh sống hay hạch sống (ganglion sensorium nervi spinalis). Hạch này chứa các neuron một cực. Những nhánh ngoại vi của các neuron hạch phân bố tới các cấu trúc (tạng và thân thể) ở ngoại vi, những nhánh trung ương chạy qua rễ sau vào tủy sống. Những xung động cảm giác từ ngoại vi chạy vào thần kinh trung ương theo các nhánh này.

Khi chưa phân chia, thần kinh sống được gọi là *thân thần kinh sống* (truncus nervi spinalis). Ngay sau khi ló ra từ lỗ gian đốt sống, mỗi thân thần kinh sống chia ra thành bốn nhánh (H.10.27):

*Nhánh màng tủy* (r. menigeus) hay nhánh quặt ngược.

*Nhánh thông* (r. communicans) là nhánh nối thân thần kinh sống với thân giao cảm. Có hai loại nhánh thông: *nhánh trắng* chứa các sợi giao cảm trước hạch từ dây thần kinh sống chạy tới các hạch của thân giao cảm, *nhánh xám* chứa các sợi giao cảm sau hạch từ các hạch của thân giao cảm chạy tới dây thần kinh sống.

*Nhánh sau* (r. posterior) đi ra sau rồi chia thành các nhánh trong và ngoài để chi phối cho da và các cơ sâu ở mặt sau đầu, cổ và thân.



Hình 10.27. Thần kinh sống và thần kinh giao cảm

*Nhánh trước* (r. anterior) chi phối cho mặt trước - bên của đầu, cổ, thân, chi trên và chi dưới. Các nhánh trước của các thần kinh sống cổ, thắt lưng và cùng nối lại với nhau ở gần nguyên uỷ của chúng để tạo thành các đám rối (plexus) cổ,

thắt lưng, cụt và cụt. Tại các đám rối này, các sợi thần kinh được nhóm lại và sắp xếp lại trước khi tiếp tục đến chi phối cho da, xương, cơ và khớp. Những dây thần kinh từ các đám rối đi ra được đặt tên theo vùng mà chúng chi phối hoặc theo vị trí và đường đi của chúng. Những nhánh trước của các thần kinh sống ngực II-XII không tham gia tạo thành các đám rối và được gọi là các *thần kinh gian sườn* (Nn. intercostales). Chúng chi phối cho cơ và da của thành ngực trước - bên và thành bụng trước - bên (N<sub>VII</sub> - N<sub>XII</sub>).

### 3.2.1. Đám rối cổ (*plexus cervicalis*)

Đám rối cổ do nhánh trước của bốn thần kinh sống cổ đầu tiên tạo nên. Đám rối nằm ở ngang mức 4 đốt sống cổ trên cùng, dưới sự che phủ của cơ ức - đòn - chũm, và tách ra các nhánh nông và các nhánh sâu.

Các nhánh nông chi phối cảm giác cho da đầu vùng chẩm (*thần kinh chẩm nhỏ* - C<sub>II</sub>), da vùng sau tai và tuyến mang tai (*thần kinh tai lớn* - C<sub>II, III</sub>), da mặt trước của cổ (*thần kinh ngang cổ* - C<sub>II, III</sub>) và da phần trên của ngực và vai (*các thần kinh trên đòn* - C<sub>III, IV</sub>).

Các nhánh sâu vận động cho các cơ của cổ, như cơ ức - đòn - chũm, cơ thang.

*Thần kinh hoành* (nervus phrenicus) do các rễ từ các thần kinh sống cổ III-V tạo nên. Nó đi xuống qua khoang ngực, ở trước cuống phổi, để vận động cơ hoành.

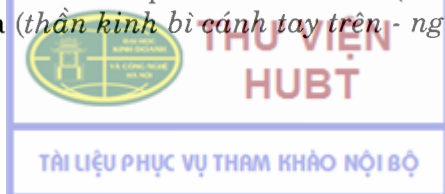### 3.2.2. Đám rối cánh tay và các thần kinh chính của chi trên

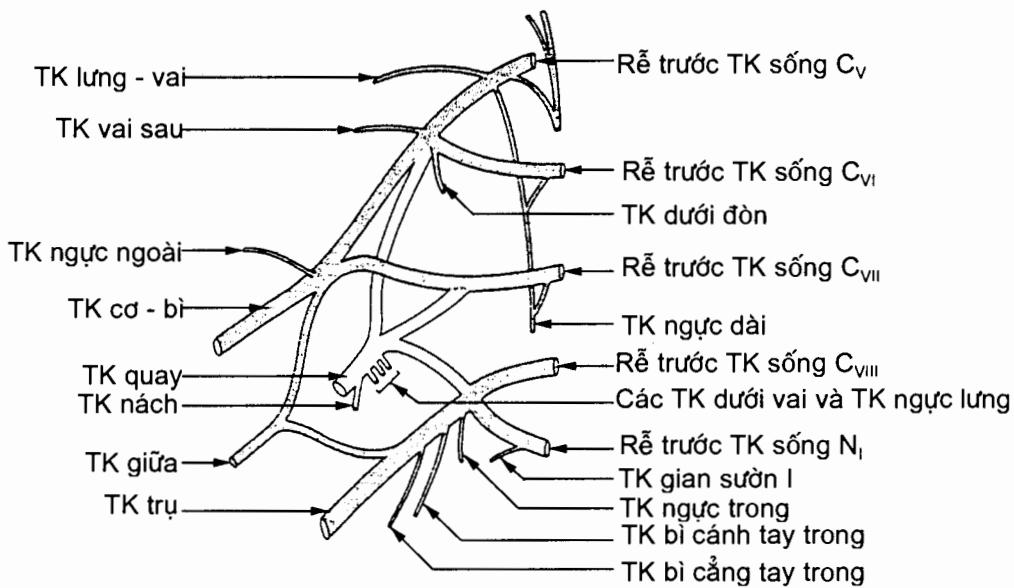
#### *Đám rối cánh tay* (*plexus brachialis*) (H.10.28)

Nhánh trước của các dây thần kinh sống cổ V-VIII và phần lớn dây thần kinh sống ngực I tạo thành *đám rối cánh tay*. Trước hết, các nhánh trước (gọi là các rễ - radices) hợp nên các *thân* (trunci): các rễ của C<sub>V</sub> và C<sub>VI</sub> hợp nên *thân trên* (truncus superior); rễ C<sub>VII</sub> trở thành *thân giữa* (truncus medius) các rễ của C<sub>VIII</sub> và N<sub>I</sub> hợp nên *thân dưới* (truncus inferior). Mỗi thân chia thành hai để tạo nên các *ngành trước* và *sau* (divisiones anteriores/divisiones posteriores). Các ngành lại hợp nên các *bó* (fasciculi): ngành trước của thân trên và thân giữa tạo nên *bó ngoài*, ngành trước của thân dưới trở thành *bó trong*; và ba ngành sau của ba thân tạo thành *bó sau*. Ba bó tách ra để tạo nên các nhánh chính (nhánh tận) của đám rối: bó sau tách ra thành *thần kinh nách* và *thần kinh quay*; bó ngoài tách ra *thần kinh cơ bì*; bó trong tách ra *thần kinh trụ*, *thần kinh bì cánh tay trong* và *thần kinh bì cẳng tay trong*; riêng *thần kinh giữa* do hai rễ - rễ trong (radix medialis nervi mediani) từ bó trong và rễ ngoài (radix lateralis nervi mediani) từ bó ngoài hợp nên. Ngoài các nhánh chính chi phối cho chi trên, các rễ, thân và bó của đám rối cánh tay còn tách ra các nhánh nhỏ hơn hay nhánh bên chi phối cho các cơ quanh nách.

#### *Các thần kinh chính của chi trên*

*Thần kinh nách* (n.axillaris) vòng ra sau quanh cổ phẫu thuật của xương cánh tay. Nó tách ra các nhánh chi phối cho cơ delta (các nhánh cơ), khớp vai và vùng da nằm trên cơ delta (*thần kinh bì cánh tay trên - ngoài*) (H.10.29).



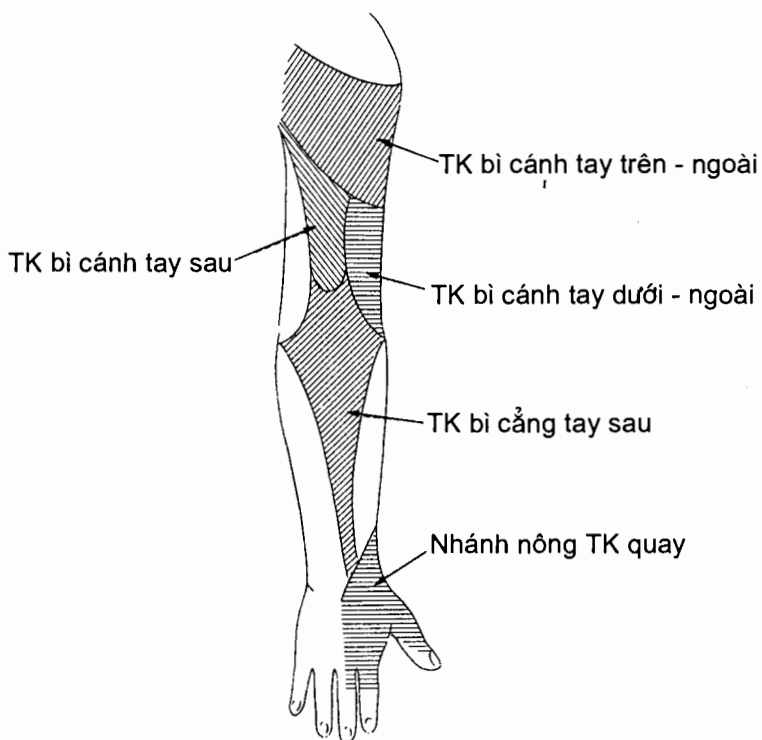
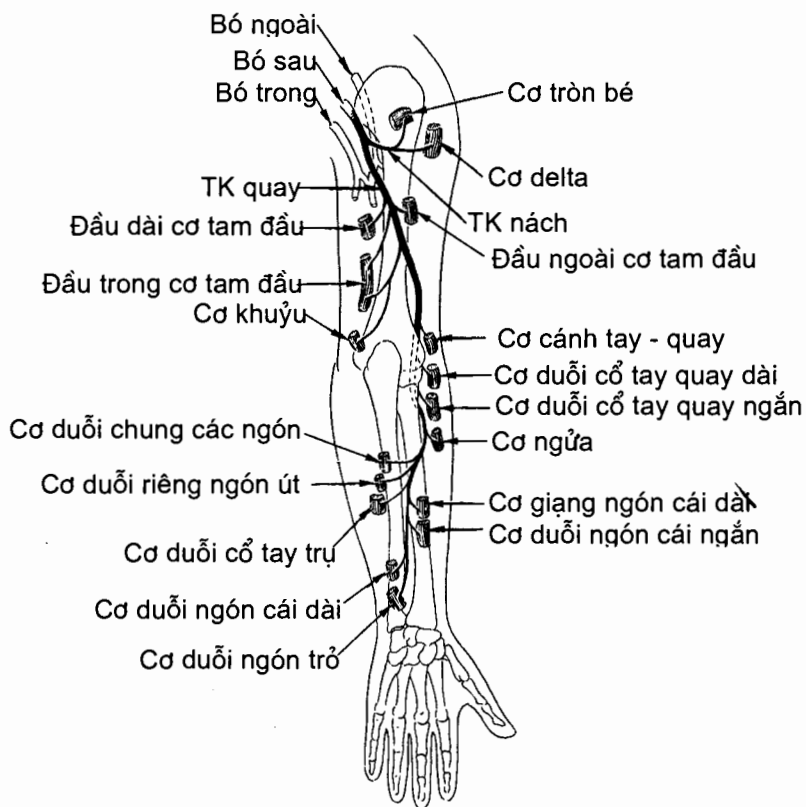


**Hình 10.28.** Sơ đồ cấu tạo đám rối thần kinh cánh tay

*Thần kinh quay* (n. radialis) đi xuống dưới và ra ngoài ở mặt sau xương cánh tay rồi vòng quanh bờ ngoài xương cánh tay ra mặt trước khớp khuỷu và mọc trên lồi cầu ngoài. Nó tận cùng ở khuỷu bằng hai nhánh: *nhánh nông* đi xuống theo cơ cánh tay - quay rồi bắt chéo dưới gân của cơ này và chia nhánh tận ở mu tay, cảm giác cho nửa ngoài mu bàn tay và mu của hai ngón tay rưỡi bên ngoài; *nhánh sâu* vòng ra vùng cẳng tay sau, đi giữa hai lớp cơ của vùng này và vận động cho chúng (các cơ duỗi của khớp cổ tay và các khớp ngón tay). Trước khi tận cùng thần kinh quay đã tách ra các nhánh phân phối vào: cơ tam đầu, cơ khuỷu, cơ cánh tay - quay, cơ duỗi cổ tay quay dài và các vùng da ở giữa mặt sau cánh tay, phần dưới mặt ngoài cánh tay và giữa mặt sau cẳng tay. Nhìn chung, thần kinh quay vận động cho các cơ duỗi của chi trên (H.10.29).

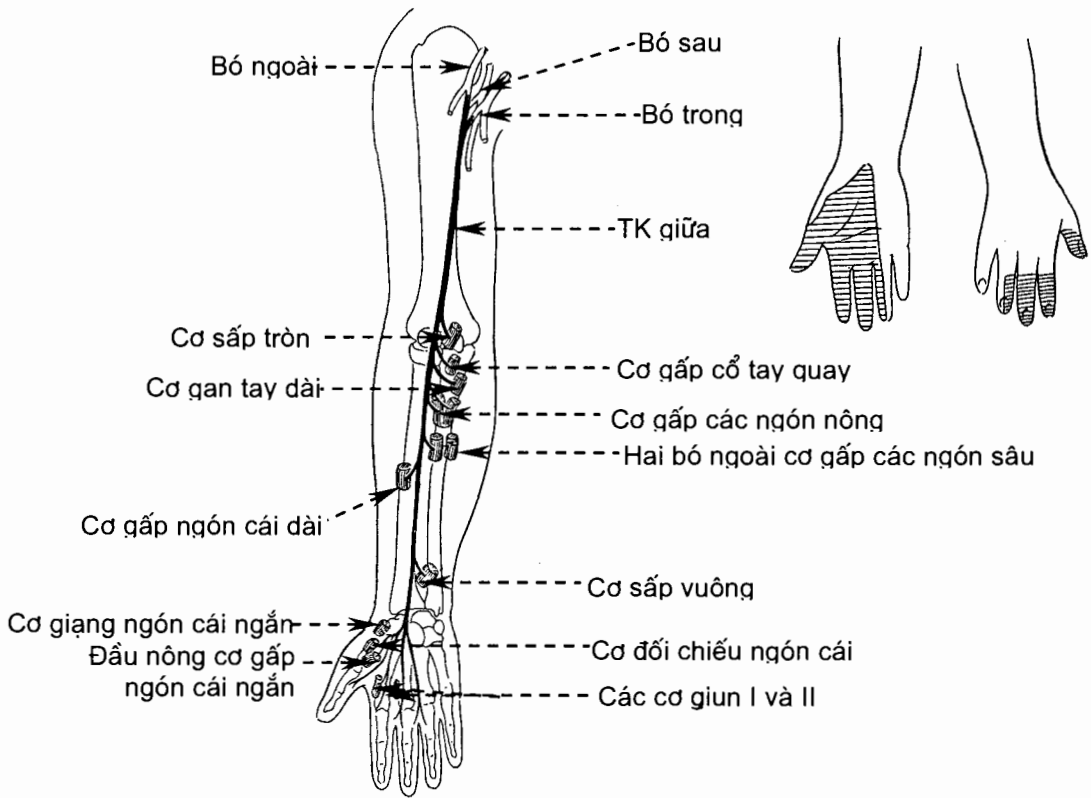
*Thần kinh giữa* (n. medianus) (H.10.30) đi xuống qua phần dưới vùng nách, vùng cánh tay trước và vùng khuỷu trước ở sát cạnh động mạch nách và động mạch cánh tay. Tiếp đó, nó đi xuống theo trục dọc giữa vùng cẳng tay trước, ở sau cơ gấp các ngón nông, và tách ra các nhánh đi vào hầu hết các cơ của vùng này (các cơ gấp cổ tay và gấp ngón tay), trừ cơ gấp cổ tay trụ và nửa trong cơ gấp các ngón sâu. Cuối cùng, nó đi sau hãm gân gấp vào tận cùng ở gan tay, phân nhánh vào: các cơ nhỏ ở mô cái (cơ giạng ngón, cơ đối chiếu và đầu nông cơ gấp ngón cái), các cơ giun I và II, da của 2/3 ngoài gan tay và mặt gan tay của ba ngón tay rưỡi bên ngoài, tính từ ngón cái vào.

*Thần kinh cơ - bì* (n. musculocutaneus) đi xuống, xuyên qua cơ quạ - cánh tay rồi đi giữa cơ nhị đầu và cơ cánh tay. Nó phân nhánh vào các cơ nói trên (các nhánh cơ) và tận cùng ở khuỷu bằng *thần kinh bì cẳng tay ngoài* tiếp tục phân nhánh vào da ở mặt ngoài cẳng tay (H.10.31).

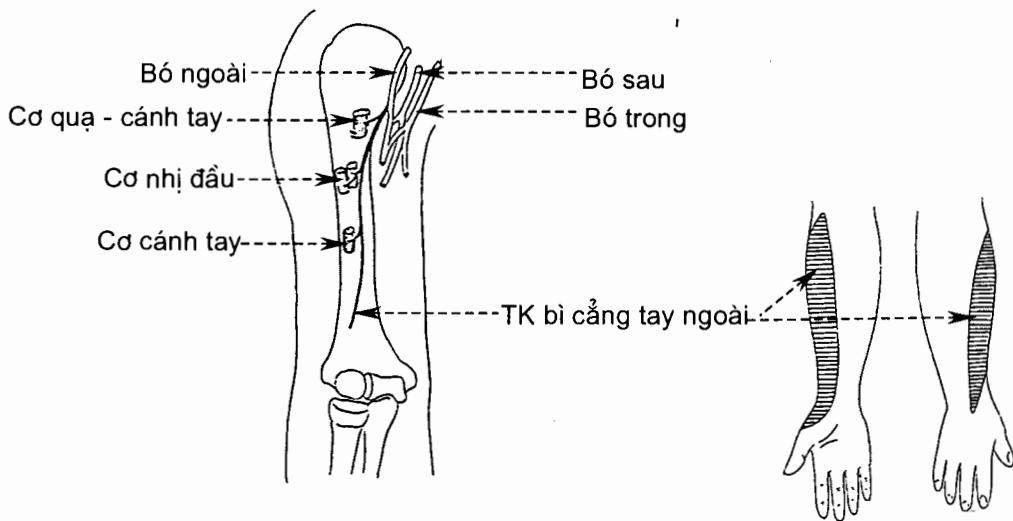


**Hình 10.29.** Chi phối của thần kinh quay và thần kinh nách

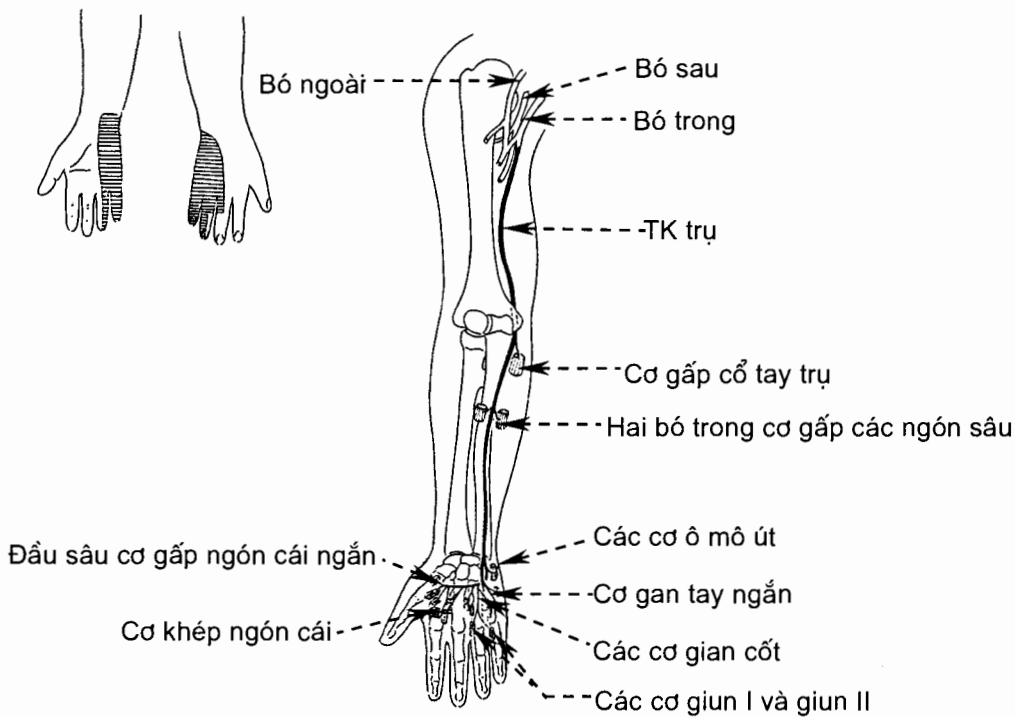




**Hình 10.30.** Chi phối của thần kinh giữa



**Hình 10.31.** Chi phối của thần kinh cơ - bì



**Hình 10.32.** Chi phối của thần kinh trụ

*Thần kinh trụ* (n. ulnaris) (H.10.32) đi xuống qua cánh tay ở dọc bên trong động mạch cánh tay. Ở khuỷu, nó nằm sau mỏm trên lồi cầu trong xương cánh tay. Từ đây, nó đi xuống qua phần trong cẳng tay trước, ở giữa cơ gấp cổ tay trụ và cơ gấp các ngón sâu, rồi đi trước hãm gân gấp vào tận cùng ở gan bàn tay bằng hai nhánh nông và sâu. Ở cẳng tay, nó tách ra: các nhánh cơ phân phối vào cơ gấp cổ tay trụ và phần trong cơ gấp các ngón tay sâu, nhánh mu vào da nửa trong mu tay và mu hai ngón tay rưỡi bên trong, nhánh gan tay vào da mô út. Ở gan tay, nhánh nông của thần kinh trụ phân phối vào da mặt gan tay của ngón tay út và nửa trong ngón nhẫn; nhánh sâu vận động cho hầu hết các cơ của gan tay (trừ các cơ do thần kinh giữa vận động).

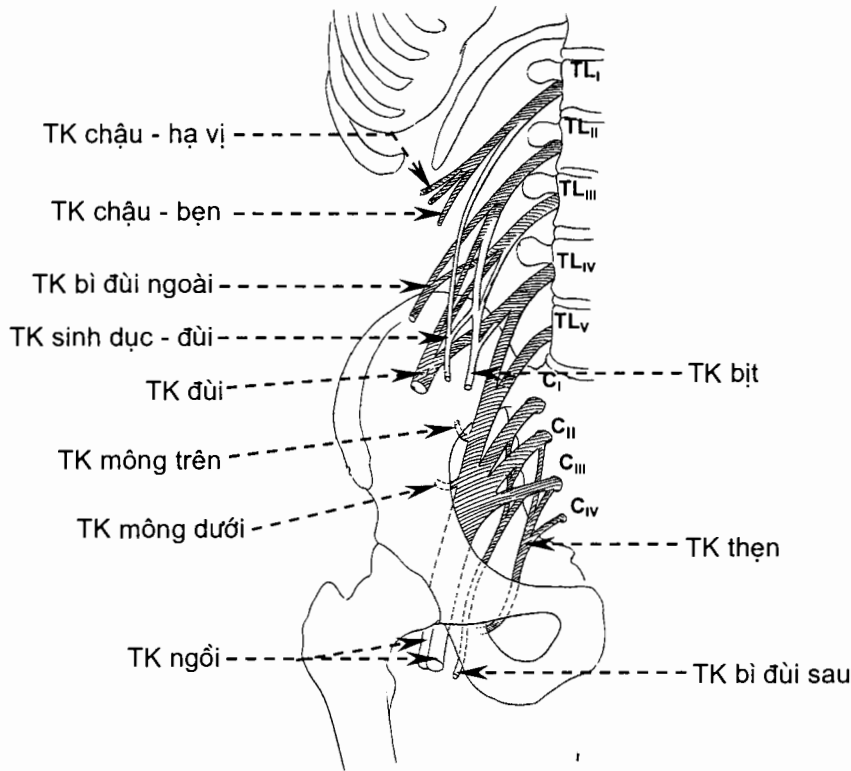
*Thần kinh bì cánh tay trong* (n. cutaneus brachii medialis) cảm giác cho da mặt trong cánh tay.

*Thần kinh bì cẳng tay trong* (n. cutaneus antebrachii medialis) đi xuống qua cánh tay, phân nhánh vào da phần dưới mặt trong cánh tay, rồi chia thành nhánh trước và nhánh sau phân phối vào da mặt trong cẳng tay.

### 3.2.3. Đám rối thắt lưng (plexus lumbalis) (H.10.33)

Đám rối thắt lưng là phần trên của đám rối thắt lưng - cùng (plexus lumbosacralis). Nó do nhánh trước của các thần kinh sống thắt lưng I - III và một phần của nhánh trước thần kinh sống thắt lưng IV tạo nên ở trong bề dày cơ thắt lưng. Các nhánh chính và các rễ thần kinh góp phần tạo nên các nhánh đó là: thần kinh

*chậu - hạ vị* (TL<sub>I</sub>), *thần kinh chậu - bẹn* (TL<sub>I</sub>), *thần kinh sinh - dục đùi* (TL<sub>II, III</sub>), *thần kinh bì đùi ngoài* (TL<sub>II, III</sub>), *thần kinh đùi* (TL<sub>II-IV</sub>), *thần kinh bịt* (TL<sub>II-IV</sub>) và *thần thất lưng - cùng* (TL<sub>IV, V</sub>). Các *thần kinh chậu - hạ vị* (n. ilioabdominalis), *chậu - bẹn* (n. ilioinguinalis) và *sinh dục - đùi* (n. genitofemoralis) chi phối cho da và cơ ở phần dưới thành bụng trước bên, da phần trên mặt trong của đùi, phần trên mặt trước đùi và bộ phận sinh dục ngoài.



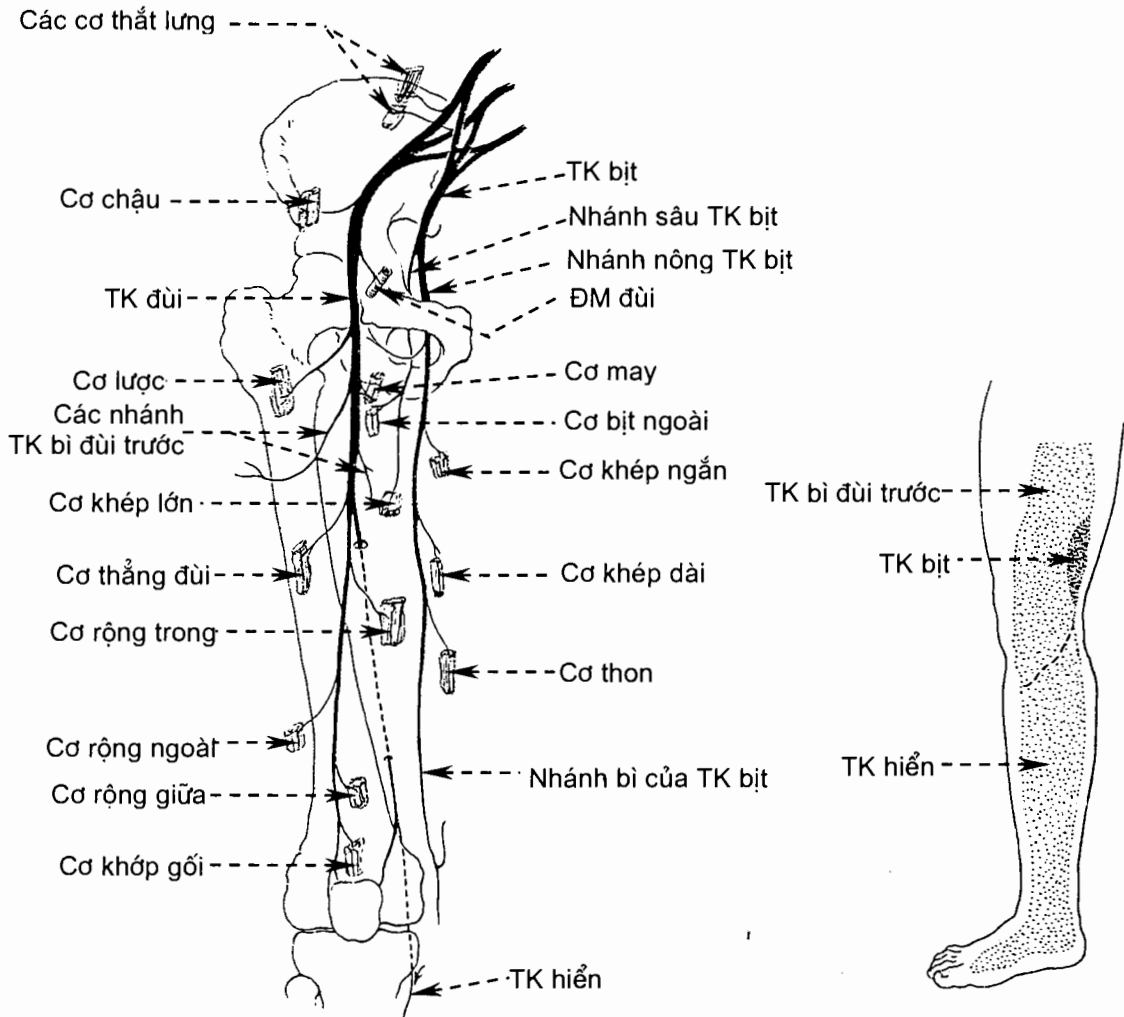
**Hình 20.33.** Sơ đồ đám rối thần kinh thắt lưng - cùng

*Thần kinh bì đùi ngoài* (n. cutaneus femoris lateralis) đi xuống qua hố chậu rồi chui dưới dây chằng bẹn vào đùi, cảm giác cho da mặt ngoài đùi.

*Thần kinh đùi* (n. femoralis) (H.10.34) đi xuống dọc bờ ngoài cơ thắt lưng lớn rồi chui dưới dây chằng bẹn vào đùi. Ở đùi, nó nằm ở sát bên ngoài động mạch đùi và tách ra các nhánh: các nhánh cơ phân phối vào cơ tứ đầu đùi, cơ may và cơ lược, các nhánh bì trước cảm giác cho mặt trước-trong của đùi, và *thần kinh hiển* (n. saphenus) cảm giác cho mặt trong cẳng chân.

*Thần kinh bịt* (n. obturatorius) (H.10.34) đi xuống qua thành bên chậu hông bé rồi chui qua lỗ bịt vào đùi, phân nhánh vào các cơ khớp đùi (trừ cơ lược và một phần cơ khớp dài) và một phần da mặt trong đùi.

*Thần thất lưng - cùng* (truncus lumbosacralis) là thân chung của nhánh trước thần kinh sống thắt lưng V và một phần nhánh trước thần kinh sống thắt lưng IV. Nó đi xuống chậu hông và góp phần tạo nên đám rối cùng.



Hình 10.34. Chi phối của thần kinh đùi và thần kinh bít

### 3.2.4. Đám rối cùng (plexus sacralis) (H. 10.33 )

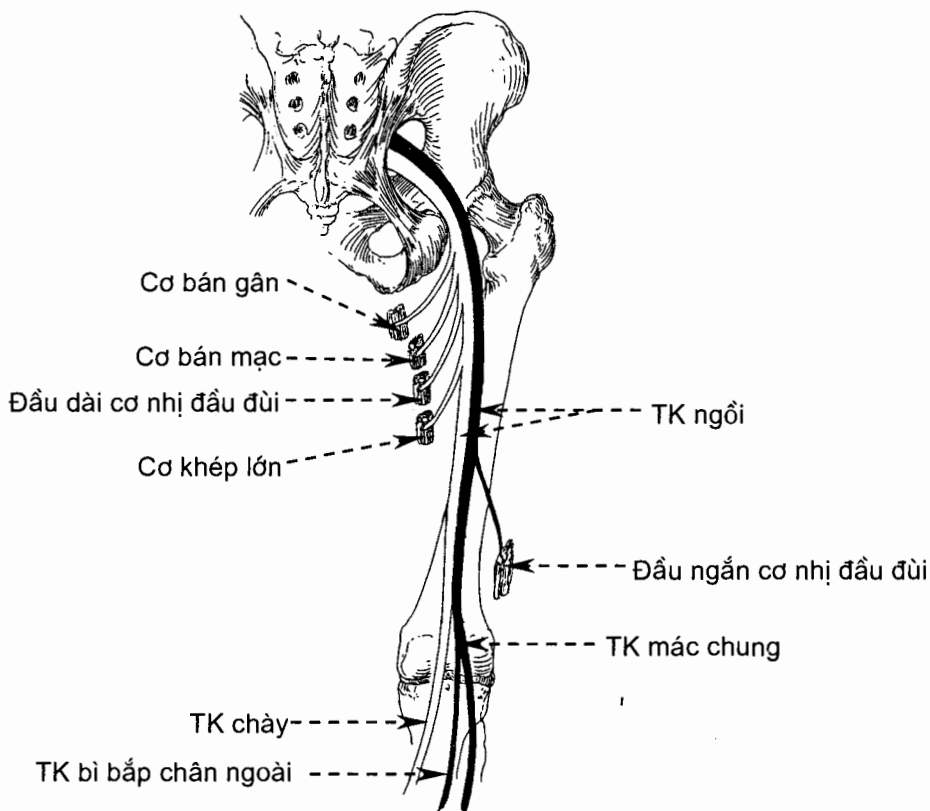
#### Cấu tạo

Đám rối cùng do thân thắt lưng - cùng và nhánh trước của các thần kinh sống cùng I-IV tạo nên. Đám rối cùng nằm trước cơ hình quả lê ở thành sau chậu hông. Các nhánh chính của đám rối cùng và các rễ tham gia tạo nên các nhánh chính đó là: *thần kinh hông trên* (TL<sub>IV, V</sub> và Cg<sub>I</sub>), *thần kinh hông dưới* (TL<sub>V</sub>, Cg<sub>I,II</sub>), *thần kinh mác chung* (TL<sub>IV, V</sub>, Cg<sub>I, II</sub>), *thần kinh chày* (TL<sub>IV, V</sub>, Cg<sub>I, II</sub>), *thần kinh thẹn* (Cg<sub>II, IV</sub>) và *thần kinh bì đùi sau* (Cg<sub>I, III</sub>). Thần kinh mác chung và thần kinh chày hợp nên *thần kinh gối*. Ngoài các thần kinh nói trên, đám rối cùng còn tách các nhánh vào cơ bít trong, cơ hình quả lê, các cơ sinh đôi và cơ vuông đùi.



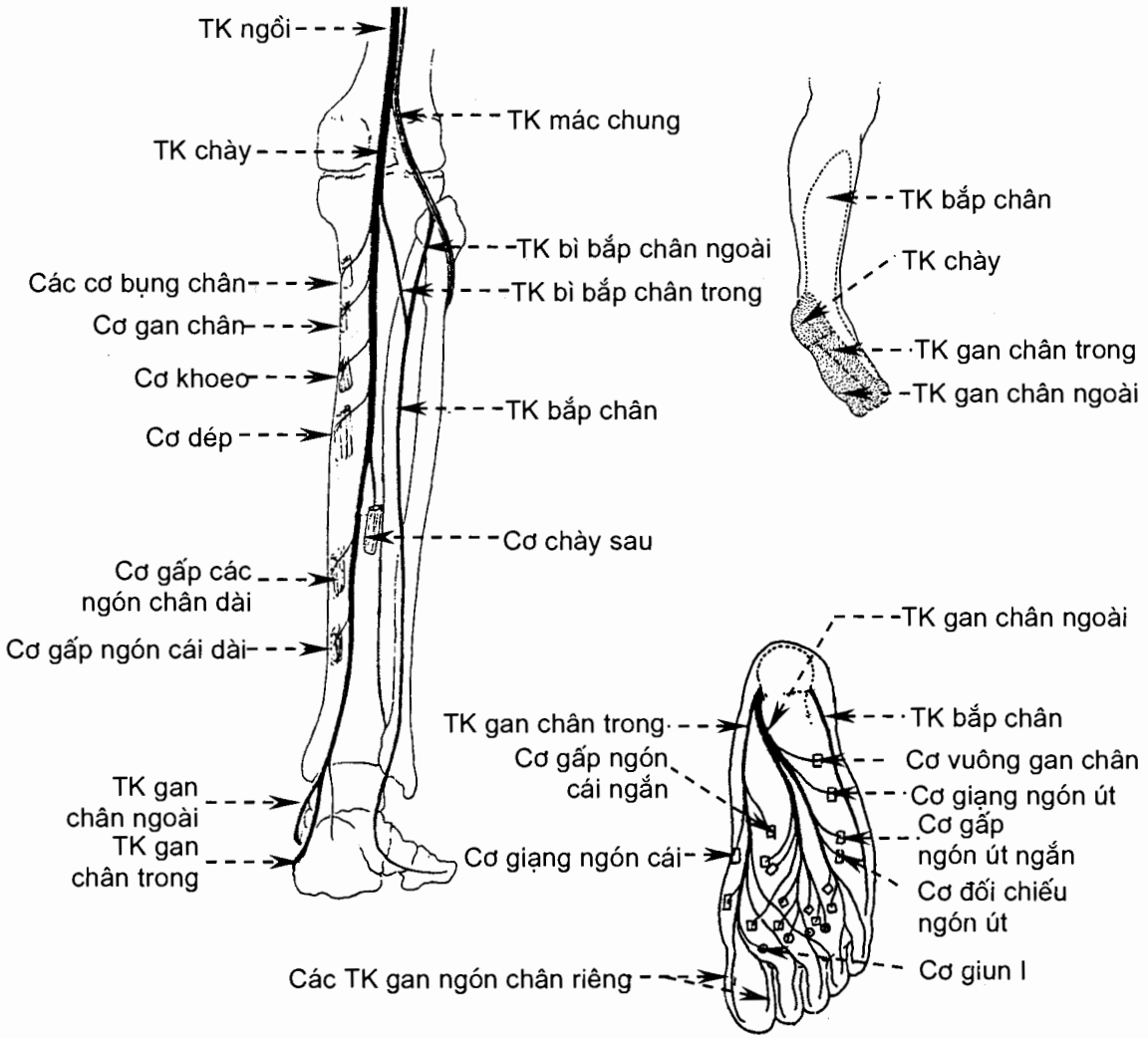
### Các nhánh chính (H.10.33)

*Thần kinh ngồi* (n.ischiadicus) (H.10.35) là thần kinh lớn nhất cơ thể. Nó chạy qua khuyết ngồi lớn (ở dưới cơ hình quả lê) vào mông rồi đi xuống qua mông (ở mặt trước cơ mông lớn) và vùng đùi sau (ở trước các cơ ụ ngồi - căng chân). Ở vùng đùi sau, thần kinh ngồi phân nhánh vào các cơ ụ ngồi - căng chân (các cơ gấp căng chân). Ở đỉnh hố khoeo, hai nhánh hợp nên thần kinh ngồi lại tách ra thành thần kinh chày và thần kinh mác chung.



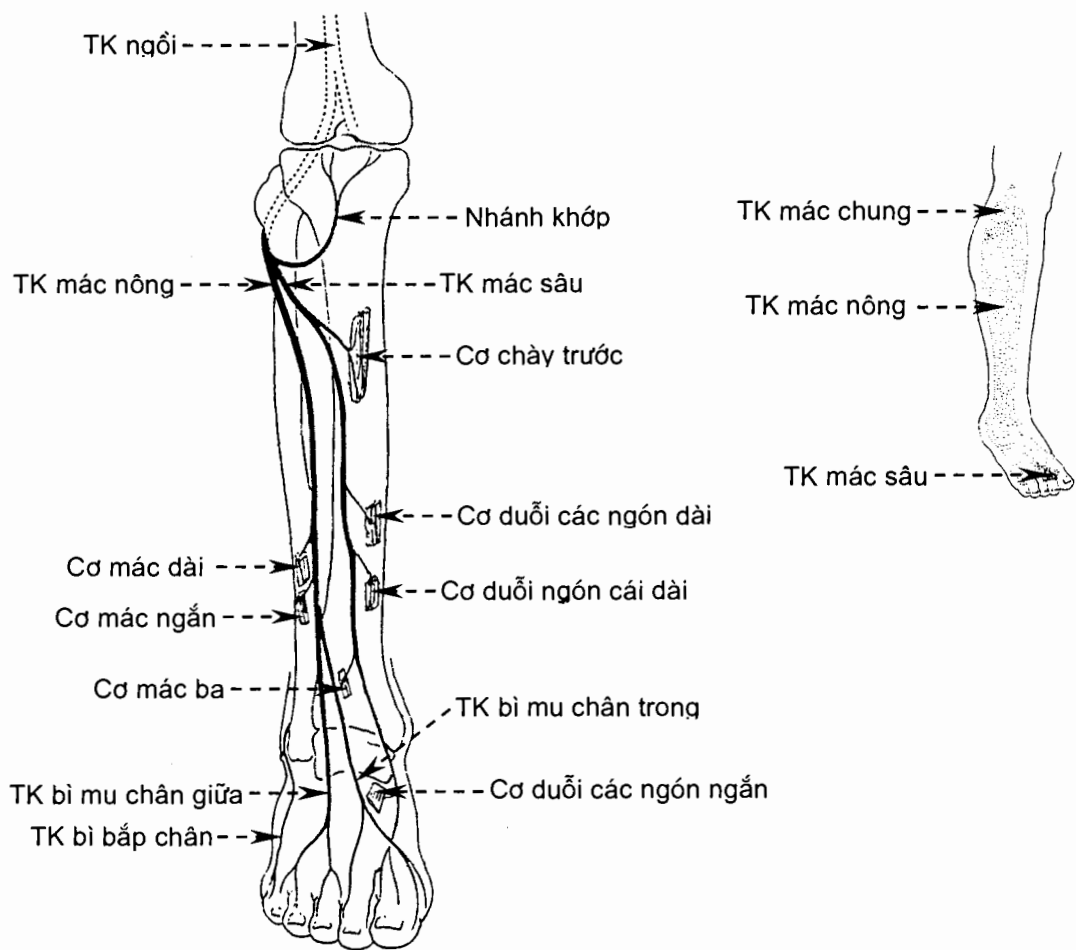
Hình 10.35. Thần kinh ngồi

*Thần kinh chày* (n.tibialis) (H.10.36) tiếp tục đi xuống qua hố khoeo rồi qua khe giữa hai lớp cơ vùng căng chân sau và phân nhánh vào tất cả các cơ của vùng này (các cơ gấp bàn chân và ngón chân). Cuối cùng, khi tới dưới mắt cá trong, nó chia thành các *thần kinh gan chân ngoài* và *trong*; các thần kinh này đi vào gan chân và chi phối cho tất cả các cơ của gan chân, da của gan chân (trừ gót) và các ngón chân. Ở khoeo, thần kinh chày tách ra *thần kinh bì bắp chân trong*; nhánh này nối với *thần kinh bì bắp chân ngoài* của thần kinh mác chung tạo nên *thần kinh bắp chân*, thần kinh bắp chân cảm giác cho nửa dưới của mặt sau - ngoài căng chân, phân ngoài gót chân (*nhánh gót ngoài*) và phân ngoài mu chân (*thần kinh bì mu chân ngoài*). Một nhánh bì khác của thần kinh chày là *nhánh gót trong* đi vào phần trong gót chân.



Hình 10.36. Chi phối của thần kinh chày

*Thần kinh mác chung* (n.fibularis communis) (H.10.37) đi chéo xuống dọc theo gân cơ nhị đầu, tới dưới chỏm xương mác thì vòng ra trước quanh cổ xương mác và tận cùng bằng hai nhánh là *thần kinh mác nông* và *thần kinh mác sâu*. Trước khi tận cùng thần kinh mác chung tách ra *thần kinh bì bắp chân ngoài* cảm giác cho da phần trên mặt ngoài cẳng chân. *Thần kinh mác sâu* đi xuống trong khe dọc giữa các cơ vùng cẳng chân trước rồi chui dưới hãm gân duỗi ở cổ chân vào mu chân; nó tách ra các nhánh cơ đi vào tất cả các cơ của hai vùng này và các *thần kinh mu ngón chân* đi vào các bờ ngón chân nằm hai bên khoảng kẽ ngón chân thứ nhất. *Thần kinh mác nông* đi xuống trong ngăn cơ ngoài cẳng chân, tách ra các nhánh cơ cho các cơ của ngăn này, rồi đi vào mô dưới da ở phần ba dưới cẳng chân và chia thành các *thần kinh bì mu chân trong* và *giữa*; các thần kinh bì này cảm giác cho phần dưới mặt ngoài cẳng chân và hầu hết mu bàn chân và ngón chân.



**Hình 10.37.** Chi phối của thần kinh mác chung

*Thần kinh mông trên* (n. gluteus superior) chui qua khuyết ngồi lớn, ở trên cơ hình quả lê, ra vùng mông và phân nhánh vào cơ mông nhỏ, cơ mông nhỏ và cơ căng mạc đùi.

*Thần kinh mông dưới* (n. gluteus inferior) cũng đi qua khuyết ngồi lớn ra vùng mông và phân nhánh vào cơ mông lớn.

*Thần kinh thẹn* (n. pudendus) chi phối các cơ của đáy chậu và da phần sau bìu hoặc môi lớn.

*Thần kinh bì đùi sau* (n. cutaneus femoris posterior) đi qua khuyết ngồi lớn ra vùng mông ở dưới cơ hình quả lê, phân nhánh vào da của đáy chậu (*các nhánh đáy chậu*), phần dưới mông (*các thần kinh bì mông dưới*) và mặt sau đùi.

### 3.2.5. Đám rối cụt (*plexus coccygeus*)

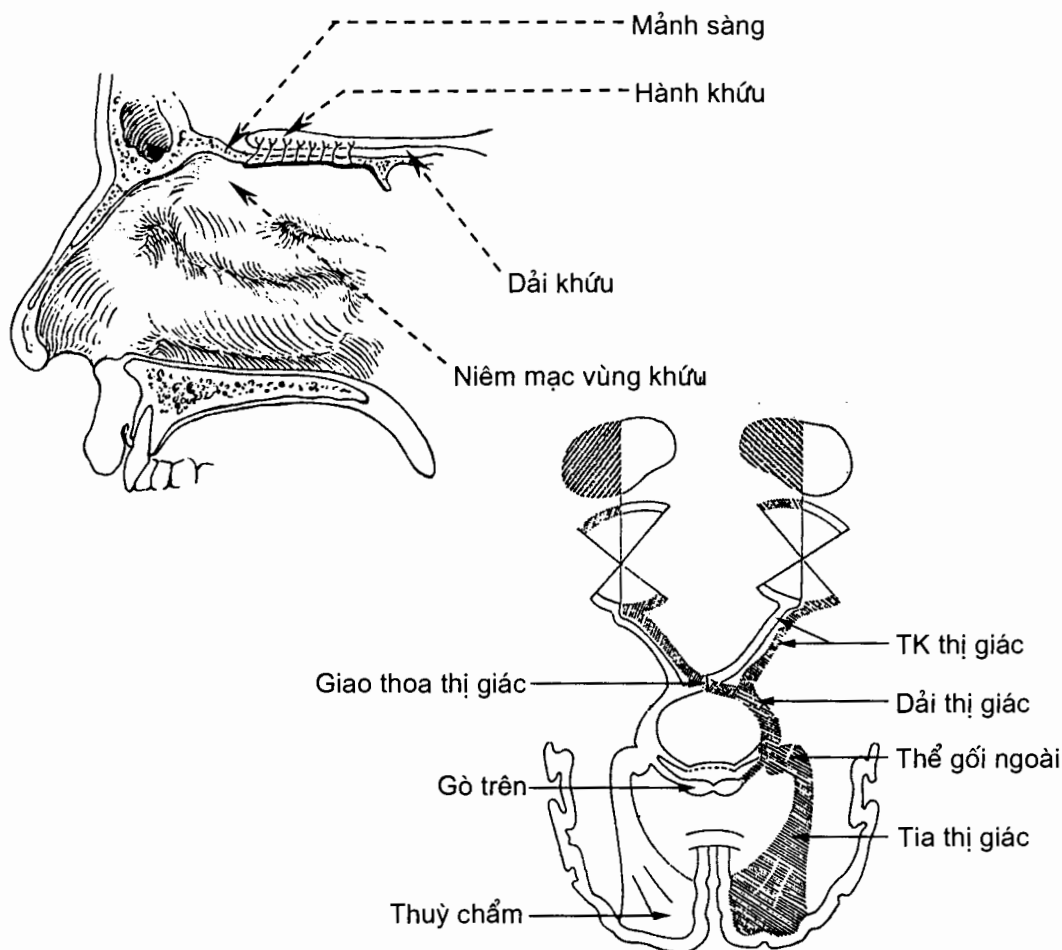
Đám rối cụt là đám rối rất nhỏ do một phần của các thần kinh sống cùng IV-V và các thần kinh cụt tạo nên. Đám rối tách ra *thần kinh hậu môn cụt* (n. anococcygeus). Thần kinh này vận động cho cơ cụt, một phần cơ nâng hậu môn rồi xuyên qua cơ cụt cảm giác cho da vùng xương cụt.

### 3.3. Các thần kinh sọ (nervi craniales)

Các thần kinh sọ gồm 12 đôi vừa được đánh số vừa được gọi theo tên. Các chữ số la mã chỉ ra trình tự (từ trước ra sau, từ trên xuống dưới) mà ở đó các thần kinh đi ra khỏi não. Nguyên uỷ hư của một thần kinh sọ là vùng não mà ở đó các thần kinh sọ hiện ra hoặc nơi mà thần kinh bám vào não. Với các thần kinh sọ có chức năng vận động, nguyên uỷ của các sợi vận động (sợi đi) là những đám tế bào nằm sâu trong thân não (nhân vận động). Nguyên uỷ các thần kinh sọ cảm giác là những đám tế bào ở bên ngoài não, thường ở những hạch mà ta có thể coi như tương đương với hạch gai của thần kinh sống. Một số thần kinh sọ còn chứa cả các sợi thần kinh tự chủ (neurofibrae autonomicae).

#### 3.3.1. Thần kinh khứu giác (nervus olfactorius) (I) (H.10.38)

Thần kinh khứu giác bắt đầu từ các tế bào cảm thụ khứu giác ở phần trên của niêm mạc mũi. Những mỗm trung ương của các tế bào này chạy lên qua mảnh sàng của xương sàng tới hành khứu. Các thân nơron ở hành khứu cho các sợi đi về phía sau qua bó khứu tới vùng nhận thức khứu giác ở thùy thái dương của não.



Hình 10.38. Thần kinh khứu giác (I) và thần kinh thị giác (II)



### 3.3.2. Thân kinh thị giác (*nervus opticus*) (II) (H.10.38)

Các sợi của *thần kinh thị giác* bắt nguồn từ những neuron ở *võng mạc mắt*. Thần kinh thị giác rời nhãn cầu chạy ra sau và vào trong qua phần sau ổ mắt. Sau đó thần kinh đi qua *ống thị giác* của xương bướm vào hộp sọ. Những sợi có nguồn gốc từ võng mạc mũi (võng mạc giữa) bắt chéo với các sợi bên đối diện tại *giao thoa thị giác*. Từ giao thoa thị giác, các sợi bắt chéo và không bắt chéo (sợi từ võng mạc thái dương) tiếp tục đi về phía sau trong *dải thị giác* để tới *thể gối ngoài* và *gò trên*. Các thân neuron ở thể gối ngoài cho sợi đi tới vỏ não của rãnh chựa (thuộc thùy chẩm). Thùy chẩm là trung khu thị giác của vỏ não.

### 3.3.3. Thần kinh vận nhãn (*nervus oculomotorius*) (III) (H.10.39)

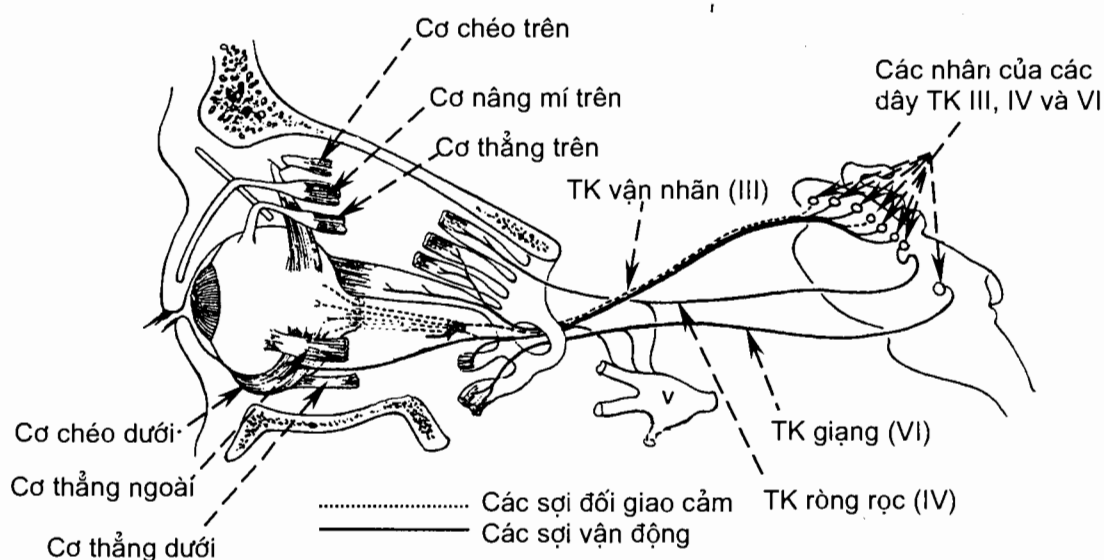
Thần kinh vận nhãn là một *thần kinh vận động* (n. motorius) mà nguyên uỷ là *nhân thần kinh vận nhãn* ở trung não. Các sợi tự chủ trong thần kinh vận nhãn là các sợi đối giao cảm trước hạch có nguồn gốc từ *các nhân tự chủ* trong trung não. Thần kinh vận nhãn thoát ra ở mặt trước trung não, tại rãnh trong cuống đại não, rồi chạy ra trước qua thành bên xoang hang và khe ổ mắt trên vào ổ mắt. Nó chi phối:

*Vận động thân thể*: cơ nâng mí trên và bốn cơ ngoài nhãn cầu là *cơ chéo dưới* và *các cơ thẳng trên, dưới, trong*.

*Vận động tự chủ*: cơ thể mi và cơ thắt của mống mắt.

### 3.3.4. Thần kinh ròng rọc (*nervus trochlearis*) (IV) (H.10.39)

*Thần kinh ròng rọc* là một *thần kinh vận động* mà nguyên uỷ là *nhân thần kinh ròng rọc* ở trung não. Nó thoát ra ở mặt sau trung não và chạy qua khe ổ mắt trên vào ổ mắt. Nó vận động cho *cơ chéo trên*.



Hình 10.39. Các dây thần kinh vận nhãn (III), ròng rọc (IV) và giật (VI)

**3.3.5. Thần kinh sinh ba (nervus trigeminus) (V) (H.10.40)**

Thần kinh ba là một thần kinh hỗn hợp gồm hai rễ: rễ vận động nhỏ và rễ cảm giác lớn thoát ra ở mặt trước - bên của cầu não.

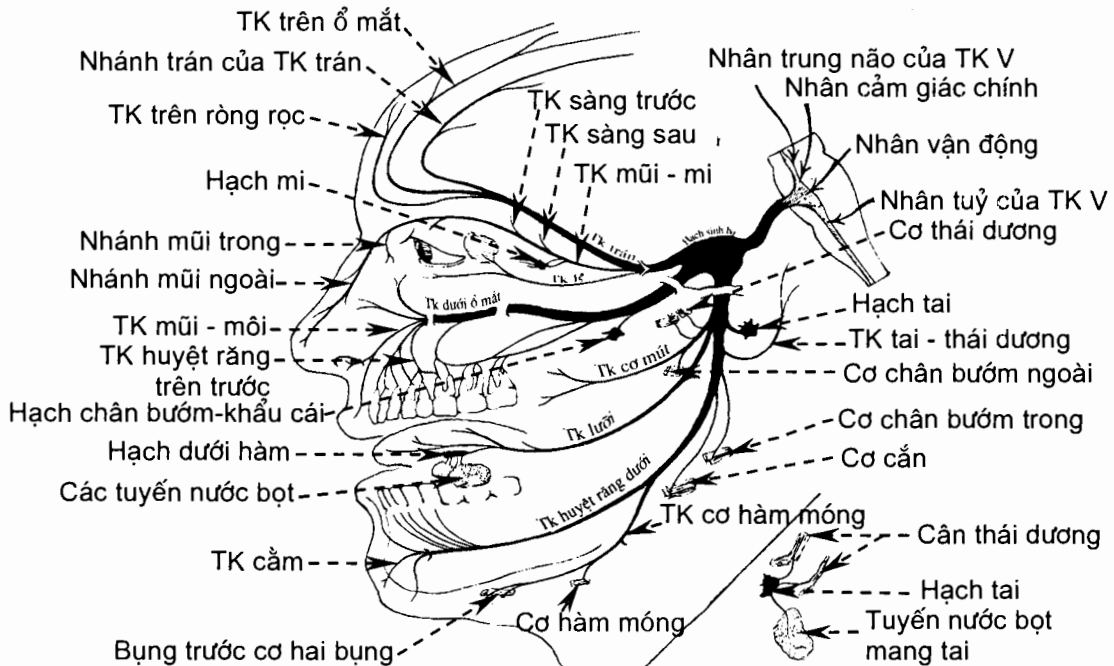
Nguyên uỷ của rễ cảm giác là các tế bào của hạch sinh ba. Những nhánh trung ương của các tế bào này tạo nên rễ cảm giác, những nhánh ngoại vi tạo nên ba thần kinh: thần kinh mắt, thần kinh hàm trên và thần kinh hàm dưới. Các sợi của rễ cảm giác tận cùng ở nhân cảm giác chính thần kinh sinh ba, nhân tuỷ thần kinh sinh ba và nhân trung não thần kinh sinh ba.

Nguyên uỷ của rễ vận động là *nhân vận động thần kinh sinh ba* ở cầu não. Rễ vận động đi theo thần kinh hàm dưới.

*Thần kinh mắt* (nervus ophthalmicus) (V<sub>I</sub>) là nhánh cảm giác đơn thuần. Nó đi qua *khe ổ mắt trên* và phân nhánh vào mí trên, tuyến lệ, nhãn cầu, kết mạc mắt, mũi ngoài, phần trước niêm mạc mũi và da vùng trán - đỉnh.

*Thần kinh hàm trên* (nervus maxillaris) (V<sub>II</sub>) cũng là nhánh cảm giác đơn thuần. Nó ra khỏi hộp sọ qua *lỗ tròn* và phân nhánh vào má và mí dưới, môi trên, răng và lợi hàm trên, khẩu cái, xoang hàm trên và phần sau niêm mạc mũi.

*Thần kinh hàm dưới* (nervus mandibularis) chứa cả hai loại sợi cảm giác và vận động. Nó ra khỏi hộp sọ qua *lỗ bầu dục*. Những sợi vận động chi phối cho các cơ nhai; những sợi cảm giác thu nhận cảm giác từ môi dưới, răng và lợi hàm dưới, hai phần ba trước lưỡi, da và niêm mạc má, da cằm và da mặt bên đầu ở trước tai.



Hình 10.40. Thần kinh sinh ba  
**THƯ VIỆN HUBT**  
 TÀI LIỆU PHỤC VỤ THAM KHẢO NỘI BỘ

### 3.3.6. Thân kinh giàng (*nervus abducens*) (VI) (H.10.39)

Thân kinh giàng là một thân kinh vận động mà nguyên uỷ là nhân thân kinh giàng ở trần cầu não, gần sàn não thất bốn. Nó đi ra khỏi thân não tại rãnh hành cầu và ra khỏi hộp sọ tại khe ổ mắt trên để vận động cho cơ thẳng ngoài.

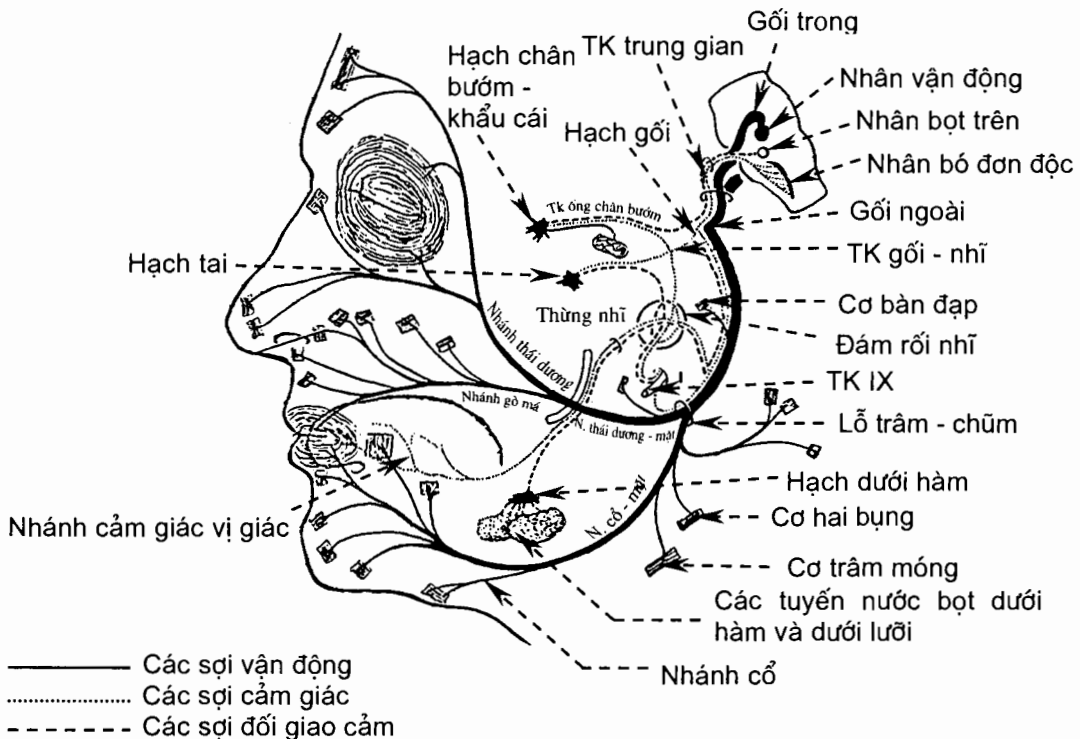
### 3.3.7. Thân kinh mặt (*nervus facialis*) (VII) (H.10.41)

Thân kinh mặt là một thân kinh hỗn hợp của các sợi vận động, cảm giác và tự chủ.


Các sợi vận động có nguyên uỷ từ nhân vận động thân kinh mặt ở cầu não. Chúng ra khỏi thân não tại rãnh hành cầu và rời khỏi sọ tại lỗ trâm - chũm sau một đoạn dài chạy qua phần đá xương thái dương. Các sợi này chi phối cho các cơ bám da của mặt, đầu và cổ.

Các sợi cảm giác bắt nguồn từ các tế bào hạch gố nằm trong phần đá của xương thái dương. Những nhánh ngoại vi lúc đầu tạo nên thừng nhĩ, sau đó đi lẫn trong nhánh lưỡi của thân kinh hàm dưới. Những nhánh trung ương tạo nên thân kinh trung gian chạy vào nhân bó đơn độc ở thân não. Các sợi cảm giác dẫn truyền về não cảm giác vị giác ở hai phần ba trước lưỡi.

Các sợi tự chủ đối giao cảm trước hạch đi lẫn trong thân kinh trung gian có nguồn gốc từ nhân lệ ty và nhân bọt trên ở cầu não. Chúng vận động tiết dịch cho tuyến lệ và các tuyến dưới hàm và dưới lưỡi (qua trung gian của các hạch tự chủ ở ngoại vi là hạch chân bướm khẩu cái và hạch dưới hàm).



Hình 10.41. Thân kinh mặt

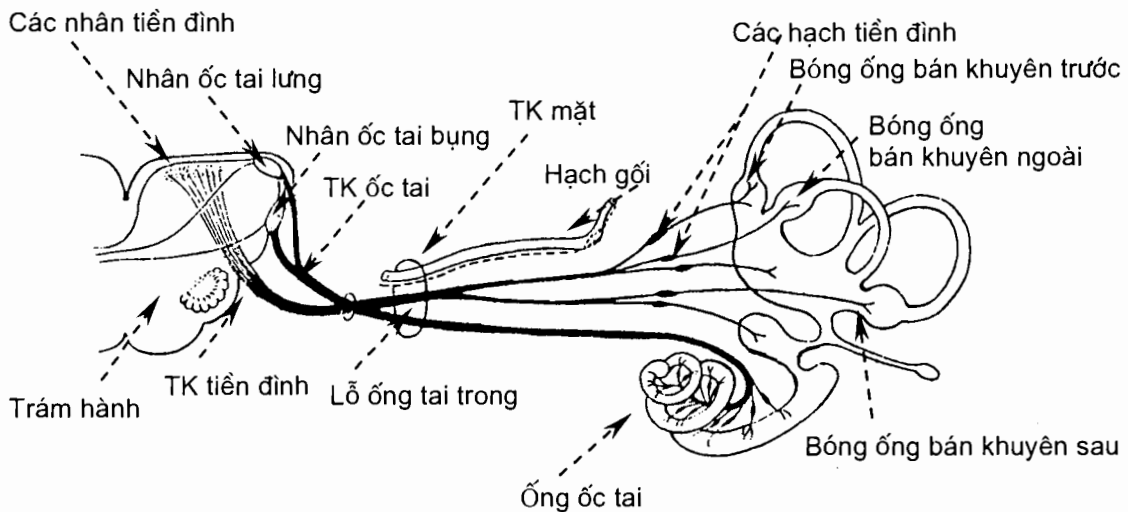


### 3.3.8. Thân kinh tiền đình - ốc tai (*nervus. vestibulocochlearis*) (VIII) (H.10.42)

Thần kinh cảm giác này bao gồm hai phần riêng biệt là *thần kinh tiền đình* và *thần kinh ốc tai*.

Nguyên uỷ của *thần kinh ốc tai* (thính giác) là các tế bào của *hạch ốc tai*. Các nhánh ngoại vi tận cùng ở cơ quan xoắn; các nhánh trung ương tạo nên thần kinh ốc tai và chạy vào cầu não qua *rãnh hành cầu* để tận cùng ở các *nhân ốc tai lưng* và *bụng*.

Nguyên uỷ của *thần kinh tiền đình* là các tế bào của *hạch tiền đình*. Các nhánh ngoại vi chạy tới thượng mô thần kinh ở bóng của các ống bán khuyên, soan nang và cầu nang; các nhánh trung ương tạo nên thần kinh tiền đình. Các sợi đi qua *rãnh hành cầu* vào tận cùng ở các *nhân tiền đình* ở cầu não. Thần kinh tiền đình tham gia vào duy trì *tư thế và thăng bằng*.



Hình 10.42. Thân kinh tiền đình - ốc tai

### 3.3.9. Thân kinh lưỡi - hầu (*nervus glossopharyngeus*) (IX) (H.10.43)

Thần kinh lưỡi - hầu là một thần kinh hỗn hợp. Nó thoát ra khỏi hành não tại rãnh sau trám hành và đi ra khỏi sọ qua lỗ tĩnh mạch cảnh.

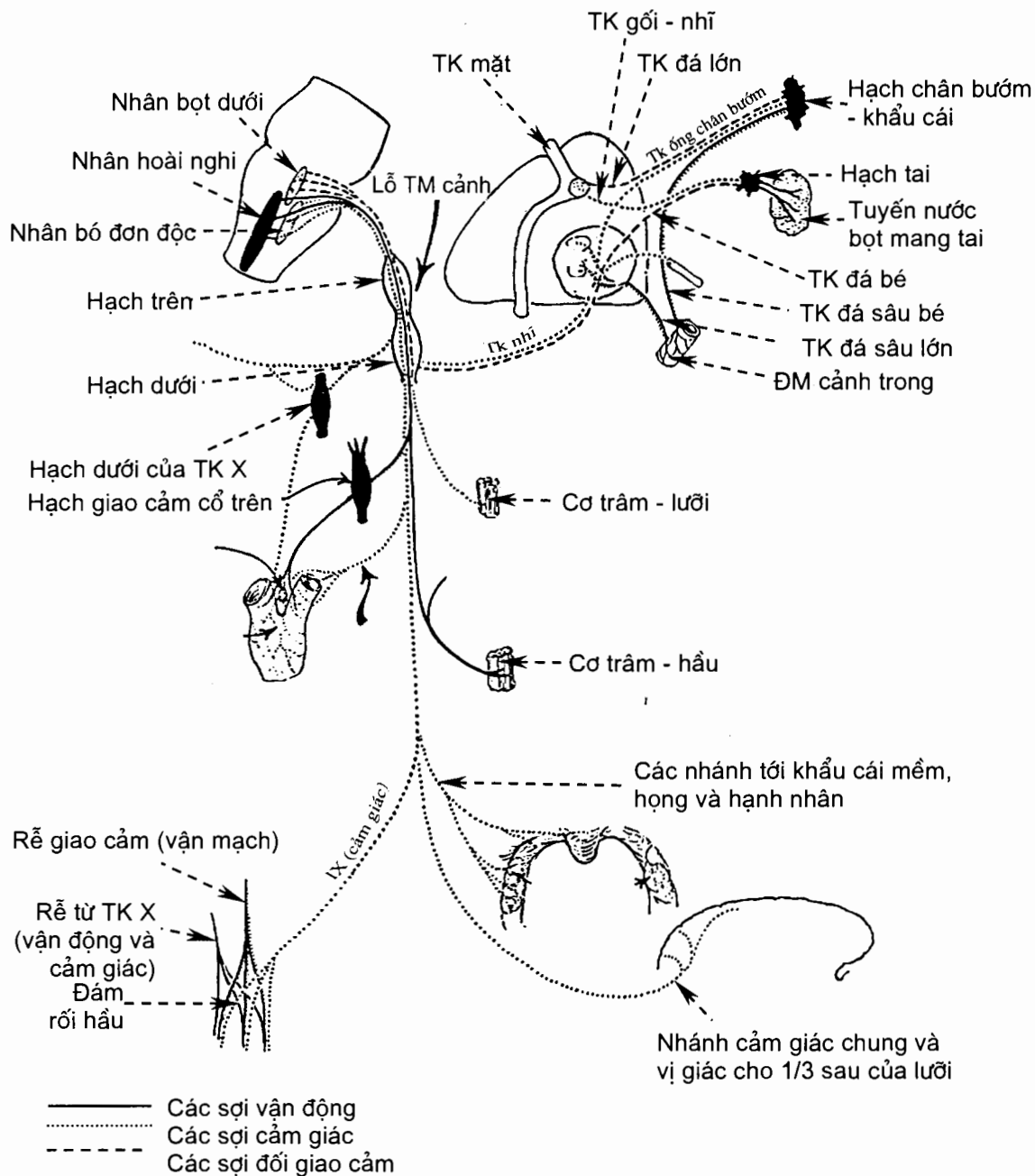
Các sợi vận động xuất phát từ *nhân hoài nghi* và đi tới vận động cho *cơ trâm hầu*. Các sợi cảm giác bắt nguồn từ các tế bào của *hạch trên* và *hạch dưới* nằm ở lỗ tĩnh mạch cảnh. Các sợi trung ương chạy vào tận cùng ở *nhân bó đơn độc* ở hành não. Các sợi ngoại vi thu nhận cảm giác từ phần ba sau lưỡi, hạnh nhân khẩu cái và hầu, khẩu cái mềm, xoang cảnh và tiểu thể cảnh. Các sợi đối giao cảm trước *hạch* bắt nguồn từ *nhân bọt dưới* ở hành não. Chúng vận động tiết dịch cho tuyến mang tai (qua trung gian của *hạch tai*).



### 3.3.10. Thân kinh lang thang (*nervus vagus*) (X) (H.10.44)

*Thần kinh lang thang* là một thần kinh hỗn hợp thoát ra khỏi hành não tại rãnh sau trám hành và đi ra khỏi sọ qua lỗ tĩnh mạch cảnh.

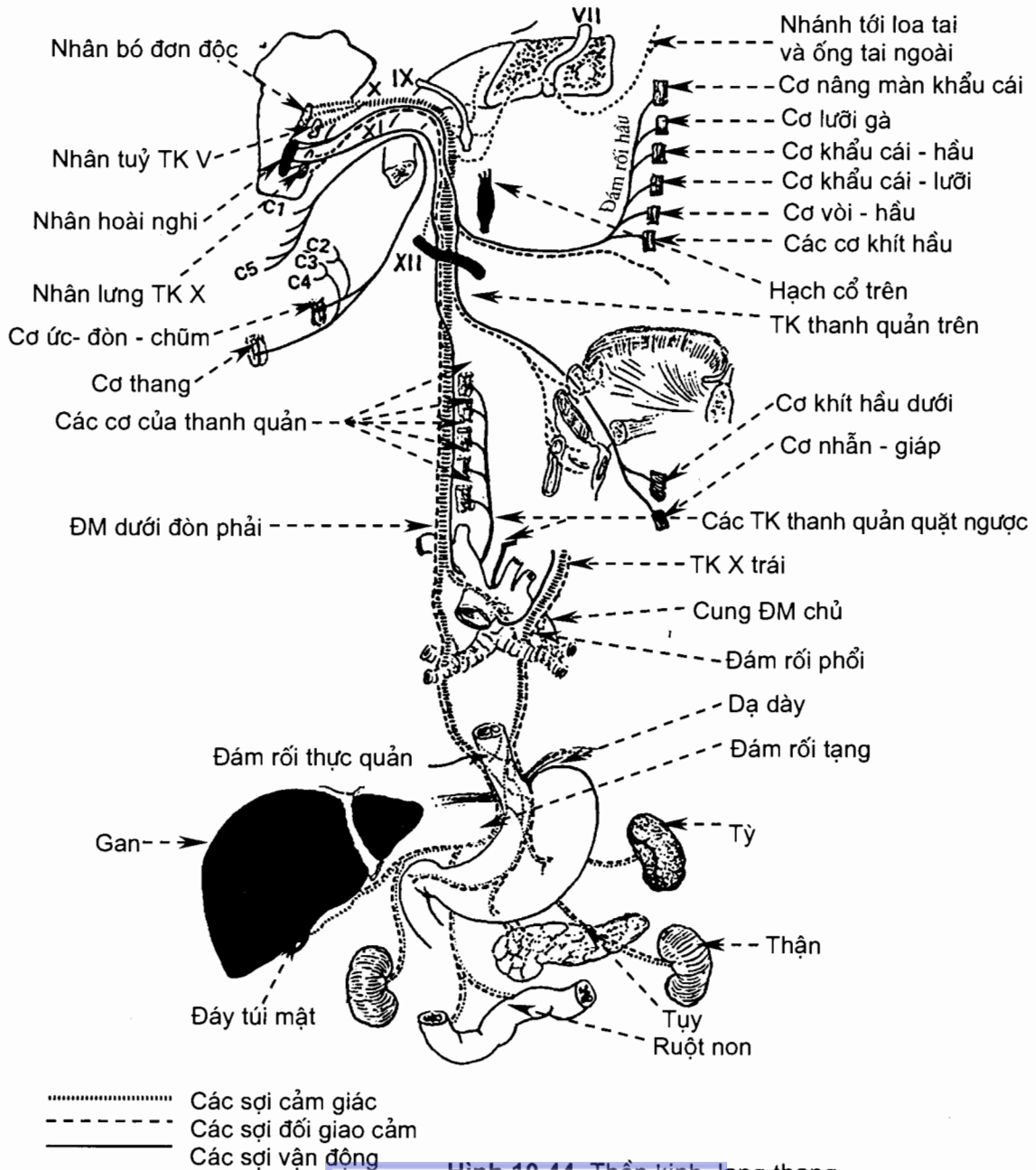
*Các sợi vận động* bắt nguồn từ *nhân hoài nghi* ở hành não và đi tới vận động cho các cơ của khẩu cái mềm, hầu và thanh quản.



Hình 10.43. Thần kinh lưỡi - hầu

Các sợi tự chủ đối giao cảm trước hạch xuất phát từ nhân sau (nhân lưng) thần kinh lang thang ở hành não. Chúng đi tới tận cùng ở các hạch tận của các tạng ngực và bụng. Các sợi sau hạch từ các hạch tận đi tới cơ trơn và tuyến của các tạng ngực và bụng (trừ tạng chậu hông).

Nguyên uỷ của các sợi cảm giác (tạng) là những tế bào của hạch trên và hạch dưới nằm ở lỗ tĩnh mạch cảnh. Các sợi ngoại vi đi tới hầu, thanh quản, các tạng ngực và các tạng bụng. Các sợi trung ương chạy vào tận cùng ở nhân bó đơn độc ở hành não.



Hình 10.44. Thần kinh lang thang



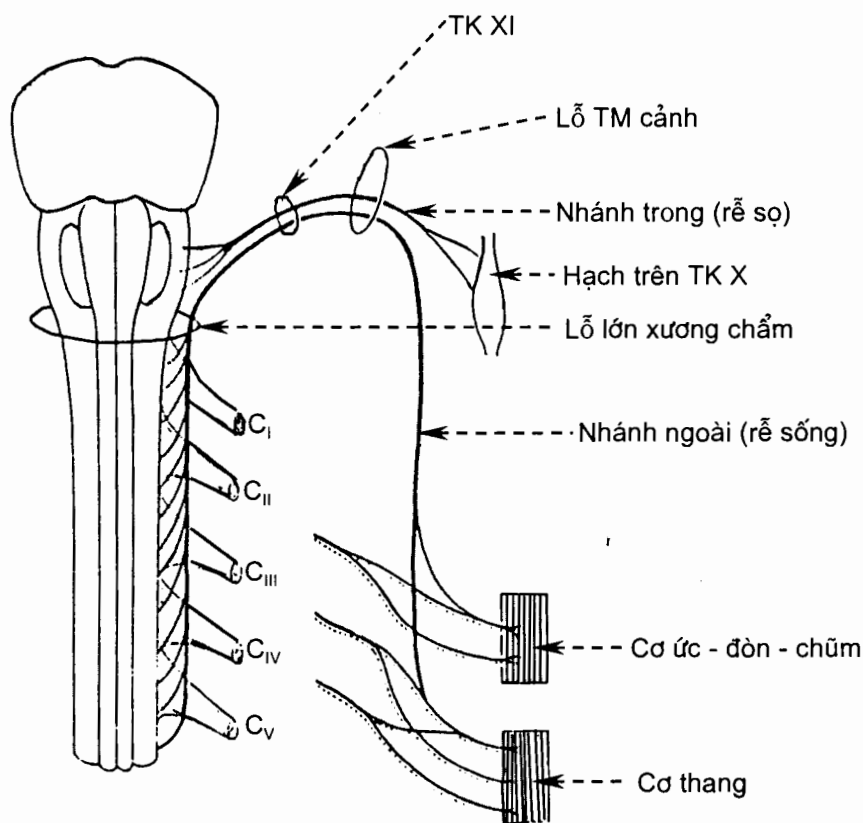
### 3.3.11. Thân kinh phụ (*nervus accessorius*) (XI) (H.10.45)

*Thần kinh phụ* là một thần kinh vận động thoát ra khỏi hành não tại rãnh sau trám hành và đi ra khỏi sọ qua lỗ tĩnh mạch cảnh.

Thần kinh phụ do hai rễ tạo nên, rễ sọ và rễ tủy sống.

*Rễ sọ* bắt nguồn từ *nhân hoài nghi* ở hành não. Sau khi ra khỏi sọ rễ này tách ra khỏi thân kinh phụ để đi theo thần kinh lang thang tới vận động cho các cơ nội tại của thanh quản.

*Rễ sống* bắt nguồn từ sừng trước của 5 đốt tủy cổ trên cùng và đi lên qua lỗ lớn xương chẩm vào trong sọ. Các sợi của rễ sống vận động cho cơ thang và cơ ức đòn chũm.

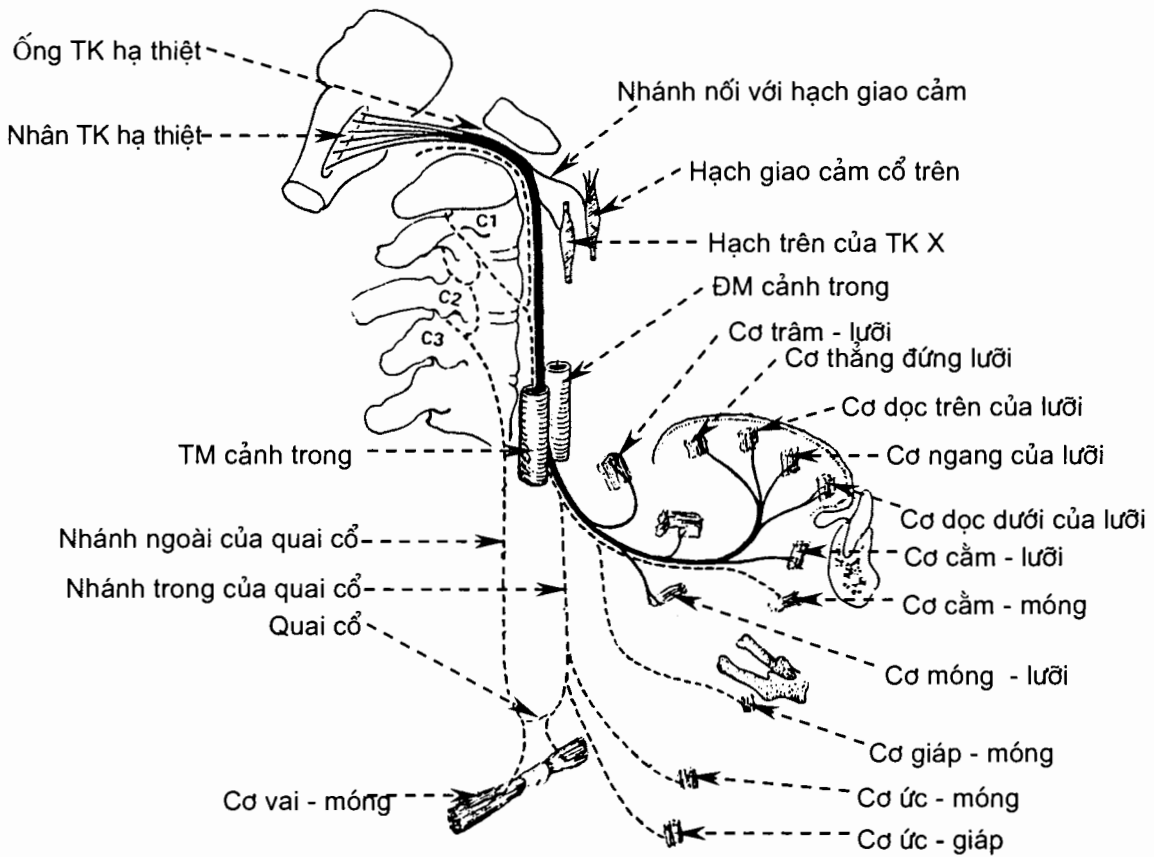


Hình 10.45. Thần kinh phụ

### 3.3.12. Thần kinh hạ thiệt (*nervus hypoglossus*) (XII) (H.10.46)

*Thần kinh hạ thiệt* là một thần kinh vận động đi ra khỏi hành não tại rãnh trước trám hành và đi ra khỏi sọ qua ống thần kinh hạ thiệt. Các sợi của thần kinh hạ thiệt xuất phát từ *nhân thần kinh hạ thiệt* ở hành não và đi đến vận động cho các cơ lưỡi.





Hình 10.46. Thần kinh hạ thiết

### 3.4. Phần tự chủ của hệ thần kinh ngoại vi (*divisio autonómica; pars autonómica systematis nervosi peripherici*)

#### 3.4.1. Đại cương

Hệ thần kinh được chia thành hai phần: *hệ thần kinh thân thể* (somatic nervous system) và *hệ thần kinh tự chủ* (autonomic nervous system). Thần kinh thân thể hay tự chủ đều có các phần ngoại vi và trung ương, các thành phần cảm giác (đến) và vận động (đi). Ở hệ thần kinh thân thể, các nơron cảm giác chuyển về não các cảm giác chuyên biệt (nhìn, nghe, ngửi, nếm và thăng bằng) và các cảm giác thân thể (các cảm giác đau, nhiệt, xúc giác và bản thể). Tất cả các cảm giác này đều có thể nhận thức (biết) được. Những nơron vận động của thần kinh thân thể chi phối cho cơ bám xương và gây ra các cử động tự ý. Ở hệ thần kinh tự chủ, các nơron cảm giác dẫn truyền cảm giác từ các thụ cảm hoá học hoặc cơ học ở các tạng và mạch máu về những trung tâm tích hợp ở thần kinh trung ương. Thông thường, ta không nhận thức được các cảm giác này. Các nơron vận động tự chủ điều hoà (kích thích hoặc ức chế) hoạt động của các tạng, cụ thể là tác động đến cơ tim, cơ trơn (ở các thành tạng và các thành mạch) và các tuyến. Nói chung, ta không thể thay đổi được sự tác động của thần kinh tự chủ (hay đáp ứng tự chủ)



theo ý muốn vì nơi khởi đầu của các đáp ứng tự chủ nằm ở dưới mức vỏ não. Chẳng hạn, ta không thể tự ý thay đổi tần số tim hay sự co bóp của dạ dày. Chính vì hệ thần kinh tự chủ hoạt động một cách tự động, không nằm dưới sự kiểm soát của vỏ não nên nó mới được gọi là “tự chủ”. Tuy nhiên, các hệ tự chủ và thân thể có mối liên hệ mật thiết về cấu trúc và chức năng. Ví dụ, những cảm giác của thân kinh thân thể cũng ảnh hưởng tới các đáp ứng của các nơron vận động tự chủ.

Ở bài này, chúng ta chỉ mô tả *thành phần vận động* (đi) của thần kinh tự chủ ở ngoại vi.

Phần vận động của thần kinh tự chủ ở ngoại vi gồm hai phần: *phần giao cảm* (pars sympathica) và *phần đối giao cảm* (pars parasympathica). Hầu hết các cơ quan được chi phối kép, tức là chúng nhận được các xung động đến từ cả các nơron giao cảm và đối giao cảm. Nói chung, tác dụng của hai phần trên một cơ quan có tính đối kháng nhau: một phần kích thích trong khi phần kia lại ức chế.

Về cấu tạo, thần kinh tự chủ ở ngoại vi bao gồm các hạch tự chủ, các sợi thần kinh tự chủ và các đám rối tự chủ.

*Các hạch tự chủ* (ganglion autonomicum). Hạch của thần kinh giao cảm là *hạch giao cảm* (ganglion sympathicum), hạch của thần kinh đối giao cảm là *hạch đối giao cảm* (ganglion parasympathicum).

*Các sợi thần kinh tự chủ* vận động gồm hai loại: *các sợi thần kinh trước hạch* (neurofibrae preganglionicae) là những sợi có myelin từ các thân nơron tự chủ ở thân não và tuỷ sống đi tới các hạch tự chủ, *các sợi thần kinh sau hạch* (neurofibrae postganglionicae) là những sợi không có myelin từ các thân nơron tự chủ của hạch đi tới bộ phận tác động ở các tạng (visceral effectors). Như vậy, con đường vận động tự chủ gồm hai nơron tiếp nối synap với nhau tại hạch tự chủ.

*Các đám rối tự chủ* (plexus autonomicus) là những mạng lưới chằng chịt của các sợi thần kinh giao cảm và đối giao cảm. Trong đám rối có thể có các hạch tự chủ.

### 3.4.2. Phần giao cảm (H.10.27 và H.10.47)

*Các hạch giao cảm* (ganglion sympathicum). Các hạch giao cảm bao gồm hai nhóm: các hạch thân giao cảm và các hạch trước sống. *Các hạch thân giao cảm* (ganglion trunci sympathici) là hai chuỗi hạch nằm dọc hai bên cột sống từ nền sọ tới xương cụt. Chúng được nối với nhau bằng *các nhánh gian hạch* (Rr. interganglionares). Các hạch cùng với các nhánh gian hạch được gọi chung là *thân giao cảm* (truncus sympathicus). Có 23 hạch ở mỗi bên, gồm 3 hạch cổ, 11 hạch ngực, 4 hạch thắt lưng, 4 hạch cùng và 1 hạch cụt. Các hạch trước sống (prevertebral ganglia) là một số hạch nằm trước cột sống, sát với nguyên uỷ các động mạch lớn của bụng. *Hạch tạng* (ganglia coeliaca), *hạch mạc treo tràng trên* (ganglion mesentericum superius) và *hạch mạc treo tràng dưới* (ganglion mesentericum inferius) là các hạch trước sống.

*Các sợi giao cảm trước hạch* là sợi trục của các nơron nhân trung gian bên (nucleus intermediolateralis) của tuỷ sống. Nhân này có mặt ở đoạn tuỷ từ ngực I đến thắt lưng III. Các sợi trước hạch đi ra theo rễ trước của thần kinh sống

theo ý muốn vì nơi khởi đầu của các đáp ứng tự chủ nằm ở dưới mức vỏ não. Chẳng hạn, ta không thể tự ý thay đổi tần số tim hay sự co bóp của dạ dày. Chính vì hệ thần kinh tự chủ hoạt động một cách tự động, không nằm dưới sự kiểm soát của vỏ não nên nó mới được gọi là “tự chủ”. Tuy nhiên, các hệ tự chủ và thân thể có mối liên hệ mật thiết về cấu trúc và chức năng. Ví dụ, những cảm giác của thân kinh thân thể cũng ảnh hưởng tới các đáp ứng của các nơron vận động tự chủ.

Ở bài này, chúng ta chỉ mô tả *thành phần vận động* (đi) của thần kinh tự chủ ở ngoại vi.

Phần vận động của thần kinh tự chủ ở ngoại vi gồm hai phần: *phần giao cảm* (pars sympathica) và *phần đối giao cảm* (pars parasympathica). Hầu hết các cơ quan được chi phối kép, tức là chúng nhận được các xung động đến từ cả các nơron giao cảm và đối giao cảm. Nói chung, tác dụng của hai phần trên một cơ quan có tính đối kháng nhau: một phần kích thích trong khi phần kia lại ức chế.

Về cấu tạo, thần kinh tự chủ ở ngoại vi bao gồm các hạch tự chủ, các sợi thần kinh tự chủ và các đám rối tự chủ.

*Các hạch tự chủ* (ganglion autonomicum). Hạch của thần kinh giao cảm là *hạch giao cảm* (ganglion sympathicum), hạch của thần kinh đối giao cảm là *hạch đối giao cảm* (ganglion parasympathicum).

*Các sợi thần kinh tự chủ* vận động gồm hai loại: *các sợi thần kinh trước hạch* (neurofibrae preganglionicae) là những sợi có myelin từ các thân nơron tự chủ ở thân não và tuỷ sống đi tới các hạch tự chủ, *các sợi thần kinh sau hạch* (neurofibrae postganglionicae) là những sợi không có myelin từ các thân nơron tự chủ của hạch đi tới bộ phận tác động ở các tạng (visceral effectors). Như vậy, con đường vận động tự chủ gồm hai nơron tiếp nối synap với nhau tại hạch tự chủ.

*Các đám rối tự chủ* (plexus autonomicus) là những mạng lưới chằng chịt của các sợi thần kinh giao cảm và đối giao cảm. Trong đám rối có thể có các hạch tự chủ.

### 3.4.2. Phần giao cảm (H.10.27 và H.10.47)

*Các hạch giao cảm* (ganglion sympatheticum). Các hạch giao cảm bao gồm hai nhóm: các hạch thân giao cảm và các hạch trước sống. *Các hạch thân giao cảm* (ganglion trunci sympathici) là hai chuỗi hạch nằm dọc hai bên cột sống từ nền sọ tới xương cụt. Chúng được nối với nhau bằng *các nhánh gian hạch* (Rr. interganglionares). Các hạch cùng với các nhánh gian hạch được gọi chung là *thân giao cảm* (truncus sympathicus). Có 23 hạch ở mỗi bên, gồm 3 hạch cổ, 11 hạch ngực, 4 hạch thắt lưng, 4 hạch cùng và 1 hạch cụt. Các hạch trước sống (prevertebral ganglia) là một số hạch nằm trước cột sống, sát với nguyên uỷ các động mạch lớn của bụng. *Hạch tạng* (ganglia coeliaca), *hạch mạc treo tràng trên* (ganglion mesentericum superius) và *hạch mạc treo tràng dưới* (ganglion mesentericum inferius) là các hạch trước sống.

*Các sợi giao cảm trước hạch* là sợi trục của các nơron nhân trung gian bên (nucleus intermediolateralis) của tuỷ sống. Nhân này có mặt ở đoạn tuỷ từ ngực I đến thắt lưng III. Các sợi trước hạch đi ra theo rễ trước của thân kinh sống

tới thân giao cảm theo *nhánh thông trắng* (nhánh nối thần kinh sống với thân giao cảm); chúng có thể tận cùng ở các hạch của thân giao cảm hoặc đi qua các hạch của thân giao cảm tới tận cùng ở các hạch trước sống.

**Các sợi giao cảm sau hạch** là những sợi trục (không có myelin) của các nơron hạch giao cảm. Chúng rời khỏi các hạch giao cảm đến chi phối cho các cơ quan ở đầu, cổ, ngực, bụng và chậu hông. Sợi sau hạch từ các hạch thân giao cảm đi tới các cơ quan ở trên cơ hoành, sợi sau hạch từ các hạch trước sống đi tới các cơ quan ở dưới cơ hoành. Các hạch của thân giao cảm còn cho các sợi sau hạch chạy tới các dây thần kinh sống theo *nhánh thông xám*. Các sợi này đi theo dây thần kinh sống đến chi phối cho tuyến mồ hôi, cơ dựng lông và mạch máu của các chi, đầu - cổ và thân.

### 3.4.3. Phân đối giao cảm (H.10.47)

**Các hạch đối giao cảm (ganglion parasympathicum).** Các hạch đối giao cảm được gọi là các **hạch tận** (ganglion terminale). Chúng nằm ở sát hoặc ở trong thành của các cơ quan được chi phối. **Hạch mi** (ganglion ciliare), **hạch chân bướm - khẩu cái** (ganglion pterygopalatinum), **hạch dưới hàm** (ganglion submandibulare), **hạch dưới lưỡi** (ganglion sublinguale), **hạch tai** (ganglion oticum) và các hạch trong thành ống tiêu hoá là các hạch đối giao cảm.

**Các sợi đối giao cảm trước hạch** là sợi trục của các thân nơron nằm ở thân não và tuỷ sống. Ở thân não, các thân nơron đối giao cảm nằm ở nhân đối giao cảm của các thần kinh sọ III (các nhân tạng), VII (nhân lệ ty và nhân bọt trên), IX (nhân bọt dưới) và X (nhân sau). Ở tuỷ sống, chúng nằm ở **các nhân đối giao cảm cùng** của các đốt tuỷ từ cùng II tới cùng IV. Các sợi trước hạch từ các nhân đối giao cảm của các thần kinh sọ và từ các nhân đối giao cảm cùng đi tới các hạch đối giao cảm ngoại vi. Các sợi đối giao cảm sau hạch từ hạch đối giao cảm ngoại vi đi tới các tạng (cơ quan) hoặc các tuyến.

Sợi trước hạch từ **các nhân tạng** của thần kinh III đi tới **hạch mi**, sợi sau hạch từ hạch mi đi tới cơ thể mi và cơ thắt của mống mắt.

Sợi trước hạch từ **nhân lệ ty** của thần kinh VII đi tới **hạch chân bướm - khẩu cái**, sợi sau hạch từ hạch chân bướm khẩu cái đi tới tuyến lệ và các tuyến của niêm mạc mũi, miệng và hầu.

Sợi trước hạch từ **nhân bọt trên** của thần kinh VII đi tới **hạch dưới hàm**, sợi sau hạch từ hạch dưới hàm đi tới các tuyến nước bọt dưới hàm và dưới lưỡi.

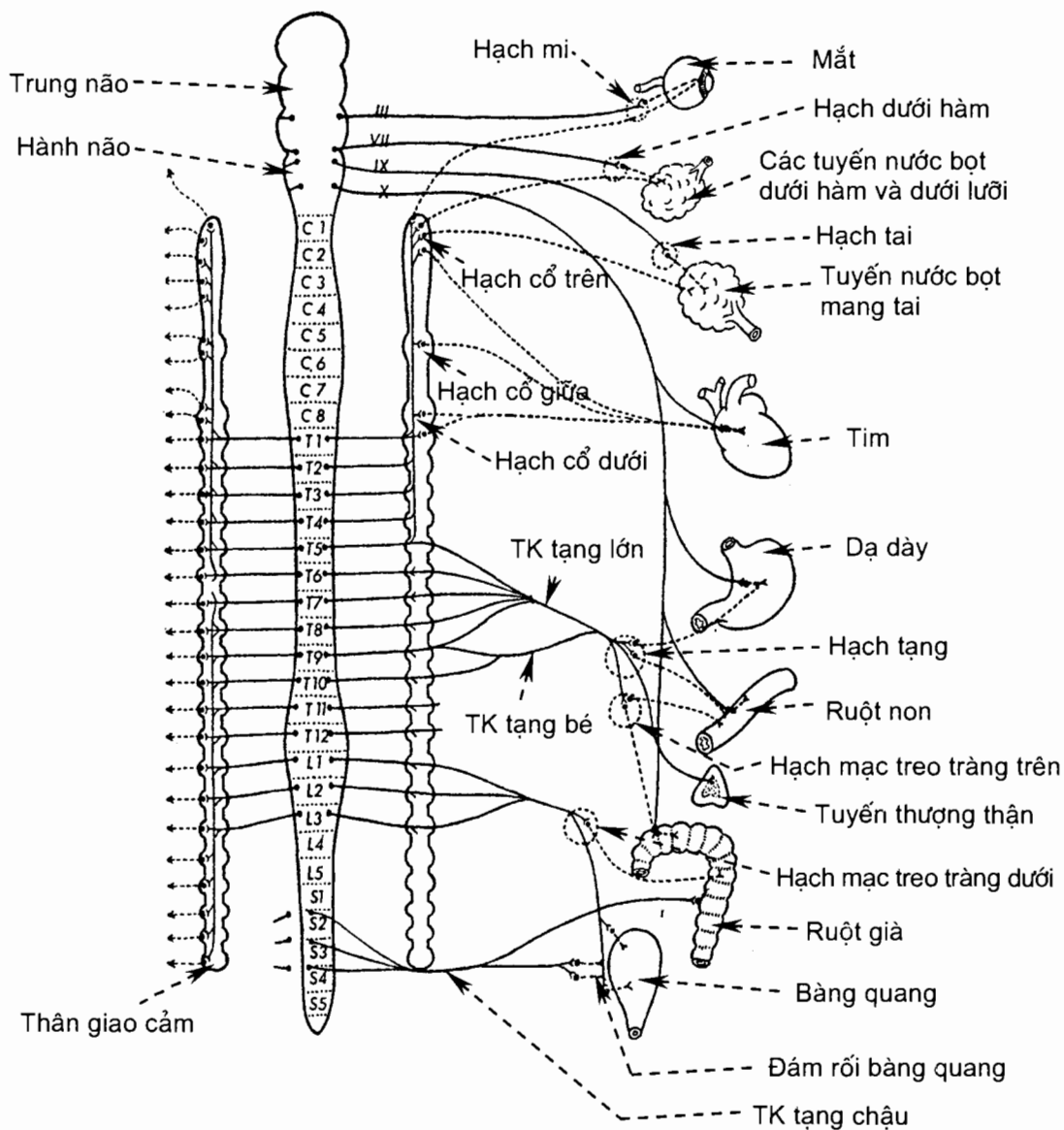
Sợi trước hạch từ **nhân bọt dưới** của thần kinh IX đi tới **hạch tai**, sợi sau hạch từ hạch tai đi tới tuyến nước bọt mang tai.

Các sợi trước hạch từ **nhân sau** (nhân lưng) thần kinh X đi tới những **hạch tận** nằm trong thành các tạng của cổ, ngực và bụng; các sợi sau hạch từ các hạch tận đi tới cơ trơn và tuyến của các tạng ở cổ, ngực và bụng (trừ đại tràng xuống).

Sợi trước hạch từ **các nhân đối giao cảm cùng** đi tới các **hạch tận** của các tạng chậu hông, các sợi sau hạch đi tới các tạng.







Hình 10.47. Hệ thần kinh tự chủ



## Chương 11

# CÁC GIÁC QUAN

Hệ giác quan bao gồm các cơ quan thu nhận những loại kích thích cảm giác khác nhau từ môi trường xung quanh: cơ quan xúc giác (da), cơ quan khứu giác, cơ quan thị giác, cơ quan tiền đình - ốc tai và cơ quan vị giác.

Các cơ quan khứu giác và vị giác đã được mô tả trong các chương về hệ hô hấp và hệ tiêu hoá. Chương này chỉ mô tả các cơ quan thị giác và tiền đình - ốc tai.

### 1. CƠ QUAN THỊ GIÁC (*organum visus*)

Cơ quan thị giác có vai trò thu nhận và truyền về não những hình ảnh của thế giới bên ngoài. Hệ thống này bao gồm *mắt* (oculus) và *các cấu trúc mắt phụ* (structurae oculi accessoriae). Mắt gồm có nhãn cầu và thần kinh thị giác nằm trong một hốc xương gọi là ổ mắt. Các cấu trúc mắt phụ gồm các cơ nhãn cầu, mạc ổ mắt, lông mày, mi mắt, kết mạc và bộ lệ.

#### 1.1. Ổ mắt (orbita)

Ổ mắt là một hốc xương chứa nhãn cầu, các thần kinh và mạch máu, các cơ nhãn cầu và bộ lệ. Ổ mắt có hình tháp bốn thành (trên, dưới, trong, ngoài); nên mở ra phía trước; đỉnh ở phía sau thông với hộp sọ qua khe ổ mắt trên và ống thị giác. Ổ mắt được tạo nên bởi các xương sọ và xương mặt (xem Hệ xương).

#### 1.2. Nhãn cầu (bulbus oculi) (H.11.1)

Nhãn cầu nằm trong mô mỡ của ổ mắt và ngăn cách với mô mỡ này bởi một bao mạc. Nhãn cầu chiếm 1/3 trước của ổ mắt, đường kính trước sau hơi lớn hơn đường kính ngang (trung bình 24 mm).

Phần trước nhãn cầu lồi hơn và trong suốt gọi là giác mạc. Điểm trung tâm của giác mạc gọi là *cực trước*. *Cực sau* là điểm trung tâm sau của củng mạc. Đường nối hai cực gọi là *trục thị giác*. Đường vòng quanh nhãn cầu và cách đều hai cực gọi là đường *xích đạo*.

##### 1.2.1. Các lớp áo của nhãn cầu

Từ ngoài vào trong, ba lớp áo bao quanh nhãn cầu là áo xơ, áo mạch và võng mạc.

**Áo xơ** (tunica fibrosa bulbi) gồm hai phần: giác mạc và củng mạc

*Giác mạc* (cornea) là phần trong suốt ở phía trước, chiếm khoảng 1/6 trước của nhãn cầu.



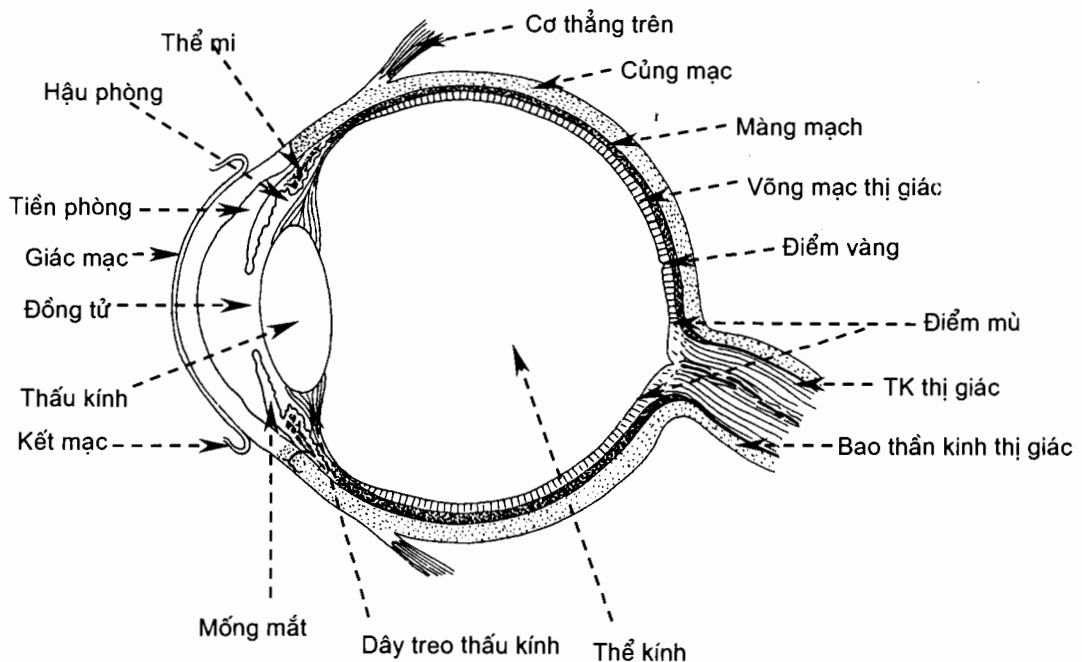
**Củng mạc** (sclera) là phần sau, trắng đục, chiếm 5/6 sau của nhãn cầu. Mặt ngoài củng mạc có gân của các cơ ngoài nhãn cầu bám vào. Các động mạch, thần kinh và tĩnh mạch xoắn cũng xuyên qua củng mạc để đi vào giữa các lớp áo. Gân cực sau của củng mạc có nhiều lỗ nhỏ để các sợi thần kinh thị giác đi qua. Mặt ngoài của nơi tiếp giáp giữa giác mạc và củng mạc là *rãnh củng mạc*. Trong bề dày của đường tiếp giáp giác mạc - củng mạc có xoang tĩnh mạch củng mạc.

**Áo mạch** (tunica vasculosa bulbi) gồm ba phần từ trước ra sau là mống mắt, thể mi và màng mạch.

**Màng mạch** (choroidea), chiếm 2/3 sau của nhãn cầu, được cấu tạo bởi các tế bào sắc tố, các tiểu động mạch, các tiểu tĩnh mạch và mao mạch.

**Thể mi** (corpus ciliare) là phần dày lên của áo mạch, nằm giữa màng mạch và mống mắt. Nhìn ở mặt trong thể mi ta có thể phân biệt được hai phần: phần nhẵn phía sau là *vòng mi*, phần gập nếp ở trước là *vành mi*. Vành mi là một vòng tròn do 60- 80 nếp lồi (gọi là *mỏm mi*) tạo nên. Trong khe giữa các mỏm mi lại có những nếp nhỏ hơn gọi là các *nếp mi*. Các sợi cơ trơn trong thể mi tạo nên *cơ thể mi*. Mỏm mi là nguồn tiết ra thủy dịch; cơ thể mi có vai trò điều tiết độ lồi của thấu kính.

**Mống mắt** (iris), còn được gọi là lòng đen, là một hoành sắc tố hình vành khăn nằm đứng ngang trước thấu kính. Có hai bờ: bờ ngoại vi hay bờ thể mi và bờ trung tâm vây quanh lỗ con ngươi. Mống mắt chứa các tế bào sắc tố và các sợi cơ trơn (cơ vòng làm co con ngươi và cơ nan hoa làm giãn con ngươi), có chức năng như một màn chắn để điều chỉnh lượng ánh sáng thích hợp lọt vào nhãn cầu.



Hình 11.1. Thiết đồ đứng dọc qua nhãn cầu

Mống mắt chia khoang nằm giữa giác mạc và thấu kính thành hai phòng: *tiền phòng* và *hậu phòng*. Hai phòng này chứa thủy dịch và thông với nhau qua con ngươi.

**Áo trong** (tunica interna bulbi) hay **võng mạc** (retina) được chia thành ba phần: phần phủ mặt trong thể mi (*võng mạc thể mi*), phần phủ mặt trong mống mắt (*võng mạc mống mắt*) và phần phủ mặt trong màng mạch (*võng mạc thị giác*). Chỉ có võng mạc thị giác mới có tế bào cảm thụ ánh sáng.

Võng mạc thị giác dày hơn võng mạc thể mi và tại nơi chuyển tiếp giữa hai phần võng mạc này, có một đường rãnh gọi là *miệng thất* (ora serrata). Trên bề mặt của võng mạc thị giác có hai vùng đặc biệt là vết võng mạc và đĩa thần kinh thị giác. *Vết võng mạc* (macula), hay *điểm vàng*, nằm ở cực sau của nhãn cầu, ở phía ngoài đĩa thần kinh thị giác. Trong vết có *hõm trung tâm* (fovea centralis), nơi tập trung nhiều tế bào hình nón. Đây là nơi nhìn các vật được chi tiết nhất và rõ nhất. *Đĩa thần kinh thị giác* (discus nervi optici), hay *điểm mù*, là nơi tập trung các sợi thần kinh thị giác. Điểm mù ở phía trong và dưới cực sau nhãn cầu.

### 1.2.2. Các môi trường trong suốt của nhãn cầu

**Thủy dịch** là một chất dịch trong suốt có thành phần giống huyết tương nhưng không có protein. Dịch này được tiết ra từ mỏm mi. Từ hậu phòng, thủy dịch qua con ngươi vào tiền phòng rồi được dẫn lưu vào xoang tĩnh mạch củng mạc; dịch từ xoang được dẫn về các tĩnh mạch mi. Khi sự lưu thông của thủy dịch bị trở ngại, áp lực trong nhãn cầu tăng, gây nên chứng đau đầu gọi là thiên đầu thống (glacom).

**Thấu kính** (lens) là một khối chất trong suốt (chất thấu kính) hai mặt lồi có đường kính khoảng 9- 10 mm, nằm giữa mống mắt và buồng thủy tinh. *Chất thấu kính* được bao quanh bằng *bao thấu kính*. Phần mềm hơn ở vùng ngoại vi chất thấu kính là *vỏ thấu kính*; phần rắn hơn ở trung tâm là *nhân thấu kính*. Chất thấu kính là một tập hợp của những sợi *thấu kính*. Các sợi thấu kính chính là những tế bào thuôn dẹt nằm áp sát nhau và có nguồn gốc từ lớp thượng mô nằm ở mặt trước khối chất thấu kính. Thấu kính được treo vào thể mi bởi một dây treo gọi là *vùng mi*. Khi cơ thể mi co (điều tiết), vùng mi chùng ra và độ lồi của thấu kính tăng lên. Tình trạng đục thấu kính thường thấy ở tuổi già gọi là *đục nhân mắt*.

**Thể kính** (corpus vitreum) là một khối chất keo trong suốt, chứa trong phòng kính, chiếm 4/5 sau của nhãn cầu. Thể kính gồm *dịch kính* nằm trong một bao gọi là *màng thể kính*. Nằm dọc theo trục của thể kính có một ống gọi là ống thể kính.

### 1.3. Các cấu trúc phụ của mắt

#### 1.3.1. Mạc ở mắt (fasciae orbitales)

Là những bao xơ bao bọc, che chở nâng đỡ các phần trong ổ mắt.

#### 1.3.2. Các cơ ngoài nhãn cầu (musculi aexterni bulbi oculi) (H.11.2)

Các cơ ngoài nhãn cầu, còn gọi là các cơ vận nhãn, gồm bốn cơ thẳng (trong, ngoài, trên, dưới) và hai cơ chéo (trên và dưới) cùng cơ nâng mí trên (đi kèm theo cơ thẳng trên). Các cơ này làm nhiệm vụ vận động nhãn cầu, trừ cơ nâng mí trên. Chúng do các thần kinh III, IV và VI chi phối.



### 1.3.3. Lông mày (*supercilium*)

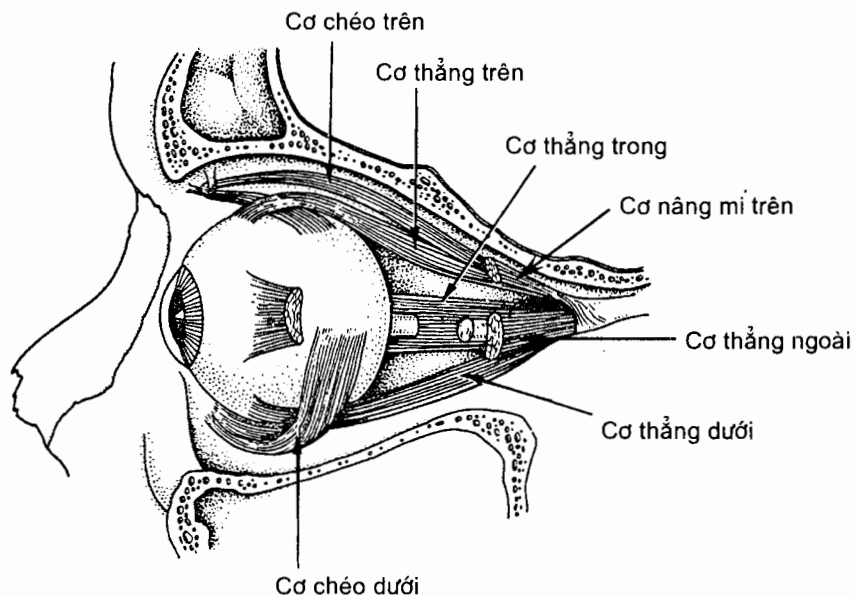
Là những lông ngắn mọc dày trên những lỗ da hình cung nằm ngay phía trên lỗ vào ổ mắt.

### 1.3.4. Mí mắt (*palpebrae*)

Mí mắt là hai nếp da - cơ - màng di động nằm ở phía trước ổ mắt để bảo vệ nhãn cầu. Có hai mí: *mí trên* và *mí dưới*. Khoảng giữa bờ tự do của hai mí gọi là *khe mí*. Ở hai đầu của khe mí là *các góc mắt trong* và *ngoài*. Ở góc mắt trong có một khoang hình tam giác mà đỉnh hướng tới mũi gọi là *hồ lệ* (*lacus lacrimalis*). Trong hồ lệ có *cục lệ* (*caruncula lacrimalis*). Trên mỗi bờ mí, tại các góc đáy của hồ lệ có *nhú lệ* (*papilla lacrimalis*). Đỉnh mỗi nhú lệ mang một lỗ nhỏ gọi là *điểm lệ* (*punctum lacrimalis*), nơi mà hồ lệ thông vào *tiểu quản lệ* (*canaliculus lacrimalis*).

Bờ mỗi mí có hai viền mí: viền mí trước tròn, có lông mi và các lỗ của tuyến mi; viền mí sau áp vào nhãn cầu.

Các lớp mô tạo nên mí từ nông vào sâu gồm: da, mô dưới da, cơ, lớp xơ (sụn mí) và lớp *kết mạc mí*. Sụn mí chứa các tuyến sụn mí.



Hình 11.2. Các cơ ngoài nhãn cầu

### 1.3.5. Áo kết mạc (*tunica conjunctiva*)

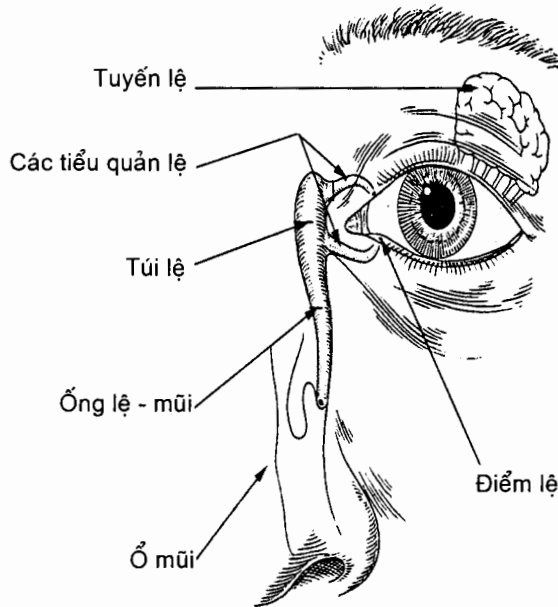
Kết mạc là một màng niêm mạc mỏng lót mặt trong hai mí mắt (*kết mạc mí*), rồi lật ra sau phủ mặt trước nhãn cầu (*kết mạc nhãn cầu*). Khoảng nằm giữa kết mạc mí và kết mạc nhãn cầu được gọi là *túi kết mạc* (*saccus conjunctivalis*) mà khe mí là đường vào túi. Đường lật từ kết mạc mí tới kết mạc nhãn cầu được gọi là *vòm kết mạc* (*fornix conjunctivae*); các vòm kết mạc trên và dưới.



### 1.3.6. Bộ lệ (*apparatus lacrimalis*) (H.11.3)

Bộ lệ gồm có *tuyến lệ* (*glandula lacrimalis*) nằm trong hố tuyến lệ ở góc trước - ngoài của thành trên ổ mắt. Nước mắt tiết ra từ tuyến lệ được các ống ngoại tiết dẫn tới vòm kết mạc trên.

Nước mắt sẽ qua *điểm lệ* vào các *tiểu quản lệ* rồi đổ vào *túi lệ* nằm trong hố túi lệ. Từ đó nước mắt được *ống lệ - mũi* dẫn tới *ngách mũi dưới*.



Hình 11.3. Bộ lệ

## 2. CƠ QUAN TIỀN ĐÌNH - ỐC TAI (*organum vestibulocochleare*) (H.11.4)


Tiền đình - ốc tai là một cơ quan có cấu trúc phức tạp để thực hiện hai chức năng là cảm nhận âm thanh (nghe) và cảm nhận vị trí của đầu trong không gian. Ba phần hợp nên cơ quan này là tai ngoài, tai giữa và tai trong.

### 2.1. Tai ngoài (*auris externus*)

Tai ngoài gồm loa tai có vai trò thu nhận âm thanh và ống tai ngoài làm nhiệm vụ dẫn truyền sóng âm tới màng nhĩ.

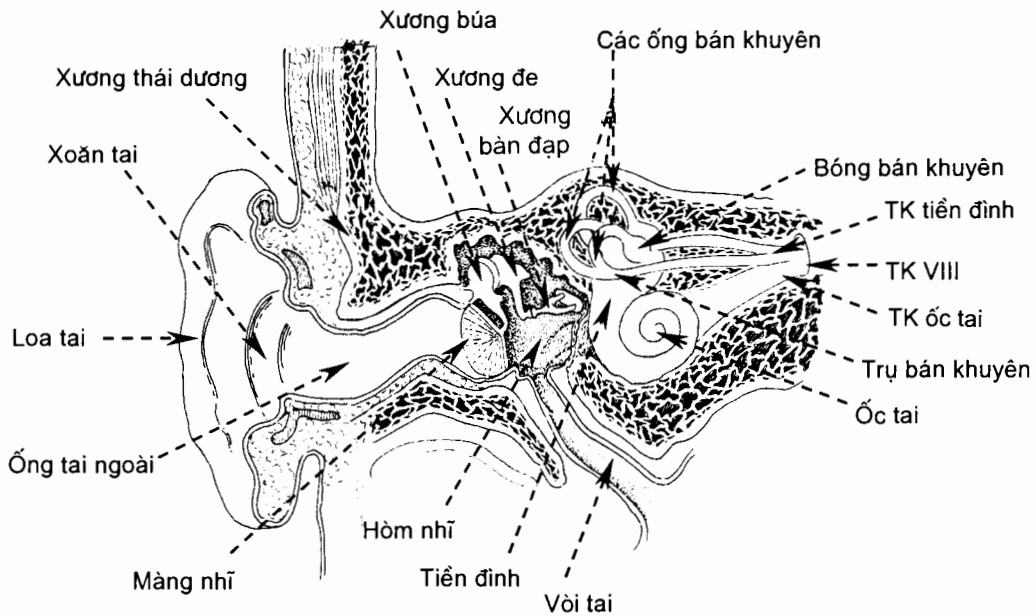
#### 2.1.1. Loa tai (*auricula*)

Loa tai được cấu tạo bằng một tấm sụn lồi lõm không đều được da che phủ. Vì sụn loa tai lồi lõm nên bề mặt của loa tai có các gờ và rãnh. Đáy của mặt trước - ngoài loa tai thu hẹp dần thành một rãnh thông với ống tai ngoài gọi là *xoăn tai*. Ở xung quanh xoăn tai có bốn gờ: *gờ luân*, *gờ đối luân* ở phía trên - ngoài, *binh tai* ở phía trước - dưới và *đối binh tai* ở sau - dưới. Ở dưới tất cả là *dái tai*.



### 2.1.2. Ống tai ngoài (*meatus acusticus externus*)

Đây là một ống xương - sụn được da che phủ, thành trên (25 mm) ngắn hơn thành dưới (30 mm). Ống tai ngoài đi từ xoắn tai tới màng nhĩ theo một đường cong hình chữ S: lúc đầu hướng vào trong, ra trước và lên trên, tiếp đó hơi cong ra sau và cuối cùng lại tiếp tục hướng vào trong, ra trước và hơi xuống dưới. Vì vậy khi thăm khám màng nhĩ ta phải kéo loa tai lên trên, ra ngoài và ra sau để giảm bớt độ cong của nó.



Hình 11.4. Cơ quan tiền đình ốc tai

## 2.2. Tai giữa (*auris media*)

Tai giữa là một tập hợp các hốc khí có niêm mạc phủ nằm trong phần đá xương thái dương, trong đó hòm nhĩ là phần trung tâm. Hòm nhĩ nằm giữa tai ngoài và tai trong, thông với với hang chũm ở phía sau qua ống thông hang và với ty hầu ở trước qua vòi tai. Chuỗi xương con chứa trong hòm nhĩ đảm nhiệm việc dẫn truyền rung động của màng nhĩ tới tai trong. Vòi tai là đường để không khí từ ty hầu đi lên hòm nhĩ, đảm bảo sự cân bằng áp lực không khí ở hai mặt màng nhĩ, nhưng cũng là đường lan truyền nhiễm khuẩn từ hầu lên hòm nhĩ.

### 2.2.1. Hòm nhĩ (*cavitas tympanica*)

Hòm nhĩ gồm hai phần: phần cao hơn màng nhĩ là *ngách thượng nhĩ* và phần ngang mức với màng nhĩ là hòm nhĩ thật sự.

Hòm nhĩ như một cái trống hẹp nằm theo mặt phẳng đứng dọc, gồm 6 thành:

**Thành trên** hay **thành trên** là một mảnh xương mỏng thuộc phần đá xương thái dương ngăn cách hòm nhĩ với hố sọ giữa.

**Thành tinh mạch cảnh** hay **thành dưới** thấp hơn thành dưới của ống tai ngoài và ngăn cách với hành trên tinh mạch cảnh trong bằng một mảnh xương mỏng.

**Thành mê đạo** hay **thành trong** liên hệ với tai trong qua hai cửa sổ: *cửa sổ tiền đình* mở vào tiền đình của tai trong, có nền xương bàn đạp lấp vào; và *cửa sổ ốc tai* mở vào tầng nhĩ của ốc tai, được màng nhĩ phụ đậy. Ở trước hai cửa sổ có một gò lồi gọi là *ụ nhô*. Thần kinh mặt đi qua vách xương ngăn cách hòm nhĩ với tai trong và tạo ra trên thành mê đạo một lồi xương gọi là *lồi ống thần kinh mặt*.

**Thành chũm** hay **thành sau** có ống thông hang thông ngách thượng nhĩ với hang chũm ở phía sau. Trong vách xương ngăn cách hòm nhĩ với hang chũm (ở dưới ống thông hang) có đoạn cuối của ống thần kinh mặt.

**Thành động mạch cảnh** hay **thành trước** ngăn cách với động mạch cảnh trong bằng một mảnh xương mỏng và có lỗ thông với vòi tai (lỗ nhĩ của vòi tai).

**Thành màng** hay **thành ngoài** là màng nhĩ.

*Màng nhĩ* là một màng sợi mỏng mà mặt ngoài được phủ bởi da, mặt trong được phủ bởi niêm mạc. Chu vi màng nhĩ được gắn vào một rãnh xương gọi là *rãnh nhĩ*. Rãnh nhĩ không phải là một rãnh xương tròn mà khuyết ở phần trên.

Màng nhĩ màu xám bóng, hơi trong, hình bầu dục, nằm chéch với thành dưới ống tai ngoài một góc khoảng  $55^{\circ}$ .

Màng nhĩ có hai phần: *phần chùng* ở trên, phần dày hay *phần căng* ở dưới và là phần chính của màng nhĩ. Khi soi màng nhĩ ta thấy được hình cán xương búa in trên màng nhĩ gọi là *vân búa*. Vân búa đi từ rốn màng nhĩ tới *lồi búa*, là bóng của mòm ngoài xương búa.

Một đường thẳng chéch xuống dưới ra sau dọc theo vân búa và một đường thứ hai nằm ngang vuông góc với đường thẳng trên ở rốn màng nhĩ chia màng nhĩ thành khu khu: hai khu dưới, nhất là khu sau dưới, không liên quan với các cấu trúc quan trọng nên thường rạch tháo mũ tai giữa ở đây. Khu trước dưới có hình nón sáng.

## 2.2.2. Chuỗi xương con của tai

Có ba xương nhỏ nằm trong hòm nhĩ: xương búa, xương đe và xương bàn đạp. Chúng tiếp khớp với nhau tạo thành một chuỗi xương truyền rung động của màng nhĩ vào tai trong.

*Xương búa* gồm *chỏm búa*, *cổ búa*, *cán búa* và hai mòm: *mòm trước* (dài) và *mòm ngoài* (ngắn). Cán búa dính với mặt trong màng nhĩ.

*Xương đe* gồm một thân và hai trụ, *trụ ngắn* và *trụ dài*. Thân xương đe khớp với chỏm búa. Trụ dài khớp với xương bàn đạp.

*Xương bàn đạp* gồm một *chỏm*, hai *trụ* và *nền* xương bàn đạp. Nền lấp vào cửa sổ tiền đình.

Hoạt động của chuỗi xương con chịu ảnh hưởng bởi hai cơ: cơ căng màng nhĩ và cơ bàn đạp.



### 2.2.3. Vòi tai (*tuba auditiva*)

Là một ống thông hòm nhĩ với ty hầu, có tác dụng làm cân bằng áp lực không khí ngoài trời với không khí trong hòm nhĩ.

Từ đầu thông với hòm nhĩ (*lỗ nhĩ của vòi tai*), vòi tai đi chếch xuống dưới, vào trong và ra trước rồi tận cùng ở *lỗ hầu của vòi tai* trên thành bên của ty hầu.

### 2.3. Tai trong (*auris interna*) (H.11.4 và H.11.5)

Tai trong, vốn bao gồm *mê đạo xương* và *mê đạo màng*, là nơi chứa các cơ quan nhận cảm thính giác và thăng bằng. Mê đạo xương là hệ thống khoang rỗng phức tạp bên trong phần đá xương thái dương. Mê đạo màng là một hệ thống ống và túi màng nằm trong mê đạo xương và có hình dạng gần giống mê đạo xương. Khoảng nằm giữa mê đạo màng và thành mê đạo xương chứa *ngoại dịch*. Dịch chứa trong mê đạo màng là *nội dịch*.

#### 2.3.1. Mê đạo xương (*labyrinthus osseus*)

Mê đạo xương bao gồm tiền đình, các ống bán khuyên và ốc tai.

##### Tiền đình xương (*vestibulum*)

Là phần trung tâm của mê đạo xương, tiền đình nằm ở phía trong hòm nhĩ, phía sau ốc tai và phía trước các ống bán khuyên xương. Đây là một hốc xương có năm thành và thông ở trước với tầng tiền đình của ốc tai. **Thành ngoài** ngăn cách với hòm nhĩ bằng một vách xương và liên hệ với hòm nhĩ qua cửa sổ tiền đình. **Thành trong** liên quan với đáy của ống tai trong, có *ngách bầu dục* cho soạn nang tựa vào và *ngách cầu* cho cầu nang tựa vào. **Thành sau** và **thành trên** có năm lỗ thông với các ống bán khuyên xương. **Thành dưới** là mảnh xương mỏng liên tiếp với mảnh xoắn xương của ốc tai.

##### Các ống bán khuyên xương (*canales semicirculares ossei*)

Có ba ống bán khuyên xương:

*Ống bán khuyên trước* nằm trên mặt phẳng thẳng đứng, vuông góc với trục phần đá xương thái dương.

*Ống bán khuyên sau* nằm trên mặt phẳng thẳng đứng, song song với trục phần đá xương thái dương.

*Ống bán khuyên ngoài* nằm trên một mặt phẳng nằm ngang và cong ra ngoài.

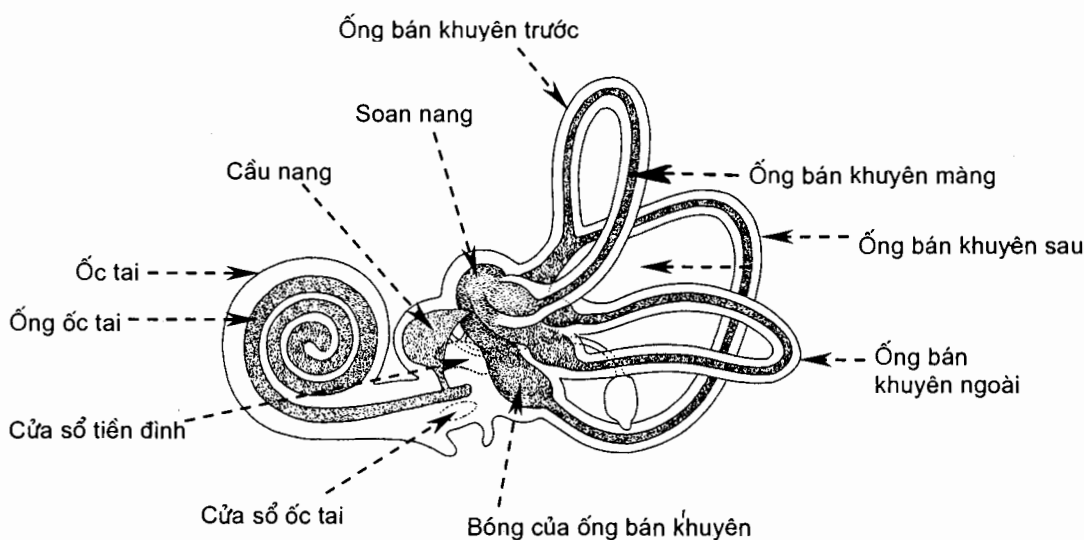
Đây là những ống hình trụ, cong hình móng ngựa, nằm ở sau - trên tiền đình và mở vào tiền đình. Hai đầu mở vào tiền đình của mỗi ống gọi là *các trụ xương*: đầu phình gọi là *trụ xương bóng*, đầu không phình là *trụ xương đơn*. Trụ xương đơn của ống bán khuyên ngoài mở trực tiếp vào tiền đình. Trụ xương đơn của các ống bán khuyên trước và sau hợp lại thành *trụ xương chung* rồi đổ vào tiền đình. Ba đầu phình của ba ống gọi là *bóng xương*.



## Ốc tai xương (cochlea)

Ốc tai xương có hình một con ốc xoắn hai vòng rưỡi, nằm phía trước tiền đình. *Đáy ốc tai* hướng vào trong; *vòm ốc* (đỉnh ốc) hướng ra ngoài.

Ốc tai gồm một *trụ ốc* và *ống xoắn ốc tai*. Trụ ốc có hình nón mà *đáy trụ ốc* nằm về phía đáy ốc tai. Ống xoắn ốc tai hình trụ xoắn quanh trụ ốc tai 2 vòng rưỡi và tận hết ở đỉnh ốc tai. Từ trụ ốc tai nhô ra một mảnh xương mỏng gọi là *mảnh xoắn xương*. Mảnh này quấn quanh trụ; bờ tự do của nó nhô vào lòng ống xoắn ốc tai, chia đỡ chùng lòng ống thành hai tầng: tầng tiền đình ở trên và tầng nhĩ ở dưới. Ống ốc tai đi từ bờ tự do của mảnh xoắn xương tới thành ngoài ống xoắn ốc tai và hoàn thiện vách ngăn giữa hai tầng. Tầng tiền đình và tầng nhĩ thông nhau tại *khe xoắn* ở vòm ốc tai, một khe nằm giữa vòm ốc tai ở một bên còn bên kia là đầu tịt của ống ốc tai và đầu tận cùng của mảnh xoắn xương.



Hình 11.5. Cấu trúc của tai trong

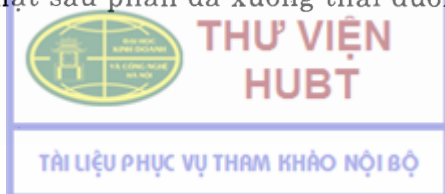### 2.3.2. Mê đạo màng (*labyrinthus membranaceus*)

Mê đạo màng gồm mê đạo tiền đình và mê đạo ốc tai.

**Mê đạo tiền đình** (*labyrinthus vestibularis*) gồm *soan nang* và *cầu nang* là hai túi màng nằm trong tiền đình xương, và các *ống bán khuyên màng* nằm trong các ống bán khuyên xương.

**Soan nang** là một túi hình soan chiếm phần trên của tiền đình và tiếp nhận năm lỗ đổ vào của ba ống bán khuyên màng.

**Cầu nang** là một túi nhỏ hình cầu ở phía trước soan nang. Cầu nang nối với soan nang bằng *ống soan - cầu* và với ống ốc tai bằng *ống nối*. Từ giữa ống soan - cầu tách ra một ống gọi là *ống nội dịch*. Ống này đi qua *cổng tiền đình* tới dưới màng não cứng ở mặt sau phần đá xương thái dương thì phình ra thành *túi nội dịch*.



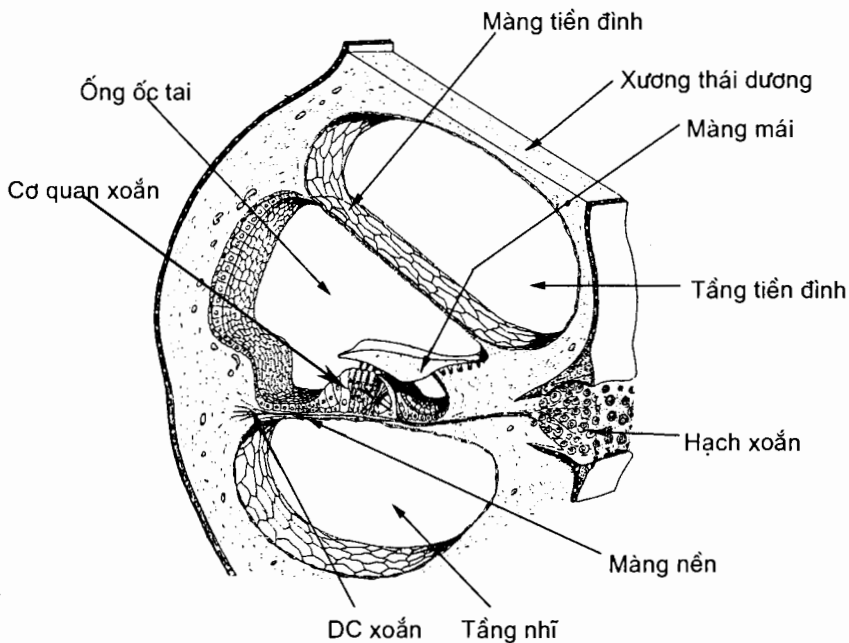
**Các ống bán khuyên màng.** Có ba ống bán khuyên màng trước, sau và ngoài nằm trong ba ống bán khuyên xương tương ứng. Mỗi ống có hai đầu mở vào soan nang gọi là *các trụ màng*, một đầu phình gọi là *trụ màng bóng*, đầu không phình là *trụ màng đơn*. Trụ màng đơn của các ống bán khuyên trước và sau hợp lại tạo thành *trụ màng chung*.

Trong soan nang và cầu nang có *vết soan nang* và *vết cầu nang*; trong lòng mỗi trụ màng bóng có một lỗ ngang gọi là *mào bóng*. Các vết và mào này là những nơi chứa các tế bào lông cảm thụ sự thay đổi vị trí của đầu. Sự thay đổi vị trí của đầu gây ra sự chuyển động của ngoại dịch và nội dịch. Sự chuyển động đó kích thích các đầu tận cùng thần kinh và các tế bào lông ở các vết và mào. Xung động thần kinh sinh ra được thần kinh tiền đình dẫn về não.

### Mê đạo ốc tai (labyrinthus cochlearis)

Mê đạo ốc tai là một ống màng có tên là *ống ốc tai*. Nó có mặt cắt ngang hình lăng trụ tam giác và nằm trong ống xoắn ốc tai. Ống ốc tai nằm dọc theo khoảng giữa thành ngoài của ống xoắn ốc tai và bờ tự do của mảnh xoắn xương.

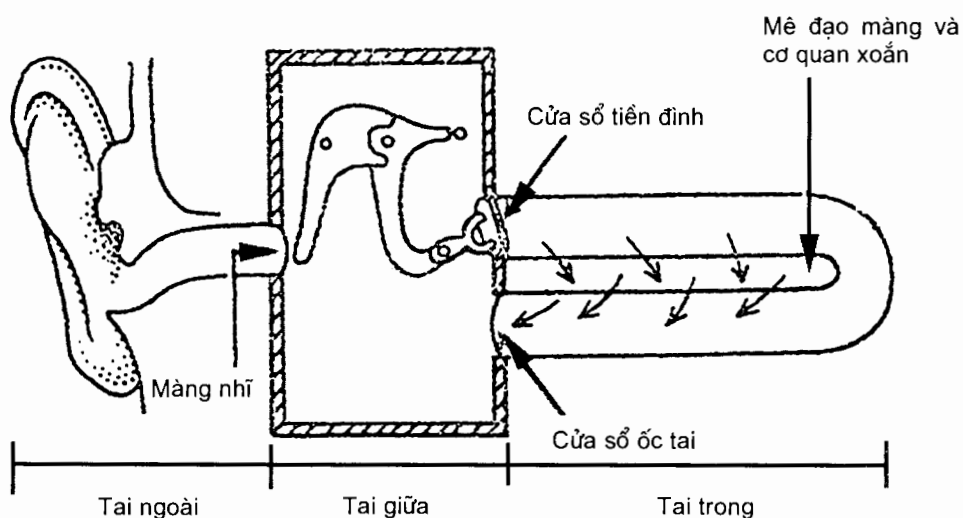
Ống ốc tai cũng xoắn hai vòng rưỡi như ống xoắn ốc tai, bên trong có chứa nội dịch. Thượng bì lót thành dưới của nó dày lên tạo nên *cơ quan xoắn*, nơi chứa thượng mô thần kinh có lông nhận cảm thính giác và đầu tận cùng của các sợi thần kinh ốc tai.



Hình 11.6. Cấu trúc của mê đạo màng

### 2.3.3. Cơ chế nghe (H.11.7)

Loa tai tập trung những sóng âm trong không khí và hướng sóng âm đi dọc ống tai ngoài tới màng nhĩ, làm cho màng nhĩ rung lên. Rung động cơ học của màng nhĩ được chuỗi xương con truyền tới cửa sổ tiền đình. Chuyển động lắc qua lắc lại của xương bàn đạp ở cửa sổ tiền đình tạo nên những sóng rung động trong ngoại dịch. Sóng này lan toả qua ngoại dịch của tầng tiền đình tới đỉnh ốc tai rồi tới ngoại dịch ở tầng nhĩ và cuối cùng trở về chỗ mở thông của ốc tai với tai giữa (cửa sổ ốc tai), làm rung động màng nhĩ phụ. Sóng rung động của ngoại dịch ấn lõm ống ốc tai, gây nên sóng rung động của nội dịch. Rung động của nội dịch kích thích các tế bào thượng mô thần kinh của cơ quan xoắn. Những xung động thần kinh từ cơ quan xoắn được phân ốc tai của thần kinh VIII truyền về não.



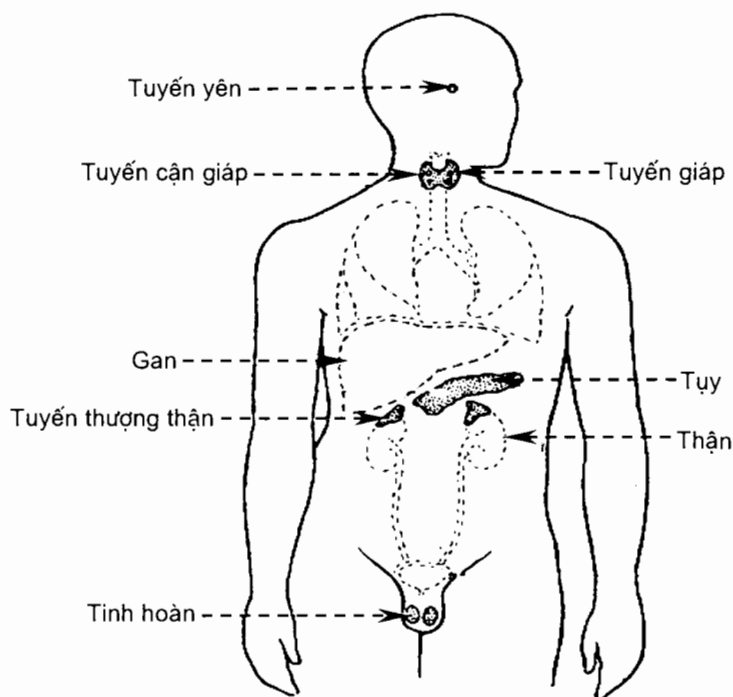
Hình 11.7. Cơ chế nghe

## Chương 12

# HỆ NỘI TIẾT

### 1. ĐẠI CƯƠNG

Các hệ thần kinh và nội tiết cùng nhau điều hoà những hoạt động chức năng của tất cả các hệ cơ quan khác. Hệ thần kinh kiểm soát các hoạt động của cơ thể thông qua những xung động thần kinh được dẫn truyền dọc theo sợi trục của các nơron. Trái lại, các tuyến của hệ nội tiết giải phóng ra những phân tử gọi là hormon vào dòng máu. Dòng máu đưa các hormon tới tất cả các tế bào của cơ thể. Các hệ thần kinh và nội tiết cùng nhau hợp nên một siêu hệ có tên là *hệ thần kinh - nội tiết* (neuroendocrine system).



Hình 12.1. Hệ nội tiết (nam giới)

Cơ thể có hai loại tuyến: các tuyến ngoại tiết (exocrine glands) và các tuyến nội tiết (endocrine glands). Các tuyến ngoại tiết tiết ra sản phẩm của chúng vào các khoang (cavity) cơ thể, vào lòng của một cơ quan (tạng) nào đó, hoặc lên bề mặt cơ thể thông qua các ống dẫn. Trái lại, các tuyến nội tiết tiết ra các sản phẩm của chúng (hormon) vào dịch kẽ bao quanh các tế bào tiết. Sau đó, hormon khuếch tán vào các mao mạch và được máu vận chuyển tới một cơ quan (cơ quan đích) hoặc mô khác (có thể ở rất xa) và, tại đó, hormon ảnh hưởng đến sự hoạt động, phát triển và dinh dưỡng của các cơ quan đích.



Hệ nội tiết (*H.12.1*) bao gồm tuyến yên, tuyến giáp, tuyến cận giáp, tuyến thượng thận và tuyến tùng. Ngoài ra, một số cơ quan và mô của cơ thể chứa các tế bào tiết hormon nhưng không phải là những tuyến chuyên hoạt động nội tiết. Những cơ quan và mô này bao gồm vùng hạ đồi, tuyến ức, tụy, buồng trứng, tinh hoàn, dạ dày, gan, ruột non, da, tim, mô mỡ và rau thai.

## 2. VÙNG HẠ ĐÔI VÀ TUYẾN YÊN

**Vùng hạ đồi** là một vùng nhỏ của não nằm dưới đồi thị và là vùng liên kết chủ yếu giữa các hệ thần kinh và nội tiết. Vùng này không chỉ là trung tâm điều hoà quan trọng của hệ thần kinh mà còn là một tuyến nội tiết chủ chốt. Các tế bào của vùng hạ đồi tổng hợp ra ít nhất là chín hormon khác nhau. Các hormon của vùng hạ đồi kích thích hoặc ức chế sự bài tiết của các hormon thùy trước tuyến yên.


**Tuyến yên** (pituitary gland) là một cấu trúc hình hạt đậu có đường kính khoảng 1- 1,5cm. Nó nằm trong hố tuyến yên của xương bướm, ở dưới vùng hạ đồi và bám vào vùng hạ đồi bằng một *cuống* hay *phễu* (infundibulum). Tuyến yên có hai phần riêng biệt về giải phẫu và chức năng. *Thùy trước* (anterior lobe) tuyến yên chiếm khoảng 75% trọng lượng tuyến yên. Thùy này phát triển từ một phần trồi ra của ngoại bì gọi là túi tuyến yên ở vòm miệng. *Thùy sau* (posterior lobe) tuyến yên cũng phát triển từ một phần trồi ra của ngoại bì gọi là nụ tuyến yên thần kinh. Thùy sau chứa các sợi trục và các đầu tận cùng sợi trục của trên 10.000 nơron mà thân tế bào của chúng nằm ở các nhân trên thị và quanh não thất của vùng hạ đồi.

Thùy trước tuyến yên, hay *tuyến yên tuyến* (adenohypophysis), tiết ra những hormon điều hoà hoạt động của cơ thể, từ tăng trưởng tới sinh sản. Sự giải phóng các hormon thùy trước tuyến yên được kích thích bởi các *hormon giải phóng* (releasing hormones) và bị kìm hãm bởi các hormon ức chế (inhibiting hormones) từ vùng hạ đồi. Những hormon này là công cụ liên kết quan trọng giữa các hệ thần kinh và nội tiết.

Các hormon vùng hạ đồi đi tới thùy trước tuyến yên qua một hệ mạch cửa. Các động mạch tuyến yên trên (nhánh của các động mạch cảnh trong và não sau) tạo nên một mạng lưới mao mạch (thứ nhất) bao quanh các *tế bào thần kinh tiết* (neurosecretory cells) ở đáy (nền) của vùng hạ đồi. Các hormon giải phóng và ức chế do các tế bào thần kinh tiết tổng hợp khuếch tán vào mạng lưới mao mạch này. Từ mạng lưới mao mạch thứ nhất, máu đi vào các tĩnh mạch cửa của tuyến yên. Các tĩnh mạch này đi xuống ở bên ngoài phễu. Ở thùy trước tuyến yên, các tĩnh mạch cửa lại chia thành một mạng lưới mao mạch thứ hai bao quanh các tế bào của thùy trước. Con đường trực tiếp này cho phép các hormon của vùng hạ đồi tác động một cách nhanh chóng lên các tế bào thùy trước tuyến yên trước khi bị pha loãng hoặc phá hủy trong tuần hoàn hệ thống. Những hormon do các tế bào thùy trước tuyến yên tiết ra đi vào mạng lưới mao mạch thứ hai của hệ cửa rồi sau đó đi vào các tĩnh mạch tuyến yên trước để rồi về tìm phân phối tới các mô đích trên khắp cơ thể.

Thùy sau tuyến yên, hay *tuyến yên thần kinh* (neurohypophysis), chứa các sợi trục và các đầu tận cùng sợi trục của trên 10.000 nơron mà thân tế bào của chúng nằm ở nhân trên thị và nhân quanh não thất của hạ đồi. Các đầu tận cùng sợi trục ở thùy sau tuyến yên gắn kết với những tế bào thần kinh đệm có tên là *các tế bào tuyến yên* (pituicytes).

Các thân tế bào thần kinh tiết của vùng hạ đồi sản xuất ra hai hormon: *oxytocin* và *antidiuretic hormone* (ADH). ADH còn được gọi là vasopressin. Hai



hormon này được các sợi trục vận chuyển tới các đầu tận cùng sợi trục ở thùy sau tuyến yên và được dự trữ ở đó. Mỗi hormon được giải phóng để đáp ứng với một kích thích riêng.

### 3. TUYẾN GIÁP (thyroid gland)

Tuyến giáp nằm ở cổ, trước thanh quản và phần trên của khí quản. Nó bao gồm hai thùy, mỗi thùy nằm ở một bên của sụn giáp và các vòng sụn khí quản trên. Các thùy nối với nhau bằng một eo hẹp nằm trước khí quản. Mỗi thùy tuyến giáp gần có hình nón, dài khoảng 5cm và rộng khoảng 3cm. Tuyến giáp nặng khoảng 30g và được cấp máu tốt; nó nhận được 80 -120 ml máu mỗi phút.

Bên trong bao xơ bọc tuyến giáp là những túi hình cầu gọi là *các nang tuyến giáp* (thyroid follicles). Thành của mỗi nang tuyến do các tế bào biểu mô (*các tế bào nang tuyến* - follicular cells) tạo nên. Các tế bào nang tuyến sản xuất ra hai hormon: *thyroxin* (T4) và *triiodothyroxin* (T3). *Các tế bào cận nang* (parafollicular cells) là một số tế bào nằm giữa các nang tuyến giáp; chúng sản xuất ra hormon *calcitonin*.

### 4. CÁC TUYẾN CẬN GIÁP (parathyroid glands)


Bám vào mặt sau của các thùy tuyến giáp là các khối mô tròn, nhỏ gọi là *các tuyến cận giáp*. Thường có một tuyến cận giáp trên và một tuyến cận giáp dưới bám vào mặt sau mỗi thùy tuyến giáp. Các tế bào của tuyến cận giáp tiết ra parathyroid hormon (PTH) hay parathormon. Các tác dụng của PTH là làm tăng cường sự huy động  $Ca^{2+}$  và  $HPO_4^{2-}$  từ xương vào máu; tăng tái hấp thu  $Ca^{2+}$  và  $Mg^{2+}$ , ức chế tái hấp thu  $HPO_4^{2-}$  từ dịch lọc cầu thận về máu; tăng tốc độ hấp thu  $Ca^{2+}$ ,  $HPO_4^{2-}$  và  $Mg^{2+}$  từ đường tiêu hoá vào máu thông qua việc thúc đẩy sự hình thành calcitriol (dạng hoạt động của vitamin D). Kết quả chung là PTH làm tăng  $Ca^{2+}$  và  $Mg^{2+}$  máu, giảm  $HPO_4^{2-}$  máu. Tác dụng của PTH đối kháng với tác dụng của calcitonin. Nồng độ calci máu trực tiếp điều hòa sự tiết của hai hormon này thông qua cơ chế hồi tác âm tính không có sự tham gia của tuyến yên.

### 5. TUYẾN THƯỢNG THẬN (adrenal glands)

Có hai tuyến thượng thận, mỗi tuyến nằm cực trên một thận và được bọc trong mạc thận. Tuyến thượng thận có hình tháp dẹt. Ở người trưởng thành, mỗi tuyến thượng thận cao 3 - 5cm, rộng 2 - 3cm và dày không quá 1cm; nó nặng 3,5 - 5g, chỉ bằng nửa trọng lượng lúc mới sinh. Trong thời kỳ phát triển phôi thai, tuyến thượng thận biệt hoá thành hai vùng riêng biệt về cấu trúc và chức năng. Vùng *vỏ thượng thận* (adrenal cortex) nằm ở ngoại vi chiếm 70 - 90% trọng lượng của tuyến và phát triển từ trung bì. Vùng *tuỷ thượng thận* (adrenal medulla) nằm ở trung tâm và phát triển từ ngoại bì. Vỏ thượng thận sản xuất các hormon steroid vốn là các chất thiết yếu cho đời sống. Thiếu hoàn toàn các hormon vỏ thượng thận sẽ tử vong sau vài ngày tới một tuần. Tuỷ thượng thận sản xuất ra hai catecholamin: norepinephrin và epinephrin. Tác dụng của hai hormon này giống với tác dụng của thần kinh giao cảm.

### 6. TUY

*Tụy* vừa là một tuyến nội tiết vừa là một tuyến ngoại tiết. Khoảng 99% tế bào tuyến tụy tạo nên các *nang* (acini) sản xuất ra dịch tụy. Dịch này được dẫn tới tá tràng qua một hệ ống dẫn. Nằm rải rác giữa các nang ngoại tiết là 1 - 2



triệu cụm tế bào nội tiết gọi là *các đảo tụy* (pancreatic islets) hay *các đảo Langerhans* (islets of Langerhans).

Mỗi đảo tụy bao gồm bốn loại tế bào tiết hormon: *tế bào alpha* hay *tế bào A* chiếm 20% số tế bào của đảo tụy tiết ra *glucagon*; *tế bào beta* hay *tế bào B* chiếm 70% số tế bào của đảo tụy tiết ra *insulin*; *tế bào delta* hay *tế bào D* chiếm 5% số tế bào của đảo tụy tiết ra *somatostatin*; số tế bào còn lại là các tế bào F tiết ra *polypeptid tụy*. Glucagon có tác dụng làm tăng glucose máu trong khi insulin có tác dụng ngược lại. Somatostatin ức chế sự giải phóng insulin và glucagon từ các tế bào beta và alpha. Polypeptid tụy ức chế tiết ra somatostatin.

## 7. BUỒNG TRỨNG (ovaries) VÀ TINH HOÀN (testes)

Giải phẫu của buồng trứng và tinh hoàn đã được mô tả ở chương Hệ sinh dục. Các hormon sinh dục nữ do buồng trứng sản xuất ra là *estrogen* và *progesteron*. Cùng với các hormon hướng sinh dục của tuyến yên, các hormon sinh dục của buồng trứng điều hoà sinh sản của nữ, duy trì sự có thai và chuẩn bị cho các tuyến vú tiết sữa. Những hormon này cũng giúp phát triển và duy trì các đặc tính sinh dục của phụ nữ. Buồng trứng cũng sản xuất *inhibin*, một hormon protein ức chế hormon kích nang trứng (FSH). Trong lúc có thai, buồng trứng và rau thai sản xuất một hormon peptid gọi là *relaxin*, một chất làm tăng tính mềm dẻo của khớp mu trong lúc có thai và giúp làm giãn cổ tử cung trong lúc đẻ.

Tinh hoàn của nam sản xuất testosterone. Testosterone điều hoà sự sản xuất tinh trùng và kích thích sự phát triển và duy trì các đặc tính sinh dục phụ của nam. Inhibin do tinh hoàn sản xuất ức chế sự tiết FSH.

## 8. TUYẾN TÙNG (pineal gland)

Tuyến tùng là một tuyến nội tiết nhỏ bám vào máu của não thất ba tại đường giữa. Nó là một phần của vùng trên đồi, nằm giữa hai gò trên, và nặng 0,1 - 0,2g. Tuyến được cấu tạo bằng những khối tế bào thần kinh đệm và những tế bào chế tiết gọi là các tế bào tuyến tùng (pinealocytes). Các sợi giao cảm sau hạch từ hạch cổ trên tận cùng ở tuyến tùng.

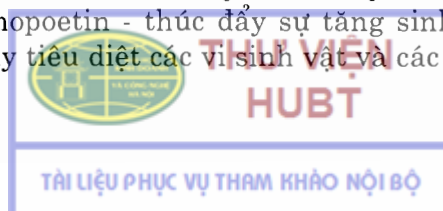
Tuyến tùng sản xuất ra *melatonin*, một hormon amin có nguồn gốc từ serotonin. Melatonin được giải phóng nhiều trong lúc tối và ít khi trời sáng. Melatonin góp phần tạo lập đồng hồ sinh học của cơ thể. Nó cũng là một chất chống oxy hoá có tác dụng chống lại tác hại của các gốc oxy tự do. Ở những động vật mà sinh đẻ trong những mùa đặc biệt, melatonin ức chế chức năng sinh sản.

Xung động thần kinh từ các nơron của võng mạc truyền về nhân trên chéo thị giác của vùng hạ đồi. Tiếp đó xung động thần kinh được truyền tới hạch cổ trên rồi tới tuyến tùng và norepinephrin kích thích tế bào tuyến tùng tiết ra melatonin và kết quả là giấc ngủ.

## 9. TUYẾN ƯC

(Giải phẫu của tuyến ức đã được mô tả ở chương Hệ tim mạch)

Các hormon do tuyến ức sản xuất: *thymosin*, *thymic humoral factor* (THF), *thymic factor* (TF) và thymopoetin - thúc đẩy sự tăng sinh và trưởng thành của các tế bào T. Loại tế bào này tiêu diệt các vi sinh vật và các chất lạ.



NHÀ XUẤT BẢN Y HỌC

# BÀI GIẢNG GIẢI PHẪU HỌC

*Chịu trách nhiệm xuất bản*

**HOÀNG TRỌNG QUANG**

*Biên tập:* BS. NGUYỄN THỊ HẰNG  
*Sửa bản in:* NGUYỄN THỊ HẰNG  
*Trình bày bìa:* CHU HÙNG

---

In 1.000 cuốn, khổ 19x27cm tại Xưởng in Nhà xuất bản Y học.  
Giấy phép xuất bản số: 11-97/XB-QLXB ngày 6/2/2004.  
In xong và nộp lưu chiểu quý III năm 2004.

TÀI LIỆU PHỤC VỤ THAM KHẢO NỘI BỘ



**Tìm đọc:**

- ❖ *Giải phẫu bệnh học*
- ❖ *Giải phẫu người (Tập 1)*
- ❖ *Giải phẫu sinh lý*
- ❖ *Atlats giải phẫu người phân nội tạng*
- ❖ *Lâm sàng sản phụ khoa và giải phẫu*
- ❖ *Lâm sàng sản phụ khoa và giải phẫu*
- ❖ *Giác mạc (Giải phẫu – sinh lý – miễn dịch – phẫu thuật)*

**NHÀ XUẤT BẢN Y HỌC**

352 Đội Cấn - Ba Đình - Hà Nội

Tel: 04.7625934 \* 7627819 - Fax: 84.4.7625923

Email: [Xuatbanyhoc@fpt.vn](mailto:Xuatbanyhoc@fpt.vn)

MS 61 - 617.02 97 - 2004  
YH - 2004



**GIÁ: 43.000Đ**